

1-1-1998

A Case of *Alaria alata* in A Dog

Şinasi UMUR

Follow this and additional works at: <https://journals.tubitak.gov.tr/veterinary>



Part of the [Animal Sciences Commons](#), and the [Veterinary Medicine Commons](#)

Recommended Citation

UMUR, Şinasi (1998) "A Case of *Alaria alata* in A Dog," *Turkish Journal of Veterinary & Animal Sciences*: Vol. 22: No. 1, Article 12. Available at: <https://journals.tubitak.gov.tr/veterinary/vol22/iss1/12>

This Article is brought to you for free and open access by TÜBİTAK Academic Journals. It has been accepted for inclusion in Turkish Journal of Veterinary & Animal Sciences by an authorized editor of TÜBİTAK Academic Journals. For more information, please contact academic.publications@tubitak.gov.tr.

Bir Köpekte *Alaria alata* Olgusu

Şinasi UMUR

Kafkas Üniversitesi, Veteriner Fakültesi, Parazitoloji Anabilim Dalı, 36040, Kars-TÜRKİYE

Geliş Tarihi : 8 / 3 / 1996

Özet : Kars'ta nekropsisi yapılan 20 sokak köpeğinden birinin (% 5) ince bağırsaklarında 3 adet ergin *Alaria alata* (Goeze, 1782) saptanmıştır. Bu trematoda Türkiye'de köpeklerde ilk kez rastlanmaktadır. Parazit 2.34 (2.27-2.40) mm uzunlukta ve 1.46 (1.43-1.50) mm genişlikte ölçülmüştür.

Anahtar Sözcükler: *Alaria alata*, Trematod, Morfoloji, Köpek, Türkiye.

A Case of *Alaria alata* in A Dog

Abstract: One of the 20 necropsied stray dogs in Kars city was found naturally infected with three adults of *Alaria alata* (Goeze, 1782). This is the first report of *A. alata* from dogs in Turkey. The parasites were measured 2.34 (2.27-2.40) mm in length and 1.46 (1.43-1.50) mm in width.

Key Words: *Alaria alata*, Trematoda, Morphology, Dog, Turkey.

Giriş

Erginleri tilki, kokarca, yabani kedi ve köpek gibi karnivorların ince bağırsaklarında parazitlenen *Alaria* türleri (1-10), arasira evcil karnivorlarda da görülmektedir (9, 11-13). Mezoserker olarak adlandırılan larval dönemleri erratik parazit olarak insanlarda birçok doku ve organda bulunmakta ve ağır enfeksiyonlarda ölümlere neden olabilmektedir (14-17).

Alaria cinsinde bulunan *A. americana*, *A. canis*, *A. michiganensis*, *A. oregonensis*, *A. mustale*, *A. taxidae*, *A. minesotae*, *A. marciana* Kuzey Amerika'da (1, 2, 11, 13, 14, 18), *A. alata* ise Avrupa ve Asya'da bulunmaktadır (1, 5, 11, 18-20).

Parazitin yayılışı Yugoslavya'daki sokak köpeklerinde % 10 (12), tilkilerde Almanya'da % 0.8-29.7 (3.4), Hollanda'da % 10.9 (2), Türkiye'de % 1.9 oranında bildirilmiştir. Shymalau ve ark. (10) ise oran vermemekle birlikte Beyaz Rusya'daki kokarcalarda en yaygın parazitlerden birinin *A. alata* olduğunu kaydetmişlerdir. Mezoserkerlerden ileri gelen enfeksiyonlar birçok hayvanda (9, 15, 18) görüldüğü gibi insanlarda da sıkça rastlanmaktadır (7, 9, 14, 18).

Uzunluğu 1.5-6 mm olan *A. alata*'nın vücut şekli iki boğumlu olup, ön kısmı uzamış, arka kısmı ise yassılaştırmıştır (1, 4, 18). Parazitin ön ucunda ağız çekmine yakın 2-3 adet parmak benzeri çıkıntı (yalancı

çekmen) mevcuttur. Çekmenleri küçük olup birbirine yakındır. Farinks mevcuttur. Yapışma organı (tribocytic organ) büyükçe, lateral kenarları belirgin olup, ortadan iki bölüme ayrılmıştır. Vitellojen bezler vücudun ön kısmında lateral kenarlarda, genital organlar ise arka bölümde yer alır. Yumurtaları 98-134 x 62-81 mikron çapındadır (4, 18, 19).

Dışkıyla dışarı atılan yumurtalarda yaklaşık 2 haftada gelişen mirasidyum sulardaki planorbid sümüklülere girerek 1 yılda furkoser halini alır. Serkerler suda yüzerken ikinci arakonak olan iribaş ve kurbağalara girerek 2 haftada mezoserker halini alır. Son konaklar mezoserker taşıyan ikinci arakonakları ya da bunları yiyen fare, rat, kertenkele, yılan ve çeşitli kanatlılar gibi paratenik arakonakları yiyerek enfekte olurlar. Son konakların sindirim sisteminde serbest kalan mezoserkerler karın boşluğu ve diyafram yoluyla akciğerlere gelip yaklaşık 5 haftada *diplostomula* haline döner ve buradan da trakea yoluyla ince bağırsaklara gelerek 1 ayda olgunlaşır. Prepatent süre 92-114 gündür (9, 17).

Karnivorlar, özellikle köpekler normal koşullarda kurbağa yemeyi pek sevmezler, ancak aç kaldıklarında tercih ederler. İnsan ve diğer hayvanlarda gözlenen enfeksiyonların çoğunlukla paratenik arakonaklar, özellikle de çiğ ya da az pişmiş kurbağa bacağı yeme alışkanlığından ileri geldiği bildirilmiştir (17). İnsanlarda mezoserkerler direkt veya dolaşım ile beyin ve göz de dahil

olmak üzere tüm dokulara yayılabilmekte ve ölüm nedeni olabilmektedir (6, 9, 14, 17, 20).

Alaria alata ile ilgili bilgiye rastlanmamış olmakla birlikte *A. marcianae* kedi, çakal ve primatlarda sütle anadan yavruya geçmekte, bu özelliği ile biyolojisi *Toxocara canis* ve *T. vitulorum*' a benzerlik göstermektedir (6, 13, 20).

Bugüne kadar Türkiye'de sadece tilkilerde bulunduğu bildirilen (5) ve insan sağlığı açısından da önemli olan *A. alata* ile ilgili fazla bilgi bulunmaması ve ülkemiz köpeklerinde ilk kez rastlanması (21) nedeniyle parazitin morfolojisi ve biyolojisi hakkında literatür bilgi ve bu çalışmada saptanan parazitlerin orijinal morfolojik kayıtlarını vermek amaçlanmıştır.

Materyal ve Metot

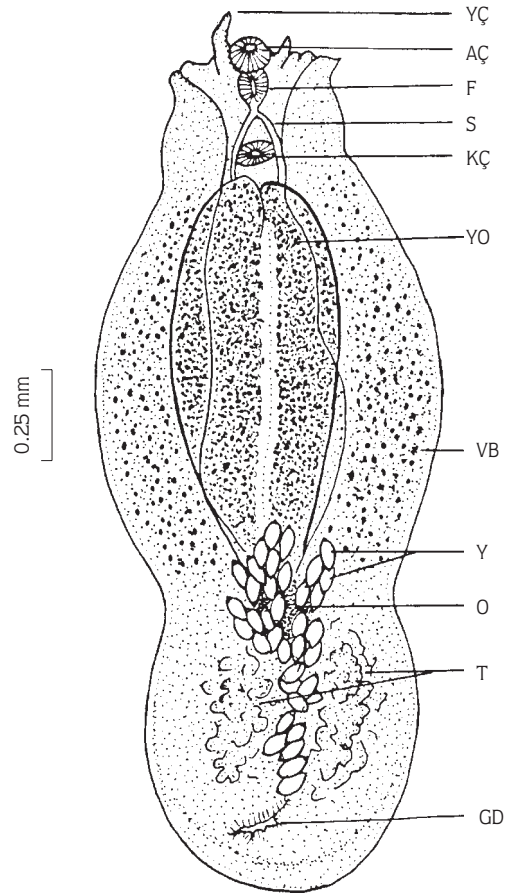
Kars ili merkez ilçede nekropsi yapılan 20 sokak köpeğinden 1'inin ince bağırsaklarından toplanan 3 adet trematod ve bu köpeğin dışkı materyal olarak kullanılmıştır. Trematodlar kaynama sıcaklığındaki % 70'lik etil alkolde tespit edilip, bir tanesi Malzacher tekniğiyle boyanmış (22), diğer ikisi ise direkt laktofenolde saydamlaştırıldıktan sonra literatürlerin (1, 4, 5, 9, 11, 18, 19) ışığında mikroskopta tanımlanmıştır. Ayrıca tanıda önemli olan morfolojik bölgelerin (1, 4, 9, 18, 19) ölçümleri yapılmış ve parazitin orijinal şekli çizilmiştir. Diğer taraftan rektumdan alınan 3 gram dışkı sedimentasyon yöntemiyle (9, 11, 18) parazitin yumurtaları yönünden incelenmiştir.

Bulgular

Nekropsi yapılan 20 sokak köpeğinin 1'inde (% 5) saptanan üç trematodun üçü de *Alaria alata* (Goeze, 1782) olarak tanımlanmıştır.

Parazitler, tıknazca yapıda ve yassıca olup kirli beyaz renktedir. İki bölümden oluşmuş vücudun ön bölümü, arka bölümden daha geniş, uzun ve yassı olup, çekmenleri, yapışma organını ve vitellojen bezleri içerdiği, daha kısa, silindirik ve kabaca yuvarlağa yakın olan arka bölümde ise testis, ovaryum, genital delik, uterus gibi eşey organlarının bulunduğu gözlenmiştir (Şekil 1).

Yapılan ölçümlerde parazitin boyu 2.34 (2.27-2.40) mm, eni en geniş yerinde 1.46 (1.43-1.50) mm, çekmenleri küçük olup, ön uçta yer alan ağız çekmeni kabaca dairesel yapıda ve 0.11 (0.10-0.12) mm, karın çekmeni ise enlemesine silindirik yapıda ve 0.10-0.16



Şekil 1. *Alaria alata*
YÇ (Yalancı çekmen, pseudosucker),
AÇ (Ağız çekmeni, oral sucker),
F (Farinks, pharynx),
S (Sekum, cecum),
KÇ (Karın çekmeni, ventral sucker)
YO (Yapışma organı, tribocytic organ)
VB (Vitellogen bezler, vitellaria)
Y (Yumurtalar, eggs)
O (ovaryum, ovary)
T (Testisler, testes)
GD (Genital delik, genital pore)

(0.09-0.17) mm boyutlarında olduğu saptanmıştır. Karın çekmeni ile ağız çekmeni birbirine yakın yer almakta olup birbirlerine uzaklığı 0.29 (0.27-0.32) mm olarak ölçülmüştür. Ağız çekmeninin iki yanında parmak benzeri, yalancı çekmen olarak da adlandırılan, birisi 0.06 (0.05-0.07) mm, diğeri 0.15 (0.13-0.16) mm uzunluğunda iki tane çıkıntı mevcuttur (Şekil 1).

Ağız çekmeninin gerisinde uzunlamasına elipsoidal

yapıda güçlü kassal şekilde, 0.12 (0.12-0.13) mm uzunluğunda ve 0.08 (0.07-0.09) mm genişliğinde farinks vardır. Farinksten sonra kısa bir özefagus ve dallara ayrılarak karın çekmenini ilk yanından aşağı inen ince yapılı sekumlar bulunmaktadır (Şekil 1).

Vücudun arka bölümünde yer alan testisler iki bölümlü olup ovaryumun arkasında yer alır. SIRRUS ve sIRRUS kesesi yoktur. Ovaryum yapışma organının arkasındadır. Uterus, genital atrium ile ovaryumun arasında seyrederek ve dallı biçimdedir. Uterusun içerisi sarı renkli, kapaklı ve 100.5 (98-110) x 63.3 (56.3-68.0) mikron çapındaki yumurtalarla doludur (Şekil 1).

Uterus, vücudun arka yarımında etrafı kalın kassal bir yapıyla kuşatılmış olan ve yaklaşık 0.07-0.11 (0.06-0.13) mm çapındaki genital deliğe açılmaktadır (Şekil 1).

Sedimentasyon yöntemiyle yapılan dışkı yoklamasında parazitin yumurtalarına rastlanmamıştır.

Tartışma

Alaria alata evcil karnivorlarda ender rastlanan bir trematod olup bugüne kadar Türkiye'de sadece tilkilerde saptanmış (5), köpeklerden kaydedilmemiştir (21). Kars'ta nekropsisi yapılan 20 sokak köpeğinin 1'inde (% 5) adı geçen parazite ilk kez rastlanmıştır. Yugoslavya'daki köpeklerde yayılışı % 10 (12) olarak saptanan *A. alata*'nın tilkilerdeki yayılışı ülkelere ve araştırmacılara göre değişmekle birlikte % 0.8-29.7 arasında kaydedilmiştir (2-5,8).

Mimioğlu ve ark. (5) Spren'e atfen parazitin uzunluğunu 3-6 mm, Lucius ve ark. (4), 1.5-4.5 mm, Soulsby (18), 2-6 mm, Schmidt ve Roberts (9) ise tür ayrımı yapmaksızın *Alaria* türlerini 2.5-4 mm olarak belirtmişlerdir. Bu çalışmada ise parazitin uzunluğu 2.34 (2.27-2.40) mm olarak ölçülmüş olup literatürlerde belirtilen değerlerin alt sınırına yakın saptanmıştır.

Parazitin yumurtasının boyutlarını Lucius ve ark. (4), 110-140 x 70-80, Soulsby (18) ise 98-134 x 62-68 mikron olarak kaydetmiştir. Bu çalışmada köpeğin dışkısında parazitin yumurtasına rastlanmamış olmakla birlikte, uterustaki olgunlaşmış yumurtalar 100.5 (98-110) x 63.3 (56.3-68) mikron olarak ölçülmüştür.

Kaynaklar

1. Dubois, G., Status des Alariinae Hall et Wigdor 1918 (Trematoda: Diplostomatidae) et Revision de Quelques Alariens. Extrait Bull. Soc. neuchatel. Sci. nat. 86:107-142, 1963.
2. Borgsteede, F.H., Helminth Parasites of Wild Foxes (*Vulpes vulpes* L.) in the Netherland. Z. Parasitenkd. 70, (3): 281-285, 1984.
3. Loos-Frank, B. and Zeyhle, E., The Intestinal Helminths of the Red Fox and Some Other Carnivores in Southwest Germany. Z. Parasitenkd. 67: 99-113, 1982.
4. Lucius, von R., Böckeler, W. and Kiel, A.S.P.: Parasitic Infestation of the Domestic and Wild Animals of Schleswig-Holstein "Parasites of the Inner Organs of the Red Fox (*Vulpes vulpes*). "Z. Jagdwiss, 34: 242-255. 1988.
5. Mimioğlu, M., Güralp, N., Tolgay, N. ve Sayın, F.: Ankara Civarında Tilki (*Vulpes vulpes*) lere Bulduğumuz Helmintler. Ankara Üniv. Vet. Fak. Derg. 12 (3): 164-190. 1965.
6. Pence, D.B., Knowlton, F.F. and Windberg, L. A.: Transmission of *Ancylostoma Caninum* and *Alaria Marcianae* in Coyotes (*Canis Latrans*). J. Wild. Dis. 24, (3): 560-563, 1988.
7. Radomski, A.A. and Pence, D.B.: Persistence of a Recurrent Group of Intestinal Helminth Species in a Coyote Population From Southern Texas. J. Parasitol. 79, (3): 371-378, 1993.
8. Rauch, R.L., Fay, F.H. and Williamson, F.S.L.: The Ecology of *Echinococcus Multilocularis* (Cestoda: Taeniidae) on St. Lawrence Island Alaska. II. Helminth Populations in the Definitive Hosts. Ann. Parasit. Hum Com. 65 (3): 131-140, 1990.
9. Schmidh, G.D. and Roberts, L.S.: Foundation of Parasitology. Fourth Ed. Boston. Times Mirror/Mosby Coll. Publ. pp. 260-261. (ISBN 0 8016 5039 9), 1989.
10. Shymalau, U.T.S., Sidaroviç, U.Y.A. and Shymalau, Y.U.: Helminths of Mustelids Inhabiting of Ponds in Belarus. Vestsi Akad. Nauk BSRR. Serrya Biyalagichyjk Nauk. 4: 96-101, 1993.
11. Oytun, H.Ş.: Genel Parazitoloji ve Helmintoloji. Üçüncü Tabı. Ankara. Ege Matbaası. s. 187-188. (Yayın No: 26/55), 1961.
12. Paunovic, V., Savin, Z. and Kulusic, Z.: Helminthiaeses in Dogs in the Municipality of Zeranjin. Vet. Glasnik. 48, (10): 905-908, 1994.
13. Shoop, W.L., Salazar, M.A., Vega, C.S., Font, W.F., Infante, F.: *Alaria Nasuae* (Trematoda: Diplostomatidae) from Domestic Dog. J. Parasitol. 75, (2): 325-327, 1989.
14. Freeman, R.S., Stuart, P.F., Cullen, S.J., Ritchie, A.C., Mildon, A., Fernandes, B.J. and Bonin, R.: Fatal Human Infection with *Mesocercariae* of the Trematoda *Alaria Americana*. Am. J. Trop. Med. Hyg. 25, (6): 803-807, 1976.
15. Lewine, J.: Parasites of Sand Lizard (*Lacerta Agilis* L.) in Poland Acta Parasit. 37, (1): 19-24, 1992.
16. Lewine, J.: Parasites of the *Acerta Vivipara* Jacquin, 1787 in Poland. Acta Parasit. 37, (2): 79-82, 1992.
17. McDonald, H.R. Kazacos, K.R., Schatz, H. and Johnson, R.N.: Two Cases of Intraocular Infection with *Alaria Mescercaria* (Trematoda). Am. J. Ophthal. 117, (4): 447-455, 1994.

18. Soulsby, E.J.L.: Helminths, Arthropods and Protozoa of Domesticated Animals. Sevent Ed. London. Bailliere Tindall. pp. 20-22. (ISBN 0 7020 0 820 6). 1986.
19. Shoop, W.L.: Personal Communication. Merck and Co. Inc. P.O. Box 2000 Rahway NJ 07065. U.S.A. 1995.
20. Shoop, W.L., Font, W.F. and Malatesta, P.F.: Transmamary Transmission of Mesocercaria of *Alaria Marciana* (Trematoda) in Experimentally Infected Primates. J. Parasitol. 76, (6): 869-873, 1990.
21. Doğanay, A., Türkiye'de Kedi ve Köpeklerde Görülen Parazitler. Ankara Üniv. Vet. Fak. Derg. 39 (1-2): 336-348, 1992.
22. Pritchard, M.H. and Kruse, G.O.W.: The Collection and Preservation of Animal Parasites. London. Üniv. Nebraska Press. pp. 41-44, 106, (ISBN 0 8032 8704 6), 1982.