

1-1-1998

Renal Adenoma in a Dog

Ayhan ATASEVER

Oğuz KUL

Follow this and additional works at: <https://journals.tubitak.gov.tr/veterinary>



Part of the [Animal Sciences Commons](#), and the [Veterinary Medicine Commons](#)

Recommended Citation

ATASEVER, Ayhan and KUL, Oğuz (1998) "Renal Adenoma in a Dog," *Turkish Journal of Veterinary & Animal Sciences*: Vol. 22: No. 3, Article 2. Available at: <https://journals.tubitak.gov.tr/veterinary/vol22/iss3/2>

This Article is brought to you for free and open access by TÜBİTAK Academic Journals. It has been accepted for inclusion in Turkish Journal of Veterinary & Animal Sciences by an authorized editor of TÜBİTAK Academic Journals. For more information, please contact academic.publications@tubitak.gov.tr.

Bir Köpekte Renal Adenom

Ayhan ATASEVER

Ankara Üniversitesi, Veteriner Fakültesi, Ankara-TÜRKİYE

Oğuz KUL

Ankara Üniversitesi, Sağlık Bilimleri Enstitüsü, Ankara-TÜRKİYE

Geliş Tarihi: 07.12.1995

Özet: Bu raporda 17 yaşlı Alman kurt melezi erkek bir köpeğin sağ böbreğindeki adenom olgusu tanımlandı. Makroskopik olarak 0.4x0.8 cm boyutlarında gri beyaz renkli kitle görüldü. Böbrek sklerotik görünümdeydi ve mikroskopik olarak incelenen kesitlere primer renal adenom tanısı kondu.

Key Words: Köpek, Renal adenoma

Renal Adenoma in a Dog

Abstract: A case of adenoma on the right kidney was described in a 17 years old, German Shepherd male dog. Macroscopically, Sclerotic kidney had a mass which was 0.4x0.8 cm in size and gray-white in colour. Microscopically, lesions showed typical morphology of renal adenoma.

Anahtar Sözcükler: Dog, Renal adenoma

Giriş

İnsan ve hayvanlarda primer böbrek tümörleri diğer tümörlere göre daha az gözlenmektedir (1-5). Renal adenomlar köpeklerde rastlanılan primer böbrek tümörlerinin %1'ini kapsamaktadır (2,3,5). Erkek köpeklerde primer tümör insidensi, dişilere göre yaklaşık iki kat fazla olmasına rağmen ırk predispozisyonu bulunmamaktadır (2,3).

Makroskopik olarak renal adenomlar soliter ve 2 cm'den küçük nodüller şeklinde olup nekropside raslantı sonucu ortaya çıkarlar (2,4). Mikroskopik olarak renal adenomlarda asidofilik sitoplazmaya sahip küboidal hücreler görülür. Bu hücreler stromal dokunun dar olduğu solid, papillifer veya tubuler yapılar şekillendirir. Çoğu hücrelerden oluşan bu yığınların birkaçı aynı tümör içerisinde bir arada bulunabilir (2-5). Renal adenomlarda çok az veya hiç gözlenemeyen mitoz bulunurken, doku ve vasküler invazyon ile metastaza rastlanmaz (2,4-6).

Renal adenomlar köpeklerde nadiren görülmesine karşın sığır ve atlarda daha sık şekillenmektedir (2,5). Ankara Üniversitesi Veteriner Fakültesi Patoloji Anabilim Dalında 1933-1995 yılları arasında köpeklerde tümör tanısı konulan 661 nekropsi ve biyopsi materyallerinin sadece 4 (%0.66)'ünde primer böbrek tümörü tespit edilmiştir (7-11). Olgunun köpek oluşu, az rastlanması ve ülkemizde ilgili yayının bulunmaması raporun amacını oluşturmuştur.

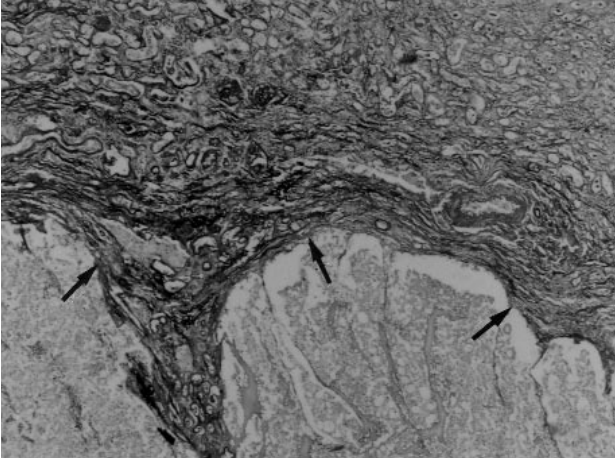
Materyal ve Metod

17 yaşlı Alman kurt melezi erkek köpek nekropsisi yapılmak üzere Patoloji Anabilim Dalı'na elden getirildi. Hayvan sahibi tarafından yiyecek alımının azalması, kusma ve işeme güçlüğünün görüldüğü belirtildi. Hayvanın sistemik nekropsisi yapılarak iç organlardan alınan doku örnekleri %10 tamponlu formalin ile tespit edildi. Hazırlanan parafin bloklar 5-6 mikron kalınlığında kesilerek Hematoksilen eosin (HE) ve periodic acid Schiff (PAS) ile boyandı.

Bulgular

Makroskopik Bulgular: Böbrek kapsulaları zor soyulmakta idi. Sağ böbrekte subkapsüler olarak oluk şeklinde girintili çıkıntılı alanlar dikkati çekti. Kesit yüzünde 0.4 x 0.8 cm boyutlarında gri beyaz renkli bir kitle görüldü. Her iki böbrekte subkortikal olarak dağılım gösteren topluğne başı büyüklüğünde odaklar gözlemlendi. Mide mukozası üzerinde 0.2-0.3 cm çapında erozyonlar görüldü. Prostat aşırı derecede büyümüş, kesit yüzü farklı büyüklüklerde kistlerle bezeli bir görünümdeydi. Akciğer sert kıvamlı olup elle palpe edildiğinde sert yapıların varlığı saptandı.

Mikroskopik Bulgular: Sağ böbrekte makroskopik olarak gözlenen kitlede küboidal yapıda, eozinofilik sitoplazmalı ve yuvarlak hiperkromatik çekirdeklerden



Şekil 1. Böbrek dokusunda iyi sınırlanmış tümoral bölge (Oklar), PAS., 40x.

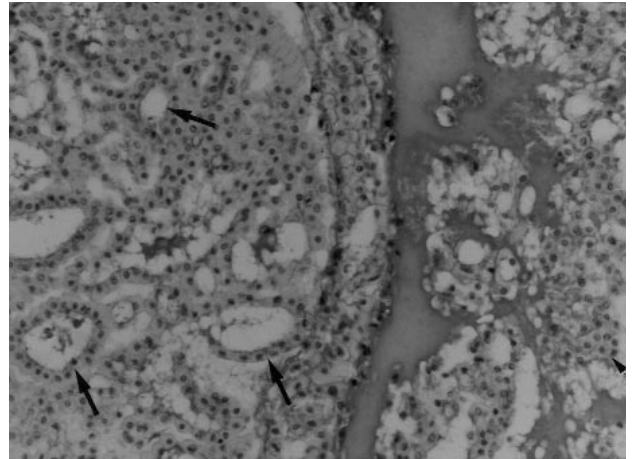
oluşan hücre yığınları dikkati çekti (Şekil 1). Bu hücreler solid ve tubuloadenoid yapılar oluşturacak şekilde sıralanmıştı. Mitotik aktivite gözlenmeyen bu hücre yığınları ince gevşek bir bazal membran üzerine oturmuştu. Adenoid yapıların merkezlerinde tubuler ve solid yapıların arasında pembe homojen renkli sıvının olduğu görüldü (Şekil 2). Bu alanlar dışında böbreğe kronik interstisyel nefritis tanısı kondu. Mide'de propria ve submukozada kireçlenme ile nekroz alanları gözlemlendi. Akciğerlerde interalveoler duvarda yoğun kireçlenmeler yanında alveollerde ödem ile atelektazik alanlar vardı. Prostatda kistik genişlemeler ve hiperplazi dikkati çekti.

Tartışma

İnsan ve hayvanlarda primer böbrek tümörlerini insidensi azdır ve köpeklerde tüm tümörler içerisinde görülme oranı %0.3-1.5 arasındadır (2,3,12). Yapılan bir çalışmada (12), 8149 köpeğe ait tümörlerin 48'ini (%0.6) primer köpek tümörleri oluşturmaktadır. Bunlardan 36'sının tubuler orijinli (5 adenom, 31 karsinom), 6'sının transiyonel hücre orijinli (2 papilom, 4 karsinom), 2'sinin nefroblastom ve 4'ünde nonepitelyal (2 fibrosarkom, hemangiom, lenfosarkom) olduğu bildirilmektedir. Retrospektif bir diğer çalışmada 54 primer böbrek tümörünün arasında epitelyal orijinli olanların oldukça yaygın (%85.2), mezenşimal (%11.1) ve miks tümörlerin ise (%3.7) oranında tespit edildi (3).

Kaynaklar

1. Fisher, E.R., Horvat, B. Comparative ultrastructural study of so called renal adenoma and carcinoma. J.Urol. 1972; 108: 382-386.



Şekil 2. Eozinofilik sitoplazmalı, küboidal ve hiperkromatik çekirdekli adenoid (oklar) ve solid yapılar (ok başı), PAS, 280x.

Ankara Üniversitesi Patoloji Anabilim Dalında 1933-1995 yılları arasında nekropsisi yapılan ve biyopsi materyalleri incelenen 661 köpekte 4 adet böbrek tümörü saptanmıştır. Bu oran yapılan diğer çalışmalarda bildirilen (2,3,12,13) insidens ile paralellik göstermektedir.

Köpeklerdeki primer böbrek tümörleri nefroblastomalar dışında (2,5,12), 8 ve daha yukarı yaşlarda görülmektedir (2,3,12,14,15). Sunulan olgunun tek olması yorumu engellese de hayvanın yaşının 17 olması literatür verileri ile uyum sağlamaktadır.

Primer böbrek tümörüne ait klinik bulgular köpeklerde non-spesifik olmasına rağmen nadiren hematüri ve işeme güçlüğü görülmektedir (2,3,12,13). Bu olguda bildirilen işeme güçlüğü ise prostat hiperplazisi ve hipertrofinesine bağlanmıştır. Mide ve akciğerdeki yoğun kireçlenmeler ise üremi ve sekonder hiperparatiroidismus ile ilişkilidir.

Mikroskopik olarak renal adenomlarda tümörün dar bir stroma ile sınırlandırılmış olması, tümör hücrelerinin eozinofilik sitoplazmaya sahip küboidal hücreler olması, mitotik aktivitenin olmaması ya da az olması ince vasküler bir stroma üzerine yerleşmiş hücrelerin varlığı renal adenomların bilinen özellikleri (1,2,4,5,12) olması nedeniyle sunulan tümöre adenom tanısı konmuştur.

2. Jubb, K.V.F., Kenedy, P.C., Palmer, N. Pathology of Domestic Animals. Vol. 2, 2 nd ed. Academic Press, New York, 1985, pp. 387-389.

3. Klein, M.K., Cockerell, G.L., Harris, C.K., Withrow, S.J., Lulich, J.P., Ogilvie, G.K., Nerris, A.M., Harvey, H.J., Richardson, R.F., Fowler, J.D., Towlinson, J., Henderson, R.A. Canine primary renal neoplasms; a retrospective review of 54 cases. *J.Am.Anim Hosp. Assoc.* 1988; 24: 443-452.
4. Moulton, J.E. *Tumors of Domestic Animals*. Moulton, J.E. 3rd ed University of California Press, Berkely, C.A. 1989, pp 373.
5. Nielsen, S.W., Mackey, L.J., Misdorp, W. International Histological Typing of Tumors of Domestic Animals. XVIII. Tumors of the Kidney. *Bull WHO*, 1976; 53: 237-245.
6. Cotchin, E. Neoplasms in the small animals. *Vet.Rec.* 1959; 63: 67-72.
7. Berkin, Ş., Alçıgır, G. 1973-1984 Periyodunda incelenen 523 köpeğin postmortem bulguları üzerinde survey çalışma. *A.Ü.Vet.Fak.Derg.* 1986; 33: 156-163.
8. Ertürk, E., Tanzer, F. 1961-1972 Yılları arasında Ankara ve yöresinde köpeklerde görülen hastalık olaylarına kısa bir bakış. *A.Ü.Vet.Fak.Derg.* 1973; 20: 277-280.
9. Ertürk, E., Tanzer, F., Bulum, M. Patolojik anatomi kürsüsünde 1964-1970 yılları arasında incelenen köpek ve kedi tümörleri. *A.Ü.Vet.Fak.Derg.* 1971; 18: 383-386.
10. Pamukçu, A.M., Ertürk, E. 1933-1961 Yılları arasında Ankara ve yöresinde köpeklerde görülen hastalıklara toplu bakış. *A.Ü.Vet.Fak.Derg.* 1961; 8: 323-3456.
11. Pamukçu, A.M., Ertürk, E. Ankara'da köpeklerde görülen tümör çeşitleri. *A.Ü.Vet.Fak.Derg.* 1962; 9: 1-9.
12. Baskin, G.B., DePaoli, A. Primer renal neoplasm of dog. *Vet. Pathol.* 1977; 14: 591-605.
13. Lucke, V.M., Kelly, D.F. Renal carcinoma in the dog. *Vet. Pathol.* 1976; 13: 264-276.
14. Hoyes, H.M.Jr., Fraumeni, J.F.Jr. Epidemiological features of the canine renal neoplasms. *Cancer Res.* 1977; 37: 2553-2556.
15. Throser, J.P. Neoplasms of dogs. *JAVMA* 1961; 138: 27-30.