

1-1-1998

Macro-Anatomical Investigations on the Skeletons of Porcupine (Hystrix Cristata) I. Ossa Membri Thoracici

Sadık YILMAZ

Z. Ender ÖZKAN

Derviş ÖZDEMİR

Follow this and additional works at: <https://journals.tubitak.gov.tr/veterinary>



Part of the [Animal Sciences Commons](#), and the [Veterinary Medicine Commons](#)

Recommended Citation

YILMAZ, Sadık; ÖZKAN, Z. Ender; and ÖZDEMİR, Derviş (1998) "Macro-Anatomical Investigations on the Skeletons of Porcupine (Hystrix Cristata) I. Ossa Membri Thoracici," *Turkish Journal of Veterinary & Animal Sciences*: Vol. 22: No. 4, Article 15. Available at: <https://journals.tubitak.gov.tr/veterinary/vol22/iss4/15>

This Article is brought to you for free and open access by TÜBİTAK Academic Journals. It has been accepted for inclusion in Turkish Journal of Veterinary & Animal Sciences by an authorized editor of TÜBİTAK Academic Journals. For more information, please contact academic.publications@tubitak.gov.tr.

Oklu Kirpi (*Hystrix Cristata*) İskelet Sistemi Üzerinde Makro-Anatomik Araştırmalar I. Ossa Membri Thoracici

Sadık YILMAZ, Z. Ender ÖZKAN, Derviş ÖZDEMİR
Fırat Üniversitesi, Veteriner Fakültesi, Anatomi Anabilim Dalı, Elazığ-TÜRKİYE

Geliş Tarihi : 08.01.1997

Özet: Çalışmada, 2 adet *Hystrix cristata* türü oklu kirpi kullanılmış ve ön bacak kemikleri'nin incelenmesi amaçlanmıştır. Fossa supraspinata'nın fossa infraspinata'dan daha geniş olduğu görülmüş ve sırasıyla 21.15 cm² (%54.7) ve 17.51 cm² (%45.3) olarak bulunmuştur. Processus hamatus ve processus suprahamatus mevcut olup, processus coracoideus iyi gelişmiş durumdadır. Tuberculum majus, caput humeri seviyesini biraz aşmıştır. Tuberositas deltoidea iyi gelişmiş olup, tuberositas teres major et minor belirgindir. Foramen supratrochleare, crista epicondyli lateralis ve sulcus ulnaris'in mevcut olduğu görülmüştür. Spatium interosseum antebrachii mevcut olup, her iki kemiğin spatium'a bakan yüzlerinde derin bir oluk saptanmıştır. Processus styloideus lateralis et medialis iyi gelişmiştir. Proximal ve distal 4'er olmak üzere toplam 8 adet ossa carpi ve 5 adet de ossa metacarpalia tespit edilmiştir. **Anahtar Sözcükler:** *Hystrix cristata*, oklu kirpi, ossa membri thoracici.

Macro-Anatomical Investigations on the Skeletons of Porcupine (*Hystrix Cristata*) I. Ossa Membri Thoracici

Abstract: In this study, two porcupines (*Hystrix cristata*) were used to investigate the bones of fore limb. It was observed that the area of fossa supraspinata (54.7%) was larger than that of fossa infraspinata (45.3%). Processus hamatus and processus suprahamatus were present and processus coracoideus was well developed. Tuberculum majus elevated slightly over the level of caput humeri. Tuberositas deltoidea was well developed and tuberositas teres major et minor were prominent. Foramen supratrochleare, crista epicondyli lateralis and sulcus ulnaris were present. Spatium interosseum antebrachii was present and on the facies of every two bones towards the spatium a deep groove was seen. Lateral and medial processus styloideus were well developed. Four proximal and four distal ossa carpi and five ossa metacarpalia were determined. **Key Words:** *Hystrix cristata*, porcupine, ossa membri thoracici.

Giriş

Memelilerin en geniş takımı olan Rodentia (kemiriciler); günümüzde var olan memelilerin yarısından fazlasını kapsar. Çalışmaya konu olan oklu kirpi (*Hystrix cristata*) de bu takımın Hystricidae familyasındandır, herbivor ve plantigrat bir kemiricidir (1, 2, 3).

Oklu kirpilerin en önemli özellikleri yaşamları boyunca büyümeye devam eden kemirici dişleri (1-5) ve çok sertleşmiş kılıardan ibaret olan oklarıdır (2, 3, 5).

Yapılan incelemelerde; yaban keçisi (6, 7), kurt ve tilki (8), vizon (9) ve sırtlan (10) gibi yaban hayvanlarının iskelet sistemleri üzerinde yapılmış çalışmalara rastlanılmıştır. Taşbaş (6, 11) yaban koyunu ve yaban keçisi, Gültekin ve Uçar (12) tilki ve çakal, Özkan ve ark. (13) ise tavşan, kobay ve rat'larda ossa membri thoracici üzerinde ayrıntılı çalışmalar yapmışlardır. Ancak oklu kirpi iskelet sistemi üzerinde daha önceden yapılmış anatomik bir çalışmaya rastlanılmadı.

Oklu kirpilerden *Hystrix indica* (*Hystrix leucura*) türünün Anadolu'nun değişik bölgelerinde bulunduğu dair kaynaklar (1, 2) mevcut olmasına rağmen, çalışmamıza konu olan *Hystrix cristata* türünün ise Anadolu'da yaşayıp yaşamadığına dair bir veri bulunamamıştır.

Bu çalışmada, oklu kirpilerden *Hystrix cristata* türünün iskelet sistemine ait ossa membri thoracici kısmının makro-anatomik olarak incelenmesi ve bu konudaki bilgi eksikliğine katkıda bulunulması amaçlanmıştır.

Materyal ve Metot

Çalışmada biri Tunceli ili Pertek ilçesinde, diğeri Adıyaman ili Tut ilçesinde değişik zamanlarda avcılar tarafından gece vurulmuş 2 adet *Hystrix cristata* türü oklu kirpi kullanılmıştır.

Kemiklerin maserasyonu, ilgili teknik esaslara göre yapılmıştır (14).

Scapula'da fossa supraspinata ve fossa infraspinata'nın yüzey alanlarının ölçümü için dijital planimetre (KOIZUMI KP, 90 PLACOM) kullanılmıştır.

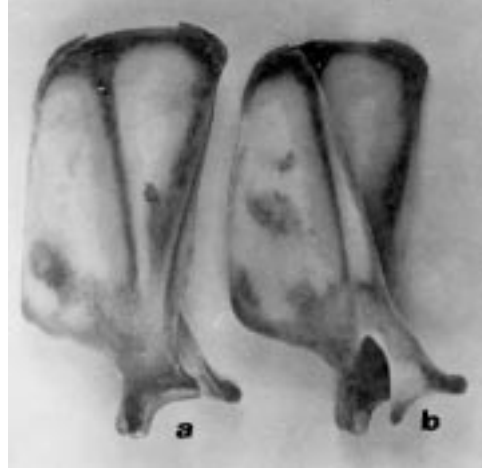
Terminoloji bakımından Nomina Anatomica Veterinaria (15) esas alınmıştır.

Bulgular

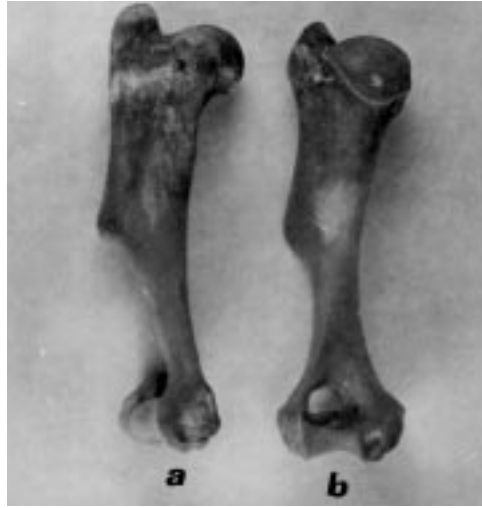Scapula: Dikdörtgeni andıran bir görünüme sahip ve fossa supraspinata'nın fossa infraspinata'dan daha geniş olduğu görülmüştür. Planimetre ile yapılan ölçümde fossa supraspinata 21.15 cm², fossa infraspinata ise 17.51 cm² olarak bulunmuştur. Bu sonuçla fossa supraspinata, scapula (collum scapulae ve distali hariç)'nin %54.7'si, fossa infraspinata ise %45.3'ünü oluşturmuştur. Spina scapulae alçak başlamakta, processus hamatus ve processus suprahamatus'u oluşturarak sonlanmaktadır. Incisura scapulae yaklaşık 100°'lik bir açı oluşturmakta ve processus coracoideus oldukça gelişmiş durumdadır. Cavitas glenoidalis caudalde daha geniş, tuberculum supraglenoidale'ye doğru gittikçe daralmaktadır. Fossa subscapularis belirgin bir derinlik göstermektedir (Şekil 1).

Skeleton brachii:

Humerus: Tuberculum majus, caput humeri seviyesini biraz aşmakta, tuberculum minus ise caput humeri seviyelerindedir. Tuberculum minus'un cranio-distal'inde oldukça belirgin bir foramen nutricium görülmüştür. Tuberositas deltoidea iyi gelişmiş olup tuberositas teres major et minor belirgin durumdadır. Fossa radialis'de foramen supratrochleare bulunmuş, crista epicondylis lateralis ve sulcus ulnaris'in mevcut olduğu görülmüştür (Şekil 2).



Şekil 1. Scapula'nın a) medial, b) lateral'dan görünüşü.



Şekil 2. Humerus'un a) lateral, b) caudal'den görünüşü.

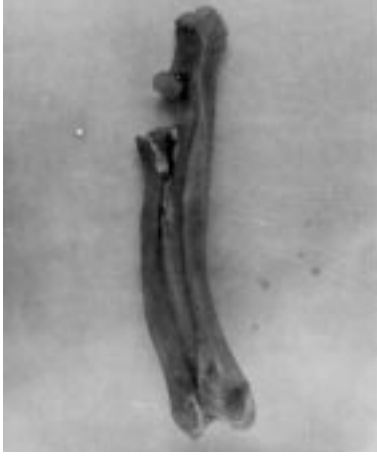Skeleton antebrachii:

Antebrachium: Tuber olecrani; lateral, medial ve intermedier olarak 3 küçük çıkıntı göstermekte, corpus ulnae'da 4 kenar ve 4 yüz görünmektedir. Spatium interosseum antebrachii, proximal ve distal eklemler (Articulatio radioulnaris proximalis et distalis) arasında boylu boyunca bulunmakta ve her iki kemiğinde spatium'a bakan yüzlerinde (ulna'nın facies cranialis ve radius'un facies caudalis'i) derin bir oluk bulunmaktadır. Processus styloideus lateralis ve processus styloideus medialis iyi gelişmiştir (Şeki 3).

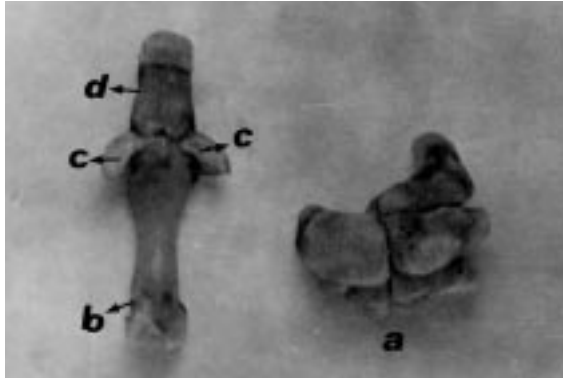
Skeleton manus:

Ossa carpi: Proximal sırada 4 ve distal sırada 4 olmak üzere toplam 8 adet kemik tespit edilmiştir. Proximal sırada os pisiforme (os carpi accessorium), os triquetrum (os carpi ulnare) ve os lunatum (os carpi intermedium), distal sırada ise o hamatum (os carpal IV)'un diğer bilek kemiklerine göre daha büyük olduğu gözlenmiştir. Os pisiforme

caudale ve distale doğru gelişmiş, proximal yüzünde os triquetrum ile birlikte processus styloideus lateralis'in oturmasına mahsus bir eklem çukuru oluşturmuştur (Şekil 4).



Şekil 3. Antebrachium'un lateral'den görünüşü.



Şekil 4. a) Ossa carpii, b) metacarpus, c) ossa sesamoidea ve d) phalanx proximalis'in genel görünüşü.

Ossa metacarpalia I-V: 5 adet olan metacarpus'lardan os metacarpale III'ün en uzun ve os metacarpale I'in ise en kısa olduğu saptanmıştır. Os metacarpale IV'ün proximal eklem yüzünde lateral olarak proximal'e doğru bir çıkıntı bulunmaktadır. Metacarpus'ların basis kısmı, caput kısmı-

na göre daha geniş ve distal uçta vertikal bir crista'nın mevcut olduğu görülmüştür. Her metacarpus'un phalanx proximalis ile aralarında ikişer adet ossa sesamoidea tespit edilmiştir.

Ossa digitorum manus: Ön ayak parmak kemiklerinden phalanx proximalis'in basis kısmının, caput kısmına göre daha geniş ve düzensiz bir eklem yüzüne sahip olduğu görülmüştür. Distal ucunda az belirgin vertikal bir crista'nın mevcut olduğu tespit edilmiştir. Phalanx media'nın corpus'u oldukça dar ve phalanx proximalis'in yaklaşık yarısı kadardır. Phalanx distalis'te processus extensorius, tuberculum flexorium ve tuberculum flexorium'un yanlarında foraman soleare'nin belirgin bir şekilde geliştiği görülmüştür.

Tartışma ve Sonuç

Weichert (3) ve Öktay (5), karada yaşayan bütün omurgalılarda (Tetrapod) her bacağın üst kısmı omuz kemeriyle eklemleşen tek bir kemik içerdiğini bildirmişlerdir. Araştırmaya konu olan oklu kirpilerde de omuz kemeriyle tek bir kemik (humerus) eklemleşmektedir.

Öktay (5), memelilerin çoğunda ön ekstremitede ulna'nın radius'tan daha kuvvetli bir kemik olduğunu, Romer ve Parsons (4) ise ulna'nın birçok memeli hayvanda radius ile kaynaşmış olduğunu belirtmişlerdir. Demirsoy (1) da kemiricilerde radius ve ulna'nın hiçbir zaman kaynaşmadığını ve dirseğin ön kolun rotasyon hareketine izin verdiğini saptamıştır. Çalışmada oklu kirpilerde ulna'nın radius'tan daha kuvvetli olduğu, bu iki kemiğin kaynaşmadığı ve dirseğin ön kolun rotasyon hareketine izin verdiğini tespit edilmiştir.

Demirsoy (1), oklu kirpilerin bacaklarının kısa olduğunu, parmak formülünün 5/5 ve parmak uçlarında tırnak bulunduğunu bildirmiştir. Çalışma sonuçları da aynı doğrultudadır.

Sonuç olarak, oklu kirpilerin ön bacak kemikleri incelenerek özellikleri ortaya konmuş ve çalışmanın bu konudaki bilgi eksikliğine katkıda bulunacağı görüşüne varılmıştır.

Kaynaklar

1. Demirsoy, A.: Rodentia., Yaşamın Temel Kuralları. Ankara, Meteksan Anonim Şirketi., 1992: 695-29.
2. Kuru, M.: Rodentia., Omurgalı Hayvanlar. Erzurum, Atatürk Üniv. Basımevi., 1987: 551-64.
3. Weichert, C.K.: Rodentia., Anatomy of the Chordates. London, McGraw-Hill book Company, 1970: 500-738.
4. Romer, A.S. and Parsons, T.S.: The Vertebrate Body. Philadelphia, W.B. Saunders Company., 1978: 88-166.
5. Öktay, M.: Rodentia., Omurgalı Hayvanların Karşılaştırmalı Anatomisi. İstanbul, İst. Üniv. Fen Fak. Basımevi., 1988: 21-66.
6. Taşbaş, M.: Yaban Keçisi (Carpa aegagrus) ile yerli Tiftik ve Kıl Keçisinin İskelet Sistemleri Üzerinde Karşılaştırmalı Makro-Anatomik Araştırmalar. Bölüm II: Ossa Membri Thoracici et Pelvini. Ank. Üniv. Vet. Fak. Derg., 1978: 25 (4): 634-55.
7. Taşbaş, M.: Yaban Keçisi (Capra aegagrus) ve Yerli Tiftik Keçisinin İskelet Sistemleri Üzerinde Karşılaştırmalı Makro-Anatomik Araştırmalar. Bölüm I: Ossa Trunci. Ank. Üniv. Vet. Fak. Derg., 1978: 25 (4): 398-14.

8. Girgin, A., Karadađ, H., Bilgiç, S. ve Temizer, A.: Kurt (*Canis lupus*) ve Tilki (*Canis vulpes*) İskelet Kemiklerinin Yerli Köpeklerinkine (*Canis familiaris*) Göre Gösterdikleri Makro-Anatomik Ayrımlar Üzerine Arařtırmalar. Selçuk Üniv. Vet. Fak. Derg., 1988; 4 (1): 169-82.
9. Dursun, N. ve Tıprıdamaz, S.: Vizonun (*Mustela vison*) İskelet Kemikleri Üzerinde Makro-Anatomik Arařtırmalar. Selçuk Üniv. Vet. Fak. Derg., 1989; 5 (1): 13-27.
10. Tecirliođlu, S.: Sırtlan ve Köpeđin İskelet Kemikleri Üzerinde Makro-Anatomik Arařtırmalar. Ank. Üniv. Vet. Fak. Derg., 1983; 30 (1): 149-66.
11. Tařbař, M.: Yaban Koyunu (*Muflon-ovis orientalis Anatolica*) ile Yerli Karaman Koyununun İskelet Kemikleri Üzerinde Karřılařtırma Makro-Anatomik Arařtırmalar. Bölüm I: Ossa Trunci. Ank. Üniv. Vet. Fak. Derg., 1983; 30 (3): 368-88.
12. Gültekin, M. ve Uçar, Y.: Yerli Tilki (*Canis vulpes*) ve Çakal (*Canis aureus*) İskelet Kemiklerinin Yerli Köpeđinkilerine (*Canis familiaris*) Göre Gösterdikleri Makro-Anatomik Ayrımlar Üzerinde Arařtırmalar. Bölüm I: Truncus ve Membra. Ank. Üniv. Vet. Fak. Derg., 1980; 27 (1-2): 201-14.
13. Özkan, Z.E., Dinç, G. ve Aydın, A.: Tavřan (*Oryctolagus cuniculus*), Kobay (*Cavia porcellus*) ve Rat'larda (*Rattus norvegicus*), Scapula, Clavicula, Skeleton Brachii ve Skeleton Antebrachii'nin Karřılařtırma Gross Anatomisi Üzerinde İncelemeler. F.Ü. Sađ. Bil. Derg., 1996; (Basımda).
14. Tařbař, M. ve Tecirliođlu, S.: Maserasyon Tekniđi Üzerinde Arařtırmalar. Ank. Üniv. Vet. Fak. Derg., 1966; 12 (4): 324-30.
15. Nomina Anatomica Veterinaria. 4 th. Ed. Copyright by the World Association of Veterinary Anatomists., 1994.