

1-1-1998

## Experimental Salmonellosis Caused by *Salmonella enteritidis* Phage Types in Mice

Gülçin ÖZTÜRK

Harun ÖZER

Hakan KALENDER

Follow this and additional works at: <https://journals.tubitak.gov.tr/veterinary>



Part of the [Animal Sciences Commons](#), and the [Veterinary Medicine Commons](#)

---

### Recommended Citation

ÖZTÜRK, Gülçin; ÖZER, Harun; and KALENDER, Hakan (1998) "Experimental Salmonellosis Caused by *Salmonella enteritidis* Phage Types in Mice," *Turkish Journal of Veterinary & Animal Sciences*: Vol. 22: No. 4, Article 13. Available at: <https://journals.tubitak.gov.tr/veterinary/vol22/iss4/13>

This Article is brought to you for free and open access by TÜBİTAK Academic Journals. It has been accepted for inclusion in Turkish Journal of Veterinary & Animal Sciences by an authorized editor of TÜBİTAK Academic Journals. For more information, please contact [academic.publications@tubitak.gov.tr](mailto:academic.publications@tubitak.gov.tr).

## Salmonella enteritidis Faj Tipleri ile Farelerde Oluşturulan DeneySEL Salmonellosis

Gülçin ÖZTÜRK

Veteriner Kontrol ve Araştırma Enstitüsü, Elazığ-TÜRKİYE

Harun ÖZER

F.Ü. Veteriner Fakültesi, Patoloji ABD, Elazığ-TÜRKİYE

Hakan KALENDER

Veteriner Kontrol ve Araştırma Enstitüsü, Elazığ-TÜRKİYE

Geliş Tarihi: 12.11.1996

**Özet:** Bu çalışmada, tavuk orijinli Salmonella enteritidis faj tip (S.enteritidis PT) 1, 4 ve 7 izolatlarının  $10^9$  ve  $10^8$  sayıda bakteri ihtiva eden inokulumlarının oral yolla verilen 36 adet farede şekillendirdiği patolojik lezyonlar incelendi. İştahsızlık, durgunluk, hafif ishal, tüylerde düzensizlik ve vücut ısısında yükselme gibi septomlarının ardından 9 adet farenin öldüğü, ölümlerin görülmediği farelerde klinik bulgunun şekillenmediği saptandı. Makroskopik muayenede karaciğer ve dalakda büyüme, bağırsak mukozasında hiperemi ve sulu içerik, mikroskopik muayenelerde ise karaciğerde hiperemi, nekroz, dejenerasyon, typhoid nodül, akciğerde bronkopnömoni, dalakda nekroz, dejenerasyon ve retiküler hücre hiperplazisi, bağırsaklarda hiperemi, epitellerde dejenerasyon ve nekroz dikkati çekti. Bakteriyel muayenede ölen farelerde karaciğer, dalak ve bağırsak içeriğinden etken izolasyonu yapılabirirken, canlı kalan farelerden yalnız PT 4 grubunda deneme süresinde tüm organlardan etken izole edilebildi. PT 1 ve PT 7 grubundaki farelerden ise deneme sonunda yalnız bağırsaktan etken izolasyonu gerçekleştirilebildi.

**Anahtar Sözcükler:** S.enteritidis, faj tipleri, patolojik bulgular, fare, deneySEL enfeksiyon.

### Experimental Salmonellosis Caused by Salmonella enteritidis Phage Types in Mice

**Abstract:** In this study, pathological findings were observed in experimental salmonellosis in mice. S. enteritidis PT 1, 4 and 7 strains isolated from chickens were used. Suspensions containing  $10^9$  and  $10^8$  of bacteria were inoculated orally to 36 mice. Anorexia, dullness, mild diarrhea, shudder, fever and death were observed in 9 mice. No clinical signs were seen in other mice. In macroscopic examinations, enlargement of liver and spleen, hyperemia and watery content were observed in intestines. In microscopic examinations, hyperemia, degeneration, necrosis and reticular cell hyperplasy in spleen. In addition, hyperemia, epithelial degeneration and necrosis were seen in the intestines. In bacteriological examinations, S. enteritidis was isolated from liver, spleen and intestines of mice that were died. Bacteria was isolated at the end of the study from above mentioned organs in mice that were inoculated with PT 4. But, this bacterial agent was isolated from only intestines in mice that were inoculated with PT 1 and PT 7.

**Key Words:** S. enteritidis, phagetypes, pathological findings, mouse, experimental infection.

### Giriş

Salmonella enfeksiyonları zoonoz karakterleri ve insanlarda gıda zehirlenmelerinin önemli bir bölümünden sorumlu olmaları sebebiyle büyük önem taşımaktadır. Kanatlı, insan, diğer hayvanlar ve kemiricilerde karaciğer, dalak, bağırsak içeriği, dışkı örnekleri, kloakal swab, ovaryum ve ovidukt gibi pek çok yerden izole edilebilen Gram negatif özellikteki Salmonella'ların çok sayıda türü mevcuttur (1). Bu türler içerisinde yer alan ve genellikle enterik enfeksiyonlardan izole edilen S. enteritidis ve faj tiplerinin gerek doğal vakalardaki varlığı ve şekillenen patolojik lezyonları (2, 3, 4) gerekse patojenite çalışmalarlarıyla ilgili bilgiler mevcuttur (5, 6). Bu konu ile ilgili olarak günlük civcivlerde PT 4, PT 13a, PT 7 ve PT

8 ile yapılan deneySEL çalışmalarda, PT 4 ve PT 13a'da sekal kolonizasyonunun PT 7 ve PT 8'e göre daha fazla olduğu, PT 4'ün özellikle gıda zehirlenmelerinden izole edildiği ve daha invaziv karakter taşıdığı, PT 7'nin ise farelerde virulent olmadığı bildirilmiştir (5). Ayrıca yapılan virulans çalışmalarında aynı faj tipi içerisinde değişik izolatlar arasında da farklılıkların olabileceği saptanmıştır (6).

Hızlı solunum, kıllarda düzensizlik ve ishal gibi klinik bulguların izlendiği Salmonella enfeksiyonlarında makroskopik olarak dalakda büyüme, karaciğerde nekroz odakları, bağırsaklarda hiperemi, mikroskopik muayenelerde ise; karaciğerde nekroz, yangısal hücre infiltrasyonları, kupffer hücrektivasyonu, dalakda nekroz

ve retiküler hücre hiperplazisi, bağırsakların lenfoid dokusunda hiperplazi, epitelde dejenerasyon, nekroz ve kriptlerde desquamasyon gibi bulgular bildirilmiştir (3, 4, 7, 8).

Bu çalışmada, Elazığ yöresinde tavuklardan izole edilen *S. enteritidis* PT 1, PT 4 ve PT 7'nin beyaz farelerdeki patojenitesi ve şekillenen patolojik lezyonların incelenmesi amaçlanmıştır.

## Materyal ve Metot

### Materyal

**Salmonella suşları:** Elazığ yöresinde tavuklardan izole edilen ve Paris Pasteur Enstitüsü'nde faj tipi belirlenen *S. enteritidis* PT 1, PT 4 ve PT 7 suşları kullanıldı.

**Deneme hayvanları:** Elazığ Veteriner Kontrol ve Araştırma Enstitüsü Deney Hayvanı Ünitesi'nden sağlanan 41 adet 6 haftalık beyaz fareler kullanıldı. Bu farelerin *Salmonella* yönünden negatif oldukları bakteriyolojik olarak test edildi.

**Metot:** Denemede kullanılan fare sayısı, faj tipi, verilen bakteri miktarı, veriliş yolu ve ölen fare sayısı Tablo 1'de gösterildi.

Tablo 1. Çalışmada kullanılan fare sayısı, faj tipi, verilen bakteri miktarı ve ölen fare sayısı.

Deneme grubu	n*	Faj tipi	Verilen bakteri	
			sayısı	Ölen n
I	7	1	10 <sup>9</sup>	3
II	5	1	10 <sup>8</sup>	-
III	7	4	10 <sup>9</sup>	4
IV	5	4	10 <sup>8</sup>	-
V	7	7	10 <sup>9</sup>	2
VI	5	7	10 <sup>8</sup>	-
VII	5	Kontrol	-	-

n\*: Fare sayısı

*S. enteritidis* PT 1, PT 4 ve PT 7 suşlarının buyyon kültürlerinin koloni sayım yöntemiyle (9) hesaplanan ve

0.1 ml'sinde 10<sup>9</sup> ve 10<sup>8</sup> bakteri ihtiva eden inokulumları peros verildi.

Inokulasyondan sonra fareler klinik semptomlar yönünden 30 gün boyunca gözlemlendi. Bu süre içerisinde her gruptan ölen hayvanların otopsileri yapıldı. Ölümün görülmediği ikinci haftadan itibaren her hafta düzenli olarak her gruptan bir ya da iki farenin serolojik muayeneler için kanları alınarak otopsileri yapıldı. Kan serumları çıkarıldı, iç organlarından histopatolojik ve bakteriyolojik muayeneler için örnekler alındı.

**Histopatolojik Muayene:** Alınan dokular %10'luk nötral formalinde tespit edildikten sonra, rutin doku işleme yöntemleriyle parafin bloklar hazırlandı, 5 mikron kalınlığında hazırlanan kesitler Hematoxylin-Eosin boyama yöntemiyle boyanarak ışık mikroskopunda incelendi (10).

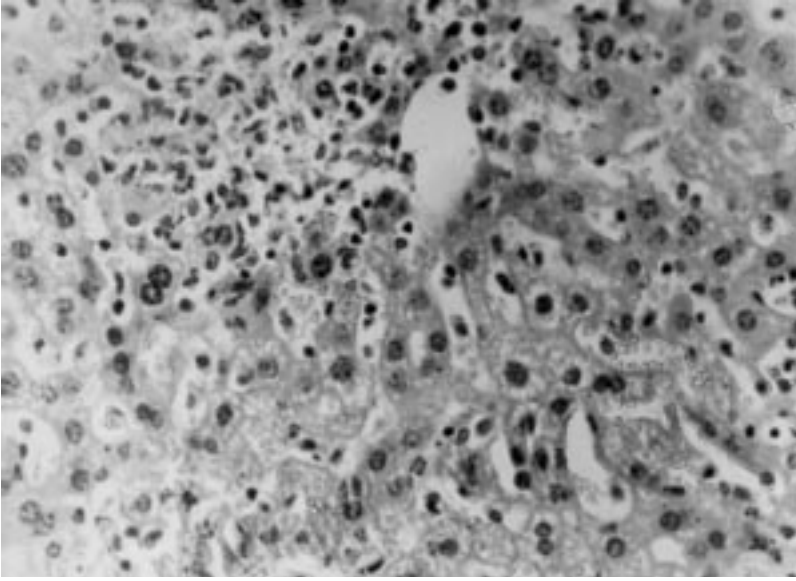
**Bakteriyolojik Muayene:** İzolasyon amacıyla farelerin karaciğer ve dalaklarından Mac Conkey Agara ekim yapıldı ve besiyerleri aerobik şartlarda 37°C'de 24-48 saat inkübasyona bırakıldı. Bağırsak içeriğinden Rappaport Vassiliadis Soya Pepton Broth'a ekim yapılarak 43°C'de 18-24 saat inkübe edildi. Inkübasyon süresi sonunda bu besiyerinden Brilliant Green Agar'a geçildi ve aerobik şartlarda 37°C'de 24-48 saat inkübe edildi (9, 11, 12). *Salmonella* şüpheli kolonilerden preparat hazırlanarak Gram boyama yapıldı. Gram negatif, çomak şeklinde görülen mikroorganizmaların biyokimyasal ve antijenik özellikleri incelenerek identifikasyonları yapıldı (9, 13).

**Serolojik Muayene:** Pendik Veteriner Kontrol ve Araştırma Enstitüsü'nden sağlanan *S. pullorum* antijeniyle kan serumları lam aglütinasyon testi ile kontrol edildi.

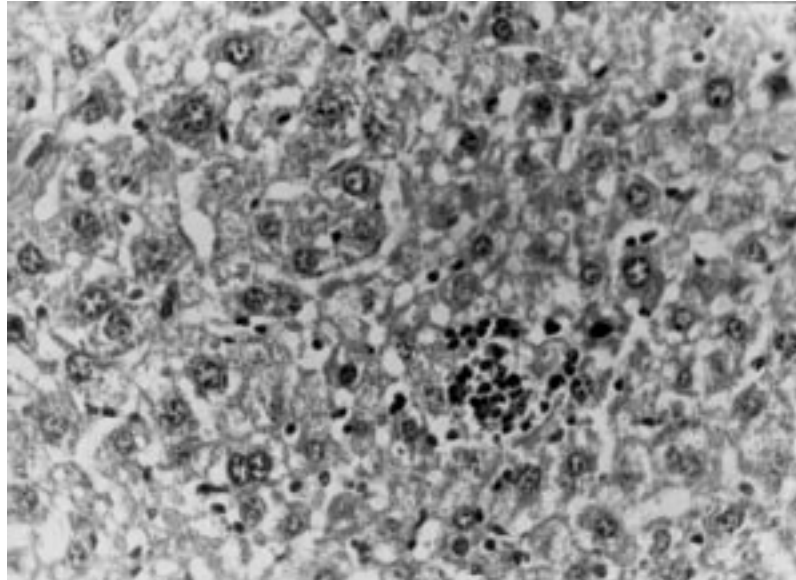
## Bulgular

**Klinik Bulgular:** İştahsızlık, durgunluk, hafif ishal, tüylerde düzensizlik ve vücut ısısında yükselme gibi semptomlar görüldükten sonra farelerin birkaç saat içerisinde öldüğü, deneme sonuna kadar ölümlerin görülmediği farelerde herhangi bir klinik bulgunun şekillenmediği saptandı. Ölümün 10<sup>9</sup> sayıda bakteri verilen gruplarda ve PT 1 grubunda inokulasyondan sonraki 5. ve 6. günlerde, PT 4 grubunda 4., 5. ve 6. günlerde, PT 7 grubunda ise 11. günde şekillendiği gözlemlendi.

**Makroskopik Bulgular:** Kendiliğinden ölen farelerde karaciğer ve dalağın büyüdüğü, karaciğerin koyu renkli ve kütleleşmiş kenarlara sahip olduğu, kesit yüzünden kanlı bir sıvının sızdığı, bağırsak mukozasında hiperemi ve lumeninde hafif sarımsı, sulu bir içeriğin bulunduğu,



Şekil 1. Karaciğerde sinuzoidal dilatasyon, hemoraji, hepatositlerde dejenerasyon, nekroz ve lenfoid hücre infiltrasyonu. PT 4, H.E. X 400.



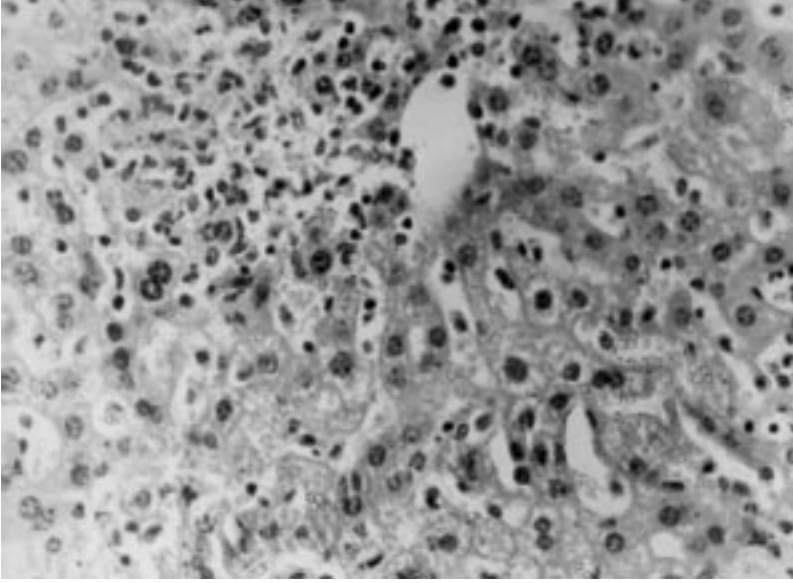
Şekil 2. Karaciğerde kupffer hücre aktivasyonu ve typhoid nodül. PT 4, H.E. X 400.

inokulasyondan sonra 2. haftadan itibaren otopsi yapılan farelerde ise dalakların büyümüş olduğu dikkati çaktı.

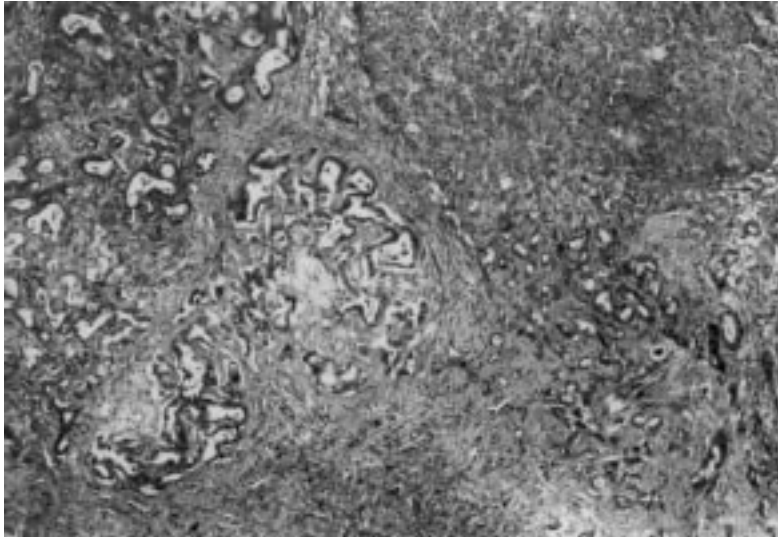
**Mikroskopik Bulgular:** Karaciğerde,  $10^9$  sayıda bakteri verilen *S. enteritidis* PT 1, PT 4 ve PT 7 gruplarında ölen farelerde başlıca bulgular hiperemi, sinuzoidal dilatasyon, hemoraji, hepatositlerde dejenerasyon, nekroz ve kupffer hücreaktivasyonu olarak saptandı (Şekil 1). PT 4 grubunda inokulasyondan sonra 6. günde ölen farede nekrozun daha şiddetli olduğu gözlemlendi.

Ölüm görülmeyen  $10^9$  ve  $10^8$  gruplarındaki farelerin inokulasyondan sonraki 2. haftadan itibaren haftalık

olarak yapılan mikroskopik muayenelerinde ise; her üç faj tipinin kullanıldığı gruplarda karaciğerde hepatositlerde fokal ya da diffuz dejenerasyon ve nekroz, hafif sinuzoidal dilatasyon, hemoraji, hepatositomegali, kupffer hücre aktivasyonu, perivasküler hücre infiltrasyonları ve typhoid nodüller saptandı (Şekil 2). İnokulasyonu takiben ilerleyen günlerde özellikle dejenerasyon, nekroz ve hücre infiltrasyonlarının arttığı ve typhoid nodül gelişiminin PT 1 ve PT 4 grubundaki farelerde 2. haftadan itibaren şekillendiği gözlemlendi. PT 7 grubundakilerde ise inokulasyondan sonraki 4. haftaya kadar karaciğerde typhoid nodüle rastlanmadı. PT 1 grubundan yalnız bir farede fibrinoid trombüsün varlığı dikkati çaktı (Şekil 3).



Şekil 3. Karaciğerde fibrinoid trombus. PT 1, H.E. X 200.



Şekil 4. Akciğerde bronkopnömoni. PT 4, H.E. X 100.

Akciğerlerin mikroskopik muayenesinde; ölen farelerde hiperemi, ödem, inokulasyondan sonra 2.haftadan itibaren yapılan incelemelerde ise bronkopnömoni ve hafif intersitisyel pnömoninin geliştiği gözlemlendi (Şekil 4).

Ölen farelerin dalaklarında kırmızı ve beyaz pulpada dejenerasyon ve nekroz, incelemeye alınan diğer farelerde ise dejeneratif değişimler yanında retiküler hücre aktivasyonu saptandı.

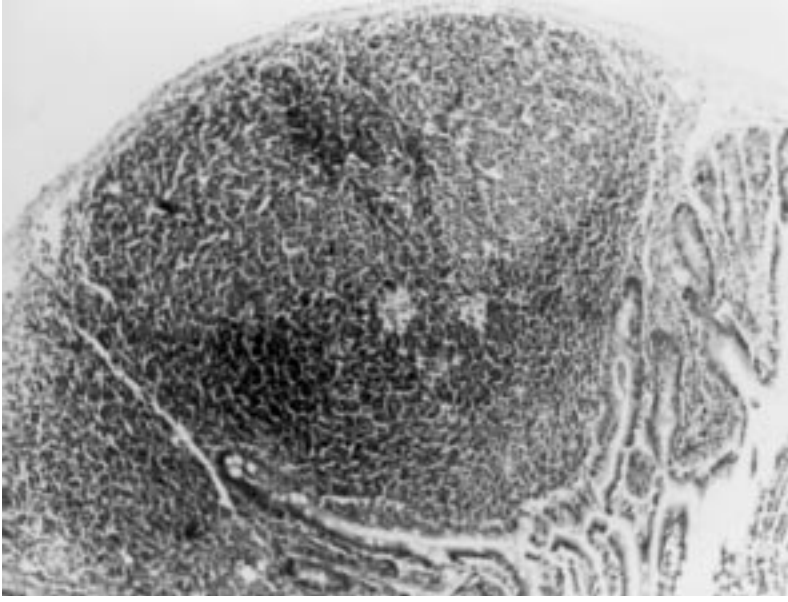
Bağırsaklarda hiperemi, hemoraji, epitellerde dejenerasyon ve deskuamasyon her üç grupta da kendiliğinden ölen farelerde şekillenen en önemli bulgular olarak dikkati çekti. Deneme süresince canlı kalan farelerin bağırsaklarının mikroskopik muayenesinde ise L.

propriyada hücre infiltrasyonları ve submukozada lenfoid folliküllerde hiperplazi önemli bulgular olarak saptandı (Şekil 5).

Böbreklerde yalnız S. enteritidis PT 4 verilen gruplarda mikroskopik lezyonlar gözlemlendi. Ölen farelerde hiperemi ve hemoraji, sağlam ve otopsi yapılanlarda ise tubulus epitellerinde dejenerasyon, nekroz ve intersitisyel hemoraji dikkati çekti.

Kontrol grubu farelerde makroskopik ve mikroskopik olarak herhangi bir bulguya rastlanmadı.

**Bakteriyolojik Bulgular:** Ölen ve haftalık periyotlarla öldürülen farelerin karaciğer, dalak ve bağırsağından yapılan ekimlerde tüm gruplarda her dönemde,  $10^9$  ve  $10^8$  sayıda bakteri verilmesi durumunda üreme olduğu



Şekil 5. Bağırsakta lenfoid hiperplazi. PT 1, H.E. X 100.

gözlendi. İnokulasyondan sonraki 2.haftada PT 1, PT 4 ve PT 7 verilen gruplardaki farelerde söz konusu üç organdan da izolasyon mümkün olurken, 3. haftada PT 7 grubunda yalnız bağırsaktan, 4. haftada ise PT 1 ve PT 7 verilen gruplarda yine yalnız bağırsaktan izole edilen bakterinin 1,9,12:g,m:- antijenik formüle sahip *S.enteritidis* olduğu saptandı.

*S.pullorum* antijeni ile yapılan lam aglütinasyon testinde ise; inokulasyondan sonraki 2. haftada PT 4 verilen gruplarda pozitif reaksiyon, PT 7 verilenlerde negatif reaksiyon, PT 1 verilen grupta şüpheli reaksiyon gözlemlendi. İnokulasyondan sonra 3. haftada yapılan incelemelerde tüm gruplarda pozitif reaksiyon alınırken, 4. haftada yapılan serolojik testlerde yalnız PT 4 grubunda pozitif reaksiyon saptandı.

### Tartışma ve Sonuç

Kanatlı, insan ve diğer hayvanlarda enfeksiyon kaynağı olarak etkili olmaları sebebiyle, kemiricilerdeki *Salmonella* enfeksiyonları ayrı bir öneme sahip olup bu konuda pek çok çalışma yapılmıştır (3,5,7,14). *Salmonella* enfeksiyonlarında, bağırsaktaki kolonizasyonu takiben sistemik enfeksiyonların şekillendiği, gerek doğal ve gerekse deneysel enfeksiyonlarda mikroorganizmanın farklı organlardan ne oranda izole edilebildiği de açıklanmıştır (8, 15, 16). Bu çalışmalardan birisinde *S.enteritidis* serotip enteritidis ile doğal enfeksiyonun şekillendiği farelerde etken bakteri karaciğer, sekum ve safra kesesinden izole edilmiştir (4). Deneysel çalışmalarda tavuklardan sekum, karaciğer, dalak ve ovaryumlardan *S. enteritidis* izole edilmiş, aynı çalışmada

inokulasyondan sonraki 22.haftada sekumlardan izolasyon oranı diğer oranlara kıyasla en yüksek düzeyde bulunmuştur (15). Yine tavukların aerogen enfeksiyonlarından, en erken izolasyonun akciğer ve sindirim sisteminden yapılabildiği, daha sonra ovaryum, ovidukt, dalak ve böbreğe doğru yayıldığı bildirilmiştir (2). Farelerde *S. typhimurium* ile deneysel enfeksiyonda 32 gün boyunca yapılan incelemelerde etkenin dışkı örneklerinden izole edilebildiği (7), *S.enteritidis* ve *S.typhimurium*  $10^8$  sayıda bakteri ile deneysel enfekte bir günlük civcivlerde karaciğer, dalak, ileosekal lenf yumruları, kemik iliği ve sekum içeriğinden etken izolasyonunun mümkün olduğu saptanmıştır.

Bu çalışmada da *S.enteritidis* PT 1, PT 4 ve PT 7 verilen gruplarda karaciğer, dalak ve bağırsak içeriğinden etken izolasyonu gerçekleştirildi. Deneme süresince özellikle bağırsak içeriğinden *S.enteritidis* izolasyonunun çalışma sonuna kadar devam ettiği gözlemlendi. Böylece araştırmacıların bulgularına benzer şekilde bağırsaktaki kolonizasyonun diğer organlardan daha uzun süreli olduğu tespit edildi.

*Salmonella* enfeksiyonlarında bağışık olmayan konakçılarda etkenlerin makrofajlarca tutulmasını takiben intrasellüler parçalanmaya karşı koyarak çoğaldıkları, makrofajlardaki metabolik aktivitenin, lizozomların sayı ve büyüklüklerindeki artış ve T hücrelerinden lenfokinlerin salgılanmasıyla kazanılmış hücresel bağışıklığın şekillendiği ve böylece bakterilerin ortadan kaldırılabileceği açıklanmıştır (18). Sindirim sisteminden ekstraintestinal dokulara invazyon sistemik antikor yapımını indüklemek suretiyle antikor düzeyinde artışa neden olmaktadır (5). Çalışmada,  $10^9$  sayıda bakteri

verilen gruplarda görülen ölümlerin spesifik immun yanıt gelişmeden şekillendiği, bakteriyel etkenin tüm organlardan izole edilebildiği dönemlerde serolojik muayenelerde de pozitif sonuçların alınması araştırmacıların bildirdiği şekilde (5), ekstraintestinal invazyonun antikör yapımını indüklemesiyle açıklanabilir.

Farelerde doğal S.enteritidis enfeksiyonunda başlıca klinik bulgular zayıflık, kıllarda düzensizlik, hızlı solunum ve konjunktivitis, makroskopik muayenede; dalakda büyüme, karaciğer ve dalakda multiple odaklar, mikroskopik incelemelerde ise karaciğerde nötrofillerin çevrelediği multiple nekroz odağı, venöz tromboz, dalağın kırmızı pulpasında nekroz, sekum ve ince bağırsakların L.propriya ve submukozasında nötrofil, marofaj ve lenfosit infiltrasyonu, submukozada ödem ve kript epitellerinde dökülmeler, mezenterik lenf düğümlerinde multifokal nekroz bildirilmiştir (4). S. typhimurium ile yapılan deneysel çalışmada ise; karaciğerde kupffer hücre aktivasyonu, nekroz, fibrinöz trombüs, bağırsaklarda peyer plaklarında hiperplazi, dalağın beyaz pulpasında hiperplazi, akciğerde interalveolar septal dokuda mononükleer hücre infiltrasyonu saptanmıştır (7).

Kanatlılarda aerosol yolla yapılan deneysel enfeksiyonda ishal, kilo kaybı, yem tüketiminde azalma ve durgunluk gibi klinik bulgular gözlenmiş, makroskopik muayenede ise; bağırsaklarda sulu içerik ve mukoza yüzeyinde hiperemi, peritonitis, mikroskopik muayenede; akciğerlerde bronsiollerde perivasküler ve diffuz lenfoid hücre infiltrasyonlarının varlığı bildirilmiştir (8). Aynı çalışmada karaciğerde heterofil ve lenfosit infiltrasyonlarının olduğu nekroz odakları, bağırsaklarının L. propriya ve submukozasında lenfoid dokuda hiperplazi,

böbreklerde tubuller arasında lenfosit infiltrasyonları gözlenmiştir. Salmonella enfeksiyonlarında enterokolitis ve septisemi tablosu görülmesi durumunda bağırsak mukozasında hiperemi, hemoraji, ödem, nekroz ve lökosit infiltrasyonları (19), kobaylarda S.enteritidis PT 4'e bağlı doğal enfeksiyonlarda iştahsızlık, tüylerde dikleşme ve hafif ishalin görüldüğü hayvanların makroskopik muayenelerinde ileum, ileosekal bölge ve sekumda sulu içerik ve hemoraji, mikroskopik muayenede ise hiperemi, hemoraji, dejenerasyon ve nekroz, karaciğer ve dalakda dejeneratif değişimler ve nekrozun varlığı dikkati çekilmiştir (3).

Bu çalışmada S. enteritidis PT 1, PT 4 ve PT 7 ile yapılan enfeksiyonlarda klinik, makroskopik ve mikroskopik bulgular yönünden araştırmacıların bulgularına benzerlikler saptanmıştır. Ayrıca farelerde avirulant olduğu bildirilen PT 7 (5), bu çalışmada  $10^9$  ve  $10^8$  sayıda bakteri verilen gruplarda patojen bulunmuş olup, şekillenen lezyonların şiddetinin diğer gruplara göre daha hafif olduğu dikkati çekmiştir.

Sonuç olarak, tavuklarda izole edilen S. enteritidis PT 1, PT 4 ve PT 7'nin fareler için patojen olduğu, klinik, makroskopik ve mikroskopik bozukluklar şekillendirdiği ve mikroskopik lezyonların şiddeti açısından faj tipleri arasında bazı farklılıkların olmasının, araştırmacıların bildirdiği şekilde enfeksiyonun faj tiplerine bağlı olarak değişik seyir gösterebildiği gerçeği de tesbit edilmiştir. Ayrıca farelerin S. enteritidis enfeksiyonlarında deney hayvanı olarak kullanılmasının uygun olacağı ancak bu konuda özellikle kanatlılar üzerinde daha detaylı çalışmaların yapılmasının faydalı olacağı kanısına varılmıştır.

## Kaynaklar

1. Le Minor, L.: Salmonella, Bergey's Manuel of Systematic Bacteriology. Baltimore, 427, 1984.
2. Baskerville, A., Humphrey, T.J., Fitzgeorge, R.B., Cook, R.W., Chart, H., Rowe, B., Whitehead, A.: Airborne Infection of Laying Hens with Salmonella enteritidis Phage Type 4. Vet.Rec. 1992; 130: 395-398.
3. Özcan, C., Öztürk, G., Kalender, H.: Kobaylarda Salmonella enteritidis Faj Tıp 4'ün Oluşturduğu Doğal Enfeksiyonun İncelenmesi. Tr.J.Vet.Anim.Sci. (Baskıda).
4. Caselbolt, D.B., Schoeb, T.R.: An Outbreak in Mice of Salmonellosis Caused by Salmonella enteritidis serotype enteritidis. Lab.Anim.Sci. 1988; 38, (2): 190-192.
5. Poppe, C., Demczuk, W., McFadden, K., Johnson, R.P.: Virulence of Salmonella enteritidis phage types 4,8 and 13 and other Salmonella spp. for day-old chicks, hens and mice. Can.J.Vet.Res. 1993; 57, (4): 281-287.
6. Chart, H., Threlfall, E.J., Rowe, B.: Virulence studies of Salmonella enteritidis phage types. Letters App. Microbiol. 1991; 12, (5): 188-191.
7. Çarlı, K.T., Şen, A., Kahraman, M.M., Özmen, Ö.: Salmonella typhimurium ile İnfekte Edilen Farelerde Bazı İncelemeler. Tr.J.Vet.Anim.Sci. 1996; 20, (2): 103-107.
8. Turnbull, P.C.B., Snoeyenbos, G.H.: Experimental Salmonellosis in the Chicken. I.Fate and Host Response in Alimentary Canal, Liver, and Spleen. Avian Dis. 1973; 18, (2): 153-177.

9. Bilgehan, H.: Klinik Mikrobiyolojik Tanı. Barış Yayını, İzmir, 121-135, 387-411, 1992.
10. Mc Manus, J.F.A., Mowry, R.W.: Staining Methods, Histologic and Histochemical. Paul B. Hoeber Inc. 67-74, 1960.
11. Barrow, P.A.: Resent Progress in the Diagnosis and Control of Salmonella Infections in Poultry. World Organization for Animal Health, 63 rd General Session, Paris, 1995.
12. Bekar, M.: Enterobacteriaceae Familyası Mikroorganizmaları Genel Karakterleri ve Tanı Yöntemleri. Etlik Vet. Kon. Arşt. Enst., Ankara, 1995.
13. Lassen, J.: Rapid Identification of Gram Negative Rods Using A Three-Tube Method Combined With a Dichotomic Key. Acta Pathol. Microbiol. Scand. Sect. B. 1975; 83: 525-533.
14. Collins, F.M.: Mucosal Defenses Against Salmonella Infection in the Mouse. J. Infect. Dis. 1979; 139(5): 503-510.
15. Gast, R.K., Beard, C.W.: Isolation of Salmonella enteritidis from Internal Organs of Experimentally Infected Hens. Avian Dis. 1990; 34: 991-993.
16. Hinton, M., Threlfall, E.J., Rowe, B.: The Invasive Potential of Salmonella enteritidis Phage Types for Young Chickens. Letters App. Microbiol. 1990; 10: 237-239.
17. Turan, N., Ilgaz, A.: Tavuklarda Salmonella enteritidis ve Salmonella typhimurium ile Oluşturulan Deneysel Enfeksiyonlar ve Marmara Bölgesindeki Seroprevalansı. Yutav Uluslararası Tavukçuluk Fuarı ve Konferansı, 24-27 Mayıs, 227-236, 1995.
18. Arda, M., Minbay, A., Aydın, N., Akay, Ö., Izgür, M., Diker, K.S.: Immunoloji, Medisan Yay., 1994.
19. Jones, T.C., Hunt, D.C.: Veterinary Pathology. Lea and Febiger, Fifth Ed. 624, 1384, 1983.