

1-1-1998

## Salmonella arizonae Infection In A Guinea Pig Breeding Unit

Aydın GÜREL

Gülbin AYYILDIZ

Nuri TURAN

Tunay PALA

Hüseyin YILMAZ

Follow this and additional works at: <https://journals.tubitak.gov.tr/veterinary>



Part of the [Animal Sciences Commons](#), and the [Veterinary Medicine Commons](#)

---

### Recommended Citation

GÜREL, Aydın; AYYILDIZ, Gülbin; TURAN, Nuri; PALA, Tunay; and YILMAZ, Hüseyin (1998) "Salmonella arizonae Infection In A Guinea Pig Breeding Unit," *Turkish Journal of Veterinary & Animal Sciences*: Vol. 22: No. 4, Article 7. Available at: <https://journals.tubitak.gov.tr/veterinary/vol22/iss4/7>

This Article is brought to you for free and open access by TÜBİTAK Academic Journals. It has been accepted for inclusion in Turkish Journal of Veterinary & Animal Sciences by an authorized editor of TÜBİTAK Academic Journals. For more information, please contact [academic.publications@tubitak.gov.tr](mailto:academic.publications@tubitak.gov.tr).

## Kobay Yetiştirme Ünitesinde Saptanan *Salmonella arizonae* İnfeksiyonu

Aydın GÜREL, Gülbin AYYILDIZ

Istanbul Üniversitesi, Veteriner Fakültesi, Patoloji Anabilim Dalı, 34850 İstanbul-TÜRKİYE

Nuri TURAN, Tunay PALA, Hüseyin YILMAZ

Istanbul Üniversitesi, Veteriner Fakültesi, Mikrobiyoloji Anabilim Dalı, 34850 İstanbul-TÜRKİYE

Geliş Tarihi : 27.06.1996

**Özet:** Bu çalışmada 70 tane kobayın bulunduğu bir yetiştirme ünitesinde kobaylarda saptadığımız *Salmonella arizonae* infeksiyonu açıklanmıştır.

Bu üniteye 2 aylık 70 tane kobayın 15 günlük sürede 50 tanesinin ölmesi üzerine getirilen 3 ölü-2 canlı kobaydan, canlı olanlar ötenazi edildikten sonra nekropsileri yapılmış ve hayvanların hepsinde karın bölgesinde 50cc. kadar transudatın toplandığı, karaciğerde ve dalakta pseudomembranların şekillendiği ve hem karaciğer hem de dalakta yaygın nekroz odaklarının meydana geldiği gözlenmiştir. Histopatolojik incelemede karaciğerin değişik bölgelerinde fokal koagulatif nekroz odaklarının olduğu saptanmıştır. Dalaktan ve karaciğerden değişik besiyerlerine ekimler yapılmış ve üreyen bakteriler bakteriyolojik ve biyokimyasal testlerle incelendikten sonra etkenin *Salmonella arizonae* olduğu saptanmıştır. Bu yöntemlerle tanıya edilen bakteriler API-20 E identifikasyon sistemi ile incelenmiştir.

**Anahtar Sözcükler:** Kobay, *Salmonella arizonae*, patolojik bulgular.

### *Salmonella arizonae* Infection In A Guinea Pig Breeding Unit

**Abstract:** *Salmonella arizonae* infection was detected in guinea pigs kept for breeding. Two months old 50 guinea pigs were died in the breeding unit. Three death and 2 live guinea pigs were brought to Veterinary Faculty of Istanbul. The live 2 were euthanased and necropsy was performed on all guinea pigs. The fluid about 50 cc. in the abdomen, the necrosis and pseudomembranes in the liver and spleen were observed. On histopathology, the foci of various coagulative necrosis were seen in the liver. The samples were taken from the liver and spleen for bacteriology and *Salmonella arizonae* was identified using the standart methods and API-20E.

**Key Words:** Guinea pig, *Salmonella arizonae*, Pathological findings.

### Giriş

Salmonellozis, *Salmonella* genusuna ait, antijenik olarak birbirleriyle ilişkisi olan çok sayıda bakteri tarafından oluşturulan bir hastalıktır. Bu genusta bulunan türlerin birçoğu insanlar ve hayvanlar için patojendir (1-7).

Salmonellozis kobaylarda (guinea pig) çok sık görülen bir infeksiyon olmamakla beraber, yoğun üretim ünitelerinde ölümlere neden olduğu bildirilmiştir (3,8-10). Olguların daha çok genç hayvanlarda görüldüğü ve bazılarının hastalık belirtisi göstermeden taşıyıcı olabildiği ve bu olgulardan en sık *Salmonella thymurium* ve *S. enteritidis* (3, 8, 10, 11), bir olguda da *S. ohioqu*'nun (9) izole ve tanıya edildiği bildirilmiştir. Bulaşmaların taşıyıcı rat, fare ve sıvrisineklerle ve daha çok kontamine yiyeceklerle (12) oral yolla olduğu, C vitamini eksikliği, stres, kötü beslenme ve gebeliğin ise infeksiyona hazırlayıcı faktörler olduğu bildirilmektedir (4, 4, 8-10).

Hastalığa ilgili olarak, kobaylarda, septisemi durumlarında herhangi bir belirti görülmeden ani ölümler meydana geldiği, bazı durumlarda hemorajik bir enteritisin görüldüğü belirtilmiştir. Gebe hayvanlarda abortus olduğu, subakut ve kronik olgularda ise hayvanlarda belirgin bir kilo kaybı ile kondisyon bozukluğu bildirilmiştir (3, 5, 8-10).

Kobay, gerek veteriner hekimliği gerekse insan hekimliğinde bilimsel çalışmalarda çok kullanılan labrotuvar hayvanlarından. Bundan dolayı bu hayvanların bakımı, beslenmesi ve hastalıkları konusunda bilgiye gereksinim duyulmaktadır. Çalışmada Çapa Tıp Fakültesinden getirilen kobaylarda patolojik bulgular ortaya konmuş ve mikrobiyolojik olarak *S. arizonae* izole ve tanıya edilmiştir.

## Materyal ve Metot

Çapa Tıp Fakültesi'nde planlanmış deneysel bir çalışma için 14 ay önce İngiltere'den getirilen anaçlardan elde edilen 70 yavruda 2 aylık dönemde ölümlerin meydana geldiği gözlenmiş, başlangıçta uyuz teşhisi konularak bununla ilgili bir tedavi yapılmış fakat ölümlerin artarak devam ettiği yaklaşık 15 günlük sürede kobayların 50 tanesinin öldüğü bildirilmiştir. Bu aşamada kurum oral yolla penisilin tedavisine başlamıştır. Ölümler sonucu Anabilim Dalımıza başvurulmuş ve ölüm nedeninin araştırılması için 3 ölü, 2 canlı kobay getirilmiştir. Detaylı anemnez alındıktan sonra, canlı olanlar eter sülfirik ile ötenazi edildikten sonra bütün kobaylara sistemik olarak nekropsi yapılmıştır. Nekropsi sırasında makroskopik bulgular kaydedilerek, bütün organlardan uygun büyüklükte alınan parçalar % 10'luk formol saline solusyonunda tespit edilmiştir. Bu solusyonda 5 gün kalan organ parçaları, daha sonra bilinen işlemlerden geçirilip parafin bloklara gömülmüş ve rotary mikrotomla 5-7 mikron kalınlığında kesilerek, H&E boyasıyla boyandıktan sonra ışık mikroskopunda incelenmiştir. Dalak, karaciğer ve böbrekten alınan parçalar mikrobiyolojik incelemeleri yapılmak üzere Mikrobiyoloji Anabilim Dalına gönderilmiştir.

### Kültür Yöntemleri

Mikrobiyolojik incelemeler için, dalak, karaciğer ve böbrekten, kanlı agara, Mac Conkey agara, buyyona ve anaerob besiyerlerinden kıymalı besiyerine ekimler yapılmıştır. Tüm besiyerleri 37°C'de 24 saat inkube edilmiş, üreyen bakteriler bakteriyolojik ve biyokimyasal testlerle incelenip identifikasyon yoluna gidilmiştir. Bu yöntemlerle identifiye edilen bakteriler API- 20 E identifikasyon sistemi ile de incelenmiştir.

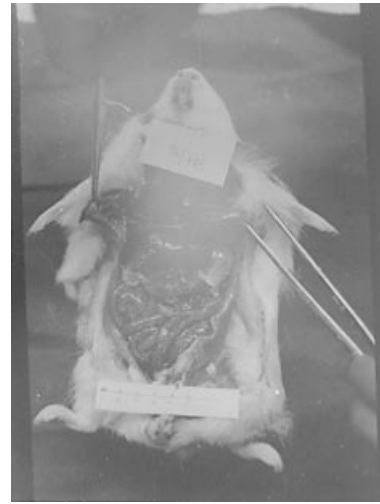### Patojenite Testi

Bu test için, kanlı agarda 24 saat içinde üreyen kolonilerden 1-2 adet alınarak %0.9'luk fizyolojik tuzlu su ile sulandırılıp karıştırılmış ve bakteri süspansiyonundan ( $1 \times 10^8$ /ml) 0.1 ml. iki kobaya İ.P yolla verilmiştir. Kontrol amacıyla iki kobaya İ.P yolla FTS verilmiş ve aynı ortamda tutulmuştur. Hayvanlar injeksiyondan sonra gözlenmiş ve ölen hayvanların otopsi yapılarak dalak, karaciğer ve böbrekten besiyerlerine ekimler sonucu identifikasyon çalışmaları yukardaki yöntemlere göre yapılmıştır.

## Bulgular

Nekropsi bulguları: Ölü ve canlı hayvanlardan anabilim dalımıza getirilmiş olanlardan yapılan ön muayenede; canlı kobayların durgun, tüylerinin solgun, kabarık ve kaşektik

oldukları belirlenmiştir. Canlı olanlar eter sülfirik ile ötenazi edildikten sonra ölü olarak getirilenlerle birlikte kobaylara sistemik nekropsi uygulanmıştır. Nekropsi yapılan bütün kobayların karın bölgesinde ortalama 50cc. kadar berrak sıvının toplandığı görülmüştür. Bütün karın organlarının belirgin olarak konjesyone durumda olduğu gözlenmiştir. Karaciğerin büyüdüğü ve hem yüzeyinde, hem de kesit yüzeyinde fokal nekroz odaklarıyla dolu olduğu ve üst yüzeyinde ise ince bir pseudomembran oluştuğu gözlenmiştir (Şekil 1). Aynı şekilde dalağın da büyüdüğü yüzeyinde fokal nekroz odaklarının oluştuğu ve kapsulası üzerinde ise kalın bir pseudomembran tabakasının meydana geldiği tespit edilmiştir. Benzer pseudomembranların peritonun parietal kısmında da şekillendiği görülmüştür. Bağırsakların özellikle sekumun kiremit renginde bir içerikle dolu olduğu gözlenmiştir.



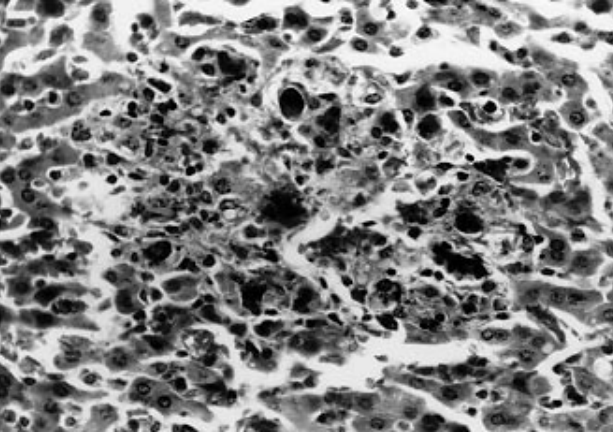
Şekil 1. Karaciğerde büyüme ve pseudomembran oluşumu

### Histopatolojik Bulgular

Mikroskopik incelemelerde, yaygın olarak karaciğerin konjesyone görüntüde ve paraneşim hücrelerinin çekirdeklerinin piknotik durumda olduğu saptanmıştır. Organın değişik bölgelerinden hazırlanan kesitlerde, çok sayıda fokal koagülasyon nekrozu odaklarının varlığı da tespit edilmiş, bu nekroze alanların aşırı hiperkromatik dev hücreler, çok sayıda histiyosit ve çok az da lenfosit hücreleriyle çevrelenmiş olduğu gözlenmiştir. Bazı nekroz alanları içerisinde ise bağ dokunun oluşmaya başladığı belirlenmiştir (Şekil 2). Dalakta, farklı bölgelerde geniş kanama alanlarının varlığı gözlenmiş, bütün malpighi cisimlerinin küçülmüş, bazılarının ise nekrotik durumda olduğu ve kırmızı pulpada yaygın olarak çok sayıda histiyosit, Lenfosit, daha az olarak da retikulum ve plazma hücreleri ile nötrofil lökositlerden oluşan hücresel

infiltrasyonların varlığı saptanmış, bu hücre infiltrasyonları arasında yer yer eritrofaji olduğu da gözlenmiştir.

Böbrekte, glomerulusların büyük çoğunluğunun atrofik durumda olduğu ve bazı tubulus epitellerinde hidropik dejenerasyonun olduğu gözlenmiştir (Şekil 2).



Şekil 2. Karaciğerde fokal koagulatif nekroz odağı. H.E. 40X.

### Kültür

Besiyerleri gözle incelendiğinde, 2 adet ölü olarak getirilen kobayın karaciğer, dalak ve böbreğinden; ötanazi edilen kobayın da karaciğer ve dalağında yapılan ekimler sonucu, Mac Conkey agar'da 2-3 mm çapında renksiz kolonilerin, buyyonda ise homojen bir üremenin olduğu gözlenmiştir. Kolonilerden alınan mikroorganizma örnekleri Gram yöntemiyle boyandığında kısa, düzgün gram (-) basillerin varlığı görülmüştür. Buyyon'daki üremelerden yapılan lam-lamel arası hareket muayenesinde mikroorganizmaların hareketli olduğu gözlemlendi. Anaerob besiyeri olan kıymalı besiyerinde üreme gözlenmemiştir.

Tablo 1. Kobaylardan izole edilen etkenin biyokimyasal özellikleri.

İndol	-	ONPG	+
Sitrat	-	Laktoz	-
Nitrat	+	Sukroz	-
Üre	-	Ksiloz	+
MR	+	Inositol	-
VP	-	Dulsitol	-
LDC	+	Melibbiyoz	+
Jelatin	-	Arabinoz	+
Katalaz	+	Salisin	-
Oksidaz	-	Mannitol	+
TSIA'da H <sup>2</sup> S	+	Maltoz	+
TSIA'da Gaz	+	Sorbitol	+

Kobaylardan izole edilen etkenin biyokimyasal ve kültürel özellikleri standart yöntemlerle incelenmiş ve bu testlerin sonuçlarına göre *S. arizonae* olduğu saptanmıştır. Ayrıca Mac Conkey agardaki 18 saatlik taze kültürden API-20 E kiti kullanılarak identifikasyon çalışması yapılmış ve *S. arizonae* %99 oranında identifiye edilmiştir. Antibiyotik duyarlılık testi sonuçlarına göre etken enroflaxacin'e duyarlı bulunmuştur.

İP yolla bakteri süspansiyonu enjekte edilen kobaylardan bir tanesinin 24 saatte, diğerinin ise 36 saatte öldüğü görülmüştür. Kontrol olarak FTS verilen kobaylar ölmemiştir. Ölen kobayların nekropsi sonucu oluşan lezyonların diğerlerine benzediği görülmüş, iç organlardan yapılan kültür çalışmaları ve biyokimyasal testler sonucunda *S. arizonae* tekrar izole ve identifiye edilmiştir.

### Tartışma

*S. arizonae* daha çok hindilerde ve bazen tavuk, at, siğir ve koyunda enfeksiyona neden olmaktadır. Kobaylarda da hastalık oluşturabildiği ortaya konmuş (1, 3, 8, 9), ancak ülkemizde bu konuda bir çalışmaya rastlanılmamıştır.

Çalışmada hasta hayvanların kaşektik, tüylerin solgun ve kabarık olması gibi klinik bulguların yanında nekropsilerinde saptanan bütün iç organlarda konjesyon; karaciğerle dalakta büyüme ve pseudomembran oluşumu, bu organların yüzeylerinde ve kesit yüzlerinde saptanan nekroz odakları gibi bulgular, kobaylarda salmonellozis ile ilgili olarak (3, 8, 9) literatürlerde bildirilen bulgulara benzerdir. Fakat bazı deneysel çalışmalarda bildirilen (6, 7) polyarthritıs olayına rastlanmamıştır. Ayrıca çalışmada dalak ve karaciğerde saptanan mikroskopik bulgular da bu konudaki (13, 14) literatürlerde bildirilen ve salmonella enfeksiyonları için tipik olduğu belirtilen bulgularla benzemektedir.

Salmonellozis ile ilgili olarak karaciğerde iki farklı tablonun ortaya çıktığı, etkenin patojenitesinin düşük, vücut direncinin yüksek olduğu canlılarda karaciğerde lenfo-histiyositer hücrelerden oluşan fokal hücre infiltrasyonlarının olduğu, buna karşın etkenin patojenitesinin yüksek, vücut direncinin düşük olduğu durumlarda ise karaciğerde belirgin ve yaygın fokal nekroz odaklarıyla karakterize bir tablo ortaya çıktığı bildirilmektedir (13, 14). Buna bağlı olarak, karaciğerde yaygın, dalakta ise tek tük saptanan koagülasyon nekrozlarına göre etkenin patojenitesinin yüksek ve olayın sabukat bir enfeksiyon olduğu düşünülmelidir.

Bu organlardan yapılan mikrobiyolojik çalışmalar sonucu *S. arizonae* izole ve tanımlanmıştır. Tanımlama çalışmalarında standart yöntemlerle beraber API 20 E tanımlama kitinin de kullanılması ve bu sayede aynı sonuçların alınması daha sonraki çalışmalar açısından önemlidir.

Penisilinlerin kobaylarda kullanılmasının sakıncalı olduğu bazı araştırmacılar tarafından bildirilmiştir (10). Bu nedenle çalışmada, antibiyotik duyarlılık testinde penisilin

türü kullanılmamıştır. Getirilen kobaylara ise getirilen kurum tarafından rastgele penisilin uygulanmasına başlanması ve bu etkiye yanıt vermesi yanında allerjik bir reaksiyona neden olmaması dikkat çekicidir.

Sonuç olarak, kobaylarda *S. arizonae* enfeksiyonları konusunda dikkatli olunması, bulaşmanın daha çok yem ve sularla olmasından dolayı, bunların temizliğine dikkat edilmesi gereklidir.

## Kaynaklar

1. Deak, R.L., Garner, G.B., Huebner, P.F.: Effect of dietary phosphorus on blood phosphorus and leukocyte levels in experimental Salmonellosis. Proc. Soc. Exp. Biol. Med. 1977; 141: 3, 953-957.
2. Ellis, E.M., Williams, E., Mallinson, E.T., Snoeyenbos, G.H., Martin, W.J.: Culture methods for the detection of animal salmonellosis and Arizonosis. In: Salmonellosis and arizonosis. First edition. 1976; 86-88. The Iowa State University Press.
3. Richardson, V.C.G.: Disease of Domestic Guinea pigs. 1992; 51-52. Black Well Scientific Publications.
4. Tablante, N.L. and Lane, V.M.: Wild mice as potential reservoirs of Salmonella dublin in closed dairy herd. Can. Vet. J. 1989; 30 (7), 590-592.
5. Tay, S.C.K., Robins, R.A., Pullen, M.M.: Salmonella in the mesenteric lymph nodes and cecal contents of slaughtered sows. J. Protec. 1989; 52 (3), 202-203.
6. Volkman, A. and Collins, F.M.: Pathogenesis of salmonella associated arthritis in the rat. Infect. Immun. 1975; 11 (2), 222-230.
7. Volkman, A., and Collins, F.M.: Role of host factors in the pathogenesis of salmonella associated arthritis in rats. Infect. Immun. 1976; 13, (4), 1154-1160.
8. Ganaway, J.R.: Bacterial and Mycoplasmal and Rickettsial diseases in the Biology of the Guinea pig. J.E. Wagner and P.J. Monning Eds. 1976; 121-135. Academic Press, New York.
9. Onyekaba, C.O.: Clinical salmonellosis in a guinea pig colony caused by a new salmonella serotype. Salmonella ochioqu. Lab. Anim. 1983; 17 (3), 213-216.
10. Skilton, O.: A manual of the cure and Treatment of Childrens' and Exotic Pets. Edited By A.F. Cowie. 1974; Brit. Small Anim. Vet. Association. London Press.
11. Hgu, H.S.: Pathogenesis of immunity in murine salmonellosis. Microbiol. Rev. 1989; 53 (4) 390-409.
12. Williams, J.E. and Benson, S.T.: Survival of Salmonella typhimurium in poultry feed and litter at three temperatures. Avian Dis. 1978; 22 (4): 742-747.
13. Alibaşoğlu, M., Yeşildere, T.: Veteriner Sistemik Patoloji. 1988; Cilt I, 193-194. Kardeşler Basımevi. Cağaloğlu-Istanbul.
14. Pamukçu, M.: Veteriner Patoloji Hemopoeitik Sistem Hastalıkları. 1971; 194-202. A.Ü. Vet. Fak. Yay.: 266. A.Ü. Basımevi.