

1-1-1999

## Ultrasonography of the bovine udder

SAİT ŐENDAĖ

D. ALİ DİNÇ

Follow this and additional works at: <https://journals.tubitak.gov.tr/veterinary>



Part of the [Animal Sciences Commons](#), and the [Veterinary Medicine Commons](#)

---

### Recommended Citation

ŐENDAĖ, SAİT and DİNÇ, D. ALİ (1999) "Ultrasonography of the bovine udder," *Turkish Journal of Veterinary & Animal Sciences*: Vol. 23: No. 9, Article 17. Available at: <https://journals.tubitak.gov.tr/veterinary/vol23/iss9/17>

This Article is brought to you for free and open access by TŪBİTAK Academic Journals. It has been accepted for inclusion in Turkish Journal of Veterinary & Animal Sciences by an authorized editor of TŪBİTAK Academic Journals. For more information, please contact [academic.publications@tubitak.gov.tr](mailto:academic.publications@tubitak.gov.tr).

## İneklerde Memenin Ultrasonografisi

Sait ŞENDAÇ, D. Ali DİNÇ

Selçuk Üniversitesi, Veteriner Fakültesi, Doğum ve Jinekoloji Anabilim Dalı, Konya-TÜRKİYE

Geliş Tarihi: 02.01.1998

**Özet:** Bu çalışmada laktasyondaki ineklerde ultrasonografinin meme başı ve lobunun morfolojik özelliklerini ortaya koymada kullanılabilirliği araştırıldı. Bu amaçla 5-7.5 MHz' lik linear array ultrasonografi cihazı kullanılarak direkt temas ve su banyosu içerisinde yapılan muayeneler sonucunda elde edilen morfolojik bulgular karşılaştırmalı olarak ortaya konulmaya çalışıldı.

Çalışma materyalini Selçuk Üniversitesi Veteriner Fakültesi Doğum ve Jinekoloji Anabilim Dalı Kliniği'ne getirilen, değişik ırk ve yaşlardaki 50 baş ineğe ait 150 adet meme başı ve lobu oluşturdu.

Meme dokusunun ultrasonografik muayenesinde; meme başı hiperekojen dış, hipoekojen orta ve yine hiperekojen olan iç katlardan oluşmaktaydı. Ductus papillaris ile fürstenberg rozeti hiperekojen olarak izlenebildi. Anekojen sinus papillaris, yine anekojen olan sinus lactiferus ile devamlılık göstermekteydi. Meme başının bazisinde annular ring hipoekojen olarak lümeneye doğru uzanmaktaydı. Aynı bölgede anekojen fürstenberg vena halkası ile meme başının orta tabakasında, uzunlukları boyunca seyir gösteren anekojen plexus venosus papillae damarları net bir şekilde gözlemlendi.

Araştırmada gerçek zamanlı ultrasonografinin meme lobu ve başının fizyolojik iç yapısının ayrıntısını ortaya koyabildiği görüldü. Bu sonuca göre ultrasonografinin, meme başında süt akışını engelleyen stenozislerin ve diğer anomalilerin teşhisinde, klasik muayene yöntemlerinin yanında destekleyici bir metot olabileceği kanısına varıldı.

**Anahtar Sözcükler:** Ultrasonografi, inek, meme başı ve lobu

### Ultrasonography of the bovine udder

**Abstract:** The objective of the study was to determine the normal ultrasonographic appearance of mammary gland and teat of lactating cow. Mammary quarters were examined directly contact and in the water bath by a real-time 5-7.5 MHz linear array transducer connected to a real time ultrasound equipment. The data obtained by direct scanning and in the water bath were evaluated comparatively. The study was carried out a total of 150 teats and udders of the 50 cows brought to the Gynecology Clinic Faculty of Veterinary Medicine, University of Selçuk.

Ultrasonographically teat tissue is divided into 3 layers, a hyperechoic outer layer, a hypoechoic middle layer and more hyperechoic inner layer. The papillary duct and rosette of Furstenberg were monitored as hyperechoic. The teat sinus were observed as anechoic area continuous with the gland sinus. At the base of the teat, the annular ring appeared as a hypoechoic structure extending into the lumen. The plexus venosus papillaris, in the middle layer of the teat, and the circulus venosus papillae, the annular fold area, were detected as sonographically anechoic.

As a conclusion morphological structures of the bovine teat and udder can be differentiated with B-mode ultrasound. Diagnostic ultrasound can be recommended as an additional diagnostic tool for stenose and other abnormalities of the teat in dairy cows.

**Key Words:** Ultrasound, bovine teat and udder

### Giriş

Dış etkilere karşı son derece duyarlı olan meme başında travmatik etkiler, enfeksiyonlar ve üremeler sonucu oluşan bozuklukların (1, 2, 3) erken tanısı süt hijyeni ve ekonomik açıdan büyük önem arz etmektedir (4). Doğru bir teşhis, her zaman uygulanacak tedavi ve prognozu olumlu yönde etkiler. Teşhis amacıyla meme başında yapılan klasik muayene yöntemleri; inspeksiyon, palpasyon, meme başından sütün çıkışı, sondalama ve

sekresyonun kontrolünden oluşmaktadır (4, 5). Bu muayene yöntemleriyle teşhisin tam olarak yapılamadığı olgularda endoskopi, theletomi, biyopsi ve radyografi gibi ilave teşhis yöntemleri de kullanılmaktadır (5).

Son yıllarda meme başında teşhis amacıyla uygulanan klasik muayene yöntemlerine ek olarak ultrasonografinin de kullanılabileceği bildirilmektedir (3, 4, 6, 7, 8, 9, 10, 11, 12).

Worstorff ve ark. (13), 5 MHz' lik linear

ultrasonografi ile meme başının morfolojik yapısının tam olarak belirlenememesinden dolayı, ultrasonografinin meme başı için klinik diagnostik değerinin olmadığını belirtmektedirler. Bu görüşün aksine, Cartee ve ark. (9) ise, 5 veya 10 MHz' lik sektör ve 5 MHz' lik linear ultrasonografi ile meme lobu ve başının detayının incelenebileceğini, ultrasonografinin bu amaç için ideal bir yöntem olduğunu savunmaktadırlar. Jenninger (10), meme lobu ve başının sonomorfolojisi için 5 veya 7.5 MHz' lik linear prob kullanmış, araştırma ayrıca meme başının su banyosunda incelenmesinde kullanılan plastik kapların pratik şartlarda problemlili olduğunu, muayenelerde probun meme başına direkt temasının yeterli olabileceğini savunurken, Seyfried (3) de, meme başına probun direkt teması ile yapılan muayenelerin güç olabileceğini ifade etmektedir. Diğer bazı araştırmacılar (3, 4, 8, 11) ise meme başının su banyosundaki ultrasonografik görüntüsünün daha iyi olduğunu bildirmektedirler.

Sunulan bu araştırmada ultrasonografinin ineklerde meme başı ve lobunda kullanılabilirliği araştırıldı. Bu amaçla 5 ve 7.5 MHz' lik linear array ultrasonografi kullanılarak direkt temas ve su banyosu içerisinde yapılan muayeneler sonucunda elde edilen morfolojik bulgular karşılaştırmalı olarak ortaya konulmaya çalışıldı.

## Materyal ve Metot

### 1 . Materyal

Çalışma materyalini Selçuk Üniversitesi Veteriner Fakültesi Doğum ve Jinekoloji Anabilim Dalı Kliniği'ne farklı reproduktif problemler nedeniyle muayene ya da tedaviye getirilen, değişik ırk ve yaşlardaki 50 baş ineğe ait 150 adet meme başı ve lobu oluşturdu.


### 2. Metot

Kliniğe getirilen hayvanlar öncelikle muayene travayına alınarak zaptı-raptı sağlandı. Daha sonra meme lobu ve başındaki dokular arasında interfazı oluşturmak amacıyla 10-20 IU Oksitosin iv enjektörde edilerek meme başının sütle dolması sağlandı. Oksitosin enjeksiyonuna rağmen süt ile dolmayan veya çok az dolan meme başlarına ostium papillare'den 25-35 ml steril serum fizyolojik enjektörde edildi. Ultrasonografik muayenelerden

önce meme antiseptik solusyonlarla temizlenip kurulandı. Bu hazırlıklardan sonra 5-7.5 MHz frekansta prob ihtiva eden real-time, linear-array ultrasonografi cihazı<sup>1</sup> ile tüm meme lobu ve başlarının direk ve su banyosu içerisinde vertikal ve horizontal kesitlerle incelenmesi yapıldı. Meme lobu ve başının aynı noktalarındaki tüm manipulasyonlarında önce 5 MHz' lik daha sonra da 7.5 MHz' lik prob kullanılarak farklı iki frekansın sağladığı görüntülerin karşılaştırılması yapıldı. Uygun görülenlerden video-print<sup>2</sup> alındı.

### 2. 1. Direkt muayene

Bu muayene, üzerine jel sürülen probun meme lobu ve başı ile arada hava kalmayacak şekilde doğrudan temasının sağlanmasıyla gerçekleştirildi. Vertikal kesitler ile yapılan incelemelerde prob meme başına paralel olarak, horizontal kesitlerde ise meme başı ile 90° ' lik açı yapacak şekilde uygulandı (Şekil 2 a ve b).



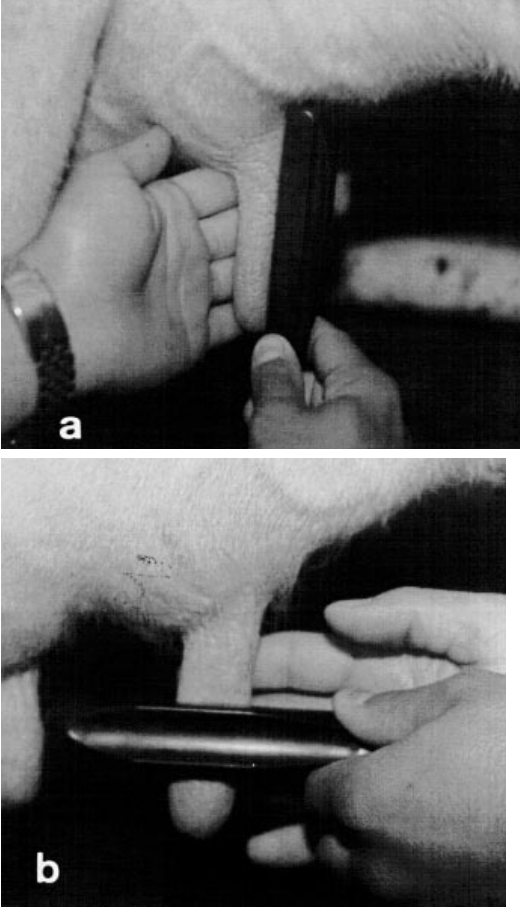
Şekil 1. Su banyosu oluşturmada kullanılan, değişik hacim ve farklı ağız yapısındaki su kapları.

### 2.2. Su banyosu içerisinde gerçekleştirilen muayeneler


Bu amaçla yumuşak, plastik fotokopi toner ve ayran kutularından modifiye edilen, taban çapları 8 ve 4.5 cm olan kaplar kullanıldı (Şekil 1). Ultrasonografik inceleme, meme başı ve lobunun içerisinde su bulunan bu tür kaplara daldırılmasından sonra gerçekleştirildi. Vertikal ve horizontal kesitlerdeki taramalar, su kabı üzerinden direkt muayenedeki gibi uygulandı (Şekil 3, a ve b).

<sup>1</sup>: Scanner 480 Vet, Pie Data Medical, Maastrich, The Netherlands.

<sup>2</sup>: Video Copy Processor, Model P66E, Mitsubishi



Şekil 2. Meme başının vertikal (a) ve horizontal (b) kesitlerle direkt temas ile muayenesi.



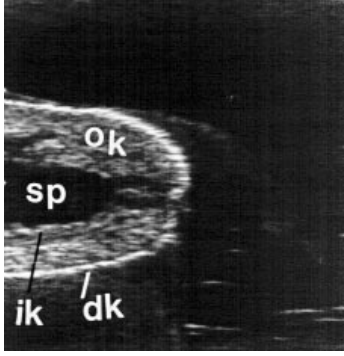
Şekil 3. Meme başının vertikal (a) ve horizontal (b) kesitlerle su kabı içerisindeki ultrasonografik muayenesi.

### Bulgular

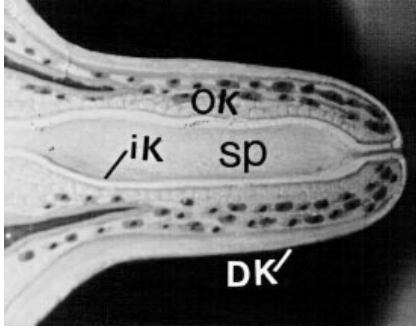
Su banyosu içerisinde, vertikal kesitler ile tüm meme başı duvarlarının sonomorfolojisinde farklı ekojenitelere sahip 3 tabaka gözlemlendi. Bu tabakalar 1-2 mm kalınlıktaki hiperekojen dış (deri), daha kalın ve hipoekojen orta (kas tabakası) ile tekrar hiperekojen iç kattan (mukoza) oluşmakta idi (Şekil 4). Orta katta plexus venosus papilla'nın kanla dolu damarları, uzunlukları boyunca anekojenik alanlar olarak belirgindi (Şekil 6). Ductus papillaris hiperekojen tek bir çizgi şeklinde görüntü veriyordu (Şekil 8). Ostium papillare bazen gözlenemedi, bazen de ductus papillaris ile bağlantısı olan hiperekojen küçük bir çizgi şeklinde izlendi (Şekil 8). Fürstenberg rozeti'nin, ductus papillaris'in sinus papillaris'e açıldığı noktada hiperekojen olarak lümeneye doğru uzandığı görüldü (Şekil 9). Sütle veya serum fizyolojik ile dolu olan sinus papillaris anekojen olarak gözlemlendi (Şekil 4, 6, 8, 9, 10, 12). Meme başının bazal seviyesinde, meme lobu ve

meme başının birleştiği bölgedeki annular ring'in hipoekojen bir şekilde lümeneye doğru uzandığı görüldü (Şekil 10). Aynı bölgedeki fürstenberg venal ring'i de, probun vertikal uygulanması ile horizontal kesit aldığından ortası anekojen, etrafı hiperekojen küçük daire şeklinde izlenebildi (Şekil 10). Buradan meme başı duvarı içerisinde meme ucuna doğru seyir gösteren anekojen küçük plexus damarları gözlenebiliyordu (Şekil 12). Sinus lactiferus, sinus papillaris ile devamlılık gösterir bir şekilde, anekojen bir boşluk olarak görüldü (Şekil 12). Meme lobunun duvar katları ise miks ekojen (hipo ve hiper) tabiatla kıvrımlar göstermekteydi (Şekil 13). Ductus lactiferus'lar, meme lobunun matriks'i içerisinde anekojen kanallar şeklinde seyretmekteydi (Şekil 13).

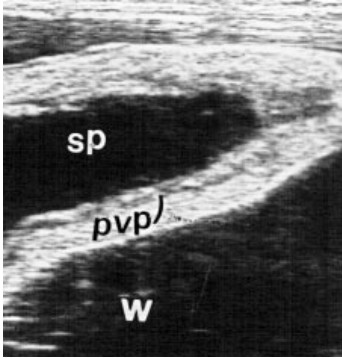
Meme başının fürstenberg rozeti ile annular ring arasındaki seviyelerinde uygulanan horizontal kesitler meme başı duvarını hipoekojen orta ve hiperekojen dış ve iç katlardan oluştuğunu gösterdi (Şekil 14). Merkezde



Şekil 4. Meme başı duvarının vertikal kesitteki sonomorfolojisi (su banyosunda, 5MHz linear-array) dk: dış kat (deri), ok: orta kat (kas tabakası), ik: iç kat (mukoza), sp: sinus papillaris

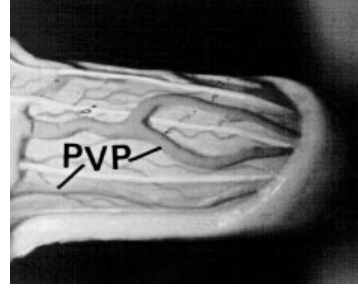


Şekil 5. Meme başının (Şekil 4'deki) maket üzerinde gösterilmesi.

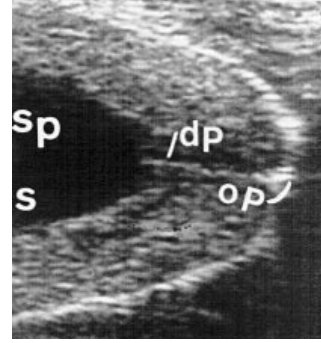


Şekil 6. Plexus venosus papilla (vertikal kesit, su banyosunda, 5MHz) Pvp: plexus venosus papilla, w: su, sp: sinus papillaris

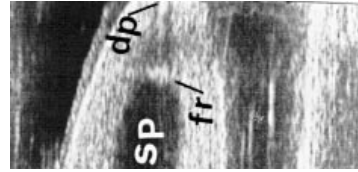
anejojen olan sinus papillaris ile plexus venosus papilla'nın meme başı duvarı içerisindeki damarları anejojenik küçük daireler şeklinde belirgindi (Şekil 14). Meme başından meme lobuna geçiş bölgesindeki horizontal kesitlerde ise anejojenik meme lobu ve meme başı sinusu arasında yine anejojen olan ring şeklindeki



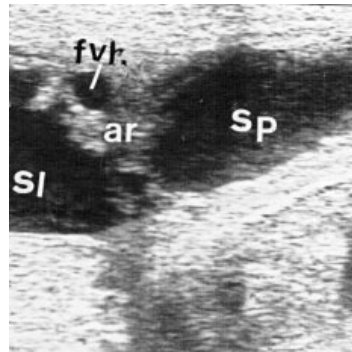
Şekil 7. Plexus venosus papilla'nın (Şekil 6'daki) maket üzerinde gösterilmesi



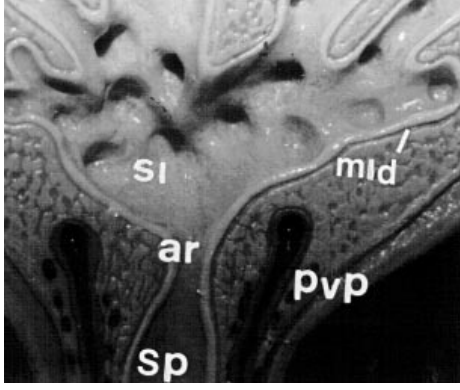
Şekil 8. Ostium papillare ve ductus papillaris (vertikal kesit, su banyosunda, 7.5 MHz linear-array) op: ostium papillare, dp: ductus papillaris, sp: sinus papillaris, s: süt



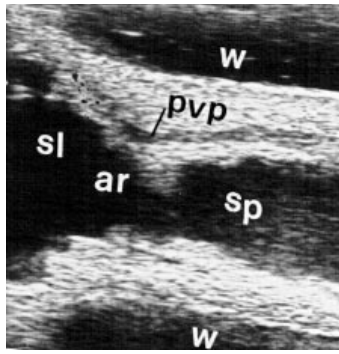
Şekil 9. Fürstenberg rozeti (vertikal kesit, su banyosunda 7.5 MHz linear-array fr: fürstenberg rozeti), dp: ductus papillaris, sp: sinus papillaris



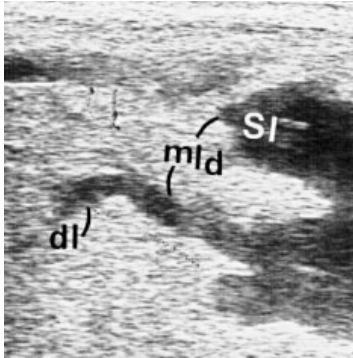
Şekil 10. Annular ring ve fürstenberg vena halkası (vertikal kesit, direkt temas, 5MHz linear-array) fvh: fürstenberg vena halkası, sp: sinus papillaris, sl: sinus laktiferus, ar: annular ring



Şekil 11. Annular bölgenin (Şekil 12'deki) ve meme lobunun (Şekil 13'deki) maket üzerinde gösterilmesi ar: annular ring, sl: sinus laktiferus, mld: meme lobu duvarı.



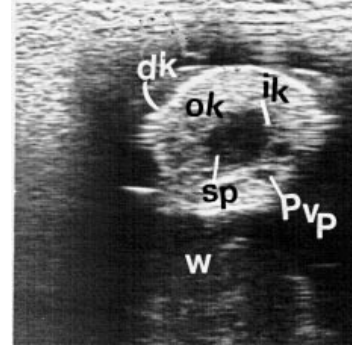
Şekil 12. Annular bölgeden çıkan plexus damarı (vertikal kesit, su banyosunda, 7.5 MHz linear-array) sp: sinus papillaris, ar: annular ring, sl: sinus laktiferus, pvp: plexus venosus papilla, w: su



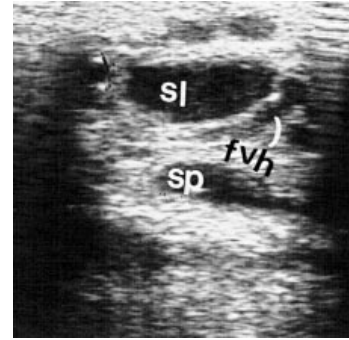
Şekil 13. Meme lobu ve ductus laktiferus (vertikal kesit, direkt temas, 5 MHz linear-array) mld: meme lobu duvarı, dl: ductus laktiferus, sl: sinus laktiferus

fürstenberg vena halkası görülmekteydi (Şekil 15). Meme başı ve lobunun 5 ve 7.5 MHz' lik frekanslarla, direk temas ve su banyosunda yapılan karşılaştırmalı muayeneler Tablo 1 ve 2' de özetlenmiştir.

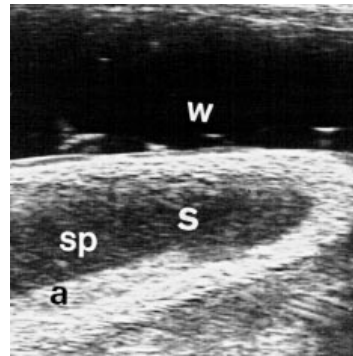
Ultrasonografik incelemelerde özellikle su kapları ve suyun kullanılması ile sık olarak artefaktlar da meydana geldi. Artefaktlar kap içerisindeki suda veya meme başının değişik noktalarında oluşabilmektedir (Şekil 16). Deneyimli bir kişi bu artefaktları kolaylıkla tanıyabilmektedir. Bulguların değerlendirilmesinde artefaktsız görüntüler esas alındı.



Şekil 14. Meme başının horizontal kesitteki sonomorfolojisi (su banyosunda 5MHz linear-array) dk: dış kat, ok: orta kat, ik: iç kat, sp: sinus papillaris w: su, Pvp: plexus venosus papilla.



Şekil 15. Annular bölgenin horizontal kesiti (direkt temas, 5MHz linear-array) sp: sinus papillaris, fvh: fürstenberg vena halkası sl: sinus laktiferus.



Şekil 16. Meme başında şekillenen artefakt (vertikal kesit, su banyosunda, 5MHz linear-array) w: su, sp: sinus papillaris, a: artefakt, s: süt (kar fırtınası benzeri eko manzarası).

	Avantajları	Dezavantajları
Vertikal Kesit	<ul style="list-style-type: none"> <li>•Uygulama kolaylığı</li> <li>•Sinus papillaris ve probdan uzak meme başı duvarı iyi bir şekilde görülebiliyor.</li> <li>•Annular ring bölgesinin ve meme lobunun izlenmesinde son derece etkili.</li> </ul>	<ul style="list-style-type: none"> <li>•Proben temas ettiği meme başı duvarı görülemiyor.</li> <li>•Ductus papillaris, Fürstenberg rozeti ve çevresi net olarak izlenemiyor.</li> </ul>
Horizontal Kesit	<ul style="list-style-type: none"> <li>•Uygulama kolaylığı</li> <li>•Sinus papillaris ve probdan uzak meme başı duvarı iyi bir şekilde gözlenebiliyor.</li> <li>•Meme lobunun ve Fürstenberg vena halkasının izlenmesinde son derece etkili.</li> </ul>	<ul style="list-style-type: none"> <li>•Proben temas ettiği meme başı duvarı görülemiyor.</li> <li>•Meme başındaki sonomorfolojik görüntü çok sınırlı.</li> </ul>
5 MHz	<ul style="list-style-type: none"> <li>•Sinus papillaris, probdan uzak meme başı duvarı, annular ring ve meme lobunun izlenmesinde sağladığı görüntü teşhis için yeterli.</li> </ul>	<ul style="list-style-type: none"> <li>•Meme başı, annular ring, meme lobundaki bölgelerin her bir parçasının çok daha detaylı incelenebilmesinde yetersiz.</li> </ul>
7.5 MHz	<ul style="list-style-type: none"> <li>•5 MHz' lik frekansın gösterdiği bölgenin her bir parçasının daha yakından ve net bir şekilde izlenmesinde etkili.</li> <li>•Annular bölgenin izlenmesinde son derece etkili.</li> </ul>	<ul style="list-style-type: none"> <li>•Meme başı ve lobundaki bölgelerde görüntünün dar bir noktada odaklaşması, bu bölgenin komşu bölgelerle ilişkisinin kurulamaması.</li> </ul>

Tablo 1. Meme Başı ve Lobunun Direkt Ultrasonografik Muayenesi.

	Avantajları	Dezavantajları
Vertikal Kesit	<ul style="list-style-type: none"> <li>•Meme lobu ve başının fizyolojik yapısının tüm detaylarıyla birlikte incelenmesinde son derece etkili meme lobu ventralinin kap içerisine alınabildiği olgularda)</li> </ul>	<ul style="list-style-type: none"> <li>•Daha yorucu ve zaman alıcı</li> <li>•Meme şekline uygun kapların bulunması zorunluluğu var.</li> <li>•Bazı olgularda meme lobu ventrali kap içerisine alınamamakta veya kısmen alınabilmekte</li> <li>•Plastik kaplar ve içerisindeki su sık olarak artefaktlar oluşturmaktadır.</li> </ul>
Horizontal Kesit	<ul style="list-style-type: none"> <li>•Meme başı tüm katları ve lümeni iyi bir şekilde izlenebilmekte.</li> </ul>	<ul style="list-style-type: none"> <li>•Meme lobunun üst kısımlarında, bazende Annular ring bölgesinde (bu kısmın kap dışında kalmasına bağlı olarak) etkisiz kalabiliyor.</li> <li>•Daha yorucu ve zaman alıcı</li> <li>•Meme başındaki sonomorfolojik görüntü çok sınırlı.</li> </ul>
5 MHz	<ul style="list-style-type: none"> <li>•Meme lobu ve başının tüm detayının izlenmesinde sağladığı görüntü teşhis için yeterli olmaktadır.</li> </ul>	<ul style="list-style-type: none"> <li>•Meme başı ve lobunun her bir parçasının çok daha detaylı incelenebilmesinde yetersiz kalmakta</li> </ul>
7.5 MHz	<ul style="list-style-type: none"> <li>•5 MHz' lik frekansın gösterdiği bölgenin her bir parçasının daha yakından ve net bir şekilde izlenmesinde etkili.</li> </ul>	<ul style="list-style-type: none"> <li>•Meme başı ve lobundaki bölgelerde görüntünün dar bir noktada odaklaşması, bu bölgenin komşu bölgelerle ilişkisinin kurulamaması.</li> </ul>

Tablo 2. Meme Başı ve Lobunun Su Banyosu İçerisinde Ultrasonografik Muayenesi.

## Tartışma ve Sonuç

Sunulan bu araştırmada gerçek zamanlı ultrasonografinin meme lobu ve başının fizyolojik iç yapısının ayrıntısını ortaya koyabildiği görüldü.

Worstorf ve ark. (13), meme başını su dolu plastik kap içerisinde 5 MHz frekans ile incelemişler ve meme başının iç yapısının yeterli olarak belirlenememesinden dolayı ultrasonografinin meme dokusu için kliniksel diagnostik değerinin olmadığını belirtmektedirler. Diğer araştırmacılar ise (3, 4, 7, 8, 9, 10, 11, 12) meme lobu ve başının fizyolojik yapısını ayrıntısı ile inceleyebilmişler ve ultrasonografik muayenenin meme dokusu için ideal bir yöntem olduğunu ifade etmektedirler.

Meme bezi sinüslerindeki süt memenin iç yapısının görüntülenmesinde sıvı-katı interfazı oluşturduğu için ultrasonografik inceleme ancak laktasyondaki ineklerde mümkün olmaktadır. Meme başında yeterli miktarda sütün bulunmadığı ineklerde, 10-20 IU oksitosin iv olarak enjekte edilebilir (ultrasonik muayene sağımdan önce yapılırsa buna gerek duyulmayabilir). Oksitosin enjeksiyonuna rağmen süt ile dolmayan veya çok az dolan meme başlarına ostium papillare'den interfazı oluşturacak miktarda steril sıvı enjekte edilebilir. Sunulan bu çalışmada gerek görüldüğünde meme başının büyüklüğüne göre 25-35 ml serum fizyolojik verilerek iyi sonuçlar alındı. Stocker ve ark. (11), oksitosin enjeksiyonuna rağmen süt ile dolmayan veya yetersiz dolan meme başlarında, fürstenberg vena halkası civarına elastiki bir ligatür koyup daha sonra meme başına yeterince serum fizyolojik verildikten sonra muayene yaptıklarını bildirmektedirler. Sunulan bu çalışmada, ligatürün meme başında kan dolaşımını olumsuz etkilemesi, hayvanı kısmen huzursuz etmesi nedeniyle meme başı bazisine ligatür uygulanmadı. Meme başına verilen sıvının, meme başı sinusunda teşhis için yeterli görüntüyü sağlayacak şekilde biriktiği gözlemlendi. Aynı araştırmacılar inkontinense meme başlarında da ductus papillaris içerisine kapalı bir meme başı kanülü sokarak sütün veya enjekte edilen sıvının dışarıya akmasını önlemişlerdir.

Ultrasonografik muayene ancak hayvanların zaptı-raptı sağlandıktan sonra yapılabilir. Hayvanların zaptı-raptı için klasik yöntemlerin (kavramdan veya burundan tutma, köstek uygulanması, vb) yanında Xylazin ile sedasyondan da yararlanılabilir. Stocker ve ark. (11), ultrasonografik muayene öncesi hayvanlarda hafif bir

sedasyon sağlamak üzere 0.07-0.15 ml/100 kg dozunda iv Xylazin vermişlerdir. Saratsiz ve Grunert (4), hem direkt hem de su banyosu içerisindeki muayenelerinde toplam 63 inekten sadece 15' inde Xylazin ile sedasyona gerek duyulduğunu ifade etmektedirler. Bu çalışmada ise hayvanların zaptı-raptı için sadece arka ayaklarda köstek kullanarak ultrasonografik muayeneler kolaylıkla yapılabilirdi.

Normal meme dokusunun sonomorfolojisinde diğer araştırmacıların belirttiği gibi (3, 4, 8, 9, 10, 11) meme başının hiperekojen dış, hipoekojen orta ve yine hiperekojen olan iç katları, anekojen meme lobu ve meme başı sinusu, meme başının bazisindeki anekojenik fürstenberg vena halkası ile, meme başının orta tabakasında, uzunlukları boyunca seyir gösteren anekojen plexus venosus papillae damarları net bir şekilde gözlemlendi (Şekil 6, 8, 10, 11, 12, 14). Will ve ark. (8)' in belirttikleri gibi, meme lobu ve başındaki sütün anekojen (Şekil 8) veya sütteki eko veren partiküllere bağlı olarak "kar fırtınası" benzeri görüntü verdiği izlendi (Şekil 16). Saratsis ve Grunert (4), ductus papillaris'in bazen hiperekojen bir çizgi, bazen de birbirine paralel hiperekojen iki çizgi şeklinde görülebileceğini bildirmektedirler. Sunulan bu çalışmada ise ductus papillaris, Cartee ve ark. (9), Jenninger (10), Stocker ve ark. (11)' nın belirttiği gibi hiperekojen bir çizgi şeklinde görüldü (Şekil 8).

Meme başlarının içerisinde su bulunan plastik kaplara daldırılmasından sonra kap üzerinden yapılan ultrasonografik muayene ile elde edilen görüntülerin, probun meme başına direkt teması ile elde edilen görüntülerden daha ayrıntılı olduğu görüldü. Meme başının direkt temas ile yapılan muayenesi daha kolay olmakla birlikte, elde edilen görüntüde probun temas ettiği meme başı duvarı izlenememektedir (Şekil 10). Bu yüzden meme başının ultrasonografik muayenesinde her ne kadar direkt temasa göre biraz daha güç olsada su kapları tercih edilmelidir. Meme lobuna geçiş bölgesi (annular ring) ile meme lobunun ultrasonografik muayenesinde ise direkt temas yeterli olmaktadır. Jenninger (10), meme başının su banyosunda incelenmesinde kullanılan plastik kapların pratik şartlarda problemlili olduğunu, bu amaç için probun meme başına direkt temasının yeterli olabileceğini belirtmektedir. Stocker ve ark (11), Will ve ark. (8), Seyfried (3), Saratzis ve Grunert (4) ise meme başının ultrasonografik muayenesinde plastik kapları önermektedirler. Plastik



kaplar; Stocker ve ark. (11)'nin belirttikleri gibi prob ile tam bir temas sağlayacak şekilde pürüzsüz olmalı, ultrason dalgalarını geçirebilmeli, muayene esnasında su ile tamamen dolu olmalıdır. Bu yüzden bu tür kapların üst kenarları, meme dokusuna yerleştirilebilecek şekilde kesilmelidir. Meme şekilleri çok farklı olduğu için muayenelerde her zaman farklı büyüklük ve şekillerdeki su kapları bulundurulmalıdır. Horizontal kesit, fürstenberg vena halkasını, uzunluğu boyunca iyi bir şekilde gösterebilmektedir (Şekil 15). Bunun dışında sağladığı sonomorfoloji özellikle meme başında çok sınırlı olmaktadır. Vertikal kesit ise meme başı ve lobunun detaylı bir şekilde belirlenmesinde yeterli olmaktadır.

Ultrasonografik muayenede görüntülerin netliği kullanılan frekanslara da bağlı olmaktadır. Meme lobu ve başının görüntülenmesinde Cartee ve ark. (9), Jenninger (10), Stocker ve ark. (11), Will ve ark. (8), Saratzis ve Grunert (4)'in belirttiği gibi 5MHz'lik frekans yeterli olmaktadır. Buna karşılık sunulan bu çalışmada ductus papillaris, fürstenberg rozeti çevresiyle annular bölge'nin görüntülenmesinde 7.5 MHz' in, 5 MHz' e göre daha iyi sonuç verdiği gözlemlendi. Cartee ve ark. (9), 10 MHz'lik probun kullanılmasıyla kan damarları ve mukoza

kıvrımlarının önemli derecede belirginleştiğini vurgulamaktadırlar.

Bazı olgularda ultrasonografinin ductus papillaris'i belirlemedeki etkisinin yetersiz olduğu gözlemlendi. Ancak bu olumsuz sonuç 7.5 MHz frekanstaki probun kullanılması ile kısmen giderilebilmektedir.

Özellikle su içeren plastik kapların kullanılması ile ultrasonografik görüntülerde artefaktlar da meydana gelmektedir. Bu artefaktlar sık olarak su içerisinde şekillenirken daha az olarak da meme başı ve lobu üzerinde oluşmaktadır. Probun çeşitli yönlere doğru açısının değiştirilmesi ile bu artefaktlar giderilebilmektedir. Deneyimli bir operatör şekillenen bu artefaktları kolaylıkla tanıyabilmektedir. Stocker ve ark. (11), bu artefaktların kural olarak sinus papillaris'in dışında meydana geldiğini ve bu yüzden meme başında hatalı yorumlara yol açmadıklarını belirtmektedirler.

Sunulan bu çalışmada, ultrasonografik gözlemin meme başı ve lobunun muayenesinde ideal bir yöntem olduğu, özellikle de meme başında süt akışını engelleyen stenozislerin ve diğer anomalilerin teşhisinde klasik muayene yöntemlerinin yanında destekleyici bir metot olabileceği kanısına varıldı.

## Kaynaklar

1. Alaçam, E., Dinç, DA., Güler, M und Elma, E. : Vorkommen und Röntgenologische untersuchungen verschiedener Zitzenveränderungen bei Milchkühen. Dtsch. tierärztl. Wschr. 1990; 97, 523-525.
2. Radmacher, D. : Untersuchungen über Ätiologi, Therapie und Prognose von Zitzenstenose beim Rind. Vet med Diss, Hannover, 1980.
3. Seyfried, G. : Die Sonographische Messung Von Zitzenstrukturen und deren Bedeutung für die Eutergesundheit beim Braun-und Fleckvieh. Vet med Diss, Wien, 1992.
4. Saratzis, P und Grunert, E. : Ultraschall untersuchungen zur Abgrenzung der räumlichen Ausdehnung von Zitzenstenosen und anderen Zitzenveränderungen beim Rind. Dtsch. tierärztl. Wschr. 1993; 100, 159-163.
5. Dinç, DA. : Evcil Hayvanlarda Memenin Deri Hastalıkları, Dolaşım bozuklukları ve Operasyonları. Ülkü Matbaası, Konya, 1995.
6. Medl, M., Querengasser, K., Wagner, C., Paarmann, S und Rüsçh, P. : Zur Abklärung und Behandlung von Zitzenstenosen mittels Endoskopie. Tierärztl Prax, 1994; 22, 532-537.
7. Scherzer, J. : Ultraschall untersuchungen an der Zitze des Rindes-Einfluss der Strichkanallänge und anderer Faktoren auf den Gesundheitszustand des Euters. Vet med Diss, Wien, 1992.
8. Will, S., Würgau, T., Fraunholz, J., Bouabid, C und Leidl, W. : Sonographische Befunde an der papilla mammae des Rindes. Dtsch. tierärztl. Wschr. 1990; 97, 403-406.
9. Cartee, EC., Ibrahim, AK and McLeary, D. : B-mode ultrasonography of the bovine udder and teat. JAVMA. 1986; 188, 1284-1287.
10. Jenninger, S. : Ultraschalluntersuchungen an der Milchdrüse des Rindes. Physiologische und Pathologische Befunde. Med. Vet. Diss, München, 1989.
11. Stocker, H., Bättig, U., Duss, M., Zähler, M., Flückiger, M., Eicher, R und Rüsçh, P. : Die Abklärung von Zitzenstenosen beim Rind mittels Ultraschall. Tierärztl. Prax. 1989; 17, 251- 256.
12. Hässig, M., Zähler, M und Rüsçh, P. : Zitzenstenosen Behandlung von mittleren Stenosen mittels Autotransplantation von Vulvaschleimhaut in die Zitze. Vet. 1990; 12, 35-37.
13. Worstorff, H., Steib, JD., Prediger, A und Schmidt, WL. : Bewertung eines Ultraschallschnittbildverfahrens zur Messung von Zitzenveränderungen beim Melken von Kühen. Milchwissenschaft, 1986; 41, 12-15.