

1-1-1999

## Comparative Study of Discolysis and Disc Fenestration in Dogs

ÖMER BEŞALTI

AHMET ÖZAK

FARUK AKIN

M. YAVUZ GÜLBAHAR

ALİ BUMİN

Follow this and additional works at: <https://journals.tubitak.gov.tr/veterinary>



Part of the [Animal Sciences Commons](#), and the [Veterinary Medicine Commons](#)

---

### Recommended Citation

BEŞALTI, ÖMER; ÖZAK, AHMET; AKIN, FARUK; GÜLBAHAR, M. YAVUZ; and BUMİN, ALİ (1999)  
"Comparative Study of Discolysis and Disc Fenestration in Dogs," *Turkish Journal of Veterinary & Animal Sciences*: Vol. 23: No. 3, Article 12. Available at: <https://journals.tubitak.gov.tr/veterinary/vol23/iss3/12>

This Article is brought to you for free and open access by TÜBİTAK Academic Journals. It has been accepted for inclusion in Turkish Journal of Veterinary & Animal Sciences by an authorized editor of TÜBİTAK Academic Journals. For more information, please contact [academic.publications@tubitak.gov.tr](mailto:academic.publications@tubitak.gov.tr).

## Köpeklerde Diskolizis ve Disk Fenestrasyonunun Karşılaştırılması Üzerine Çalışmalar

Ömer BEŞALTI, Ahmet ÖZAK, Faruk AKIN

AÜ Veteriner Fakültesi Cerrahi Anabilim Dalı/Cerrahi Bilim Dalı, Ankara-TÜRKİYE

M. Yavuz GÜLBAHAR

Y.Y.Ü. Veteriner Fakültesi Patoloji Anabilim Dalı, Van-TÜRKİYE

Ali BUMIN

AÜ Veteriner Fakültesi Cerrahi Anabilim Dalı/Radyoloji Bilim Dalı, Ankara-TÜRKİYE

Geliş Tarihi: 30.04.1997

**Özet:** Disk fenestrasyonu, açık diskolizis (chymopapain) ve perkutan diskolizis uygulanan herbiri 6 sağlıklı, değişik ırk, yaş ve cinsiyette köpektan oluşan üç ayrı gruptan elde edilen postoperatif klinik, radyolojik ve histopatolojik bulgular değerlendirildi. Postoperatif dönemde alınan radyograflerde intervertebral bölgede oluşan değişimler; hafif, orta ve şiddetli derecede daralma şeklinde bölümlendirildi. Operasyon yapılan intervertebral bölgelerden elde edilen kesitler histopatolojik açıdan incelendi. Diskolizisin, tip-2 disk hastalıklarında ve ileri derecede paralizisi görülmeyen ya da profilaktik amaçla disk fenestrasyonuna gereksinim duyulan olgularda daha ekonomik alternatif bir sağaltım yöntemi olabileceği düşünüldü. Klinik muayene sonuçlarına göre, gerek disk fenestrasyonu gerekse diskolizis gerçekleştirilen olgularda nörolojik bozukluklarla karşılaşılmadı. Radyolojik ve histopatolojik değişimlerin diskolizis yapılan olgularda disk fenestrasyonuna oranla daha üniform bir dağılım gösterdiği saptandı.

**Anahtar Sözcükler:** Disk, Diskolizis, Kemopapain, Disk Fenestrasyonu, Köpek.

### Comparative Study of Discolysis and Disc Fenestration in Dogs

**Abstract:** Postoperative clinical, histopathological and radiological findings were evaluated for disc fenestration, open discolysis (chymopapain) and percutan discolysis which had been performed on three groups of dogs, each group containing 6 healthy mongrels of different ages, sexes and breeds. The degrees of intervertebral space narrowing were classified as mild, medium and severe according to postoperative radiological examinations. Sections which were prepared from intervertebral areas which had been operated on, were investigated histopathologically. It was considered that discolysis might be cost effective on type-2 disc diseases, cases without advanced paralysis and cases requiring prophylactic disc fenestration. According to clinical examination results neurological disorders were not observed in the groups with disc fenestration or discolysis. Radiological and histopathological findings with respect to disc fenestration were more uniform than in the group which had undergone discolysis.

**Key Words:** Disc, Discolysis, Chymopapain, Disc Fenestration, Dog.

### Giriş

Küçük hayvan cerrahisinde önemli bir yeri olan disk hastalığının sağaltımı uzun zamandan beri rutin uygulamalar arasında yer almasına karşın halen istenilen düzeyde sonuç alınamamakta ve bu konuda yeni bir takım arayışları zorunlu hale getirmektedir. İnsan hekimliğinde başta Amerika olmak üzere birçok ülkede klinik kullanım alanı bulan kemonükleolizisin, veteriner cerrahi ile ilgili

yapılan literatür taramalarında bir kaç çalışma dışında yeterince irdelenmediği görülmektedir.

Torakolumbal bölgede yapılan disk fenestrasyonlarında; göğüs boşluğuna penetrasyon sonucu şekillenen pnömotoraks, spondilodiskitis, operasyon ile ilişkili nörolojik defisitler, disk materyalinin uzaklaştırılması sırasında artan intradiskal basınç nedeniyle nükleus pulpozusun (NP) kanalis vertebralise

\*Bu çalışma TÜBİTAK VHAG 1171-ADP tarafından desteklenmiştir.

geçmesi ve operasyon bölgesinde serozite birikimi gibi komplikasyonlarla, zaman zaman karşılaşılmaktadır (1, 2).

Disk fenestrasyonundan sonra alınan NP'un hacmi oranında intervertebral diskte (IVD) daralmanın şekillendiği ve kesitlerin makroskopik incelemelerinde, NP'un yerinde bırakıldığı oranda görüldüğü bildirilmektedir (3-5). Histolojik incelemelerde; annulus fibrozus'ta (AF) vasküler ve fibroz doku invazyonunun yanısıra lamellaların birbirinden ayrıldığı gözlenir. Disk fenestrasyonundan sonra; mezenseşimal hücrelerin kondrositlere dönüştüğü, asidofilik yapıda temel bir maddenin şekillendiği ve sonuçta NP'un yerinde fibrokartilajinoz bir doku oluştuğu belirtilmektedir (3).

Carica papaya latex adlı bitkinin başlıca proteolitik komponenti olan kemopapainin intradiskal enjeksiyonu ile IVD hastalıklarının sağaltımı kemonükleolizis (Chymonucleolysis) olarak tanımlanır. Enzimatolojik olarak cystein kalıntılarının varlığında işlev görmesi nedeniyle kemopapain, "cysteine proteinase" şeklinde adlandırılır. Kollagen üzerinde çok az veya hiç etkisi olmayan kemopapainin primer etkisi uzun zincirli mukopolisakaritlerle birbirine bağlı kollagen olmayan proteinler üzerinde olmaktadır. Bu enzim proteoglikan yapılarındaki glikozamino glisinat zincirlerini ayırarak disk dokusunun su tutma kapasitesini ve intra diskal hidrostatik basıncı azaltarak görev yapar. Disk içerisine enjekte edildikten sonra idrarda görülen asit mukopolisakarit atılımındaki geçici artış kemopapainin nükleus pulpozustaki işlevini yansıtır (1, 6-9).

Kemonükleolizis, başlıca skopi eşliğinde peruktan ve disk fenestrasyonunda olduğu gibi IVD ortaya çıkarılarak intradiskal enjeksiyonla gerçekleştirilir (10, 11). İnsanlarda yapılan klinik çalışmalar ile hayvanlarda yapılan deneysel ve klinik araştırmalar ışığında kemonükleolizisin avantajlarını pekçok araştırıcı; perkutan kullanım olanağı, birden fazla diskte aynı anda uygulanabilme, klasik cerrahiye göre daha az enfeksiyon riski, kısa hospitalizasyon süresi, ekonomik olması, aynı olguda ikinci kez uygulanabilirliği, diskin fizyolojik işlevini yeniden kazanabilme olanağı, AF'un yırtıldığı durumlarda da NP'a etkili olması, normal, dejenere olan ve fitikleşen disklere karşı etkili olduğundan köpeklerin bütün disklerine profilaktik amaçla uygulanabilmesi, şirurjikal yaklaşımda zaman zaman karşılaşılan spinal sinir adhezyonları ve epidural fibrozisin diskoliziste söz konusu olmaması, NP'ta istenen etkinin oluşturulabilmesi için gereken dozun; kemik, ligament, duramater, sinir doku ve büyük kan damarlarına zararlı etkilerinin olmaması şeklinde sıralanmaktadır (12-20). Dezavantajları ise;

anafilaksi, radyografik ekipmana gereksinim duyulması, postoperatif erken dönemlerde karşılaşılan lumbalji ve spazm, enzimin inaktif olması, nükleus pulpozusta oluşan rejenerasyonunun neden olabileceği nüks ve diskolizisten önce yapılan diskografilerde kullanılan kontrast maddenin enzimi inaktive etmesi şeklinde sıralanmaktadır (12, 18, 21-23).

Diskolizis uygulamalarından 2 hafta sonra yapılan radyolojik kontrollerde, disk aralığının daraldığı, histolojik incelemelerde ise kırık plak, AF ve NP'ta proteoglikanların tamamen kaybolduğu bildirilmektedir. Zamanla yeniden sentez edilen hyaluronik asitten zengin proteoglikanların giderek arttığı görülür. Operasyondan sonra orjinal moleküler yapıya büyük ölçüde benzeyen disk aralığında yeni oluşan dokunun su bağlama yeteneğine sahip olduğu kanıtlanmıştır (10, 24, 25).

Çalışmada insanların disk hastalıklarında şirurjikal yaklaşıma alternatif olarak gösterilen diskolizisin veteriner cerrahi alanında; klinik, radyolojik ve histopatolojik açıdan karşılaştırılarak uygulama olanaklarının araştırılması amaçlandı. Disk hastalıklarının değişik ırk populasyonlarına paralel bir şekilde artış göstermesi ve bunun kliniğimize yansması, ülkemizde disk fenestrasyonu ile ilgili çalışmaların olmaması ve rutin klinik uygulamalara geçişte bir alt yapı oluşturması düşüncesiyle çalışma planlandı.

## Materyal ve Metot

Farklı ırk, yaş ve cinsiyette, nörolojik ve fiziksel muayene sonucu, sağlıklı olduğu belirlenen 18 adet ergin köpek araştırmaya alındı. Çalışmada, diskolizis amacıyla kemopapain (Chymopapaine, sigma, 5.3 Ünite/mg, chem. coop. USA) kullanıldı.

Operasyona alınacak köpeklerin atropin (0.04 mg/kg sc), xylazin hidroklorür (2 mg/kg, im -Rompun) ve pentobarbital sodyum (15 mg/kg, iv -Nembutal) ile genel anesteziye sağlandıktan sonra tüm olguların L/L ve V/D radyografileri alındı. Anesteziye başlamadan önce 1 mg/kg (IV), operasyon sırasında serum ile birlikte aynı miktarda deksametazon (Dekort) ve antibiyotik (sefazolin sülfat - cefazolin, 30 mg/Kg İv/gün) Uygulamaları gerçekleştirildi. Deneysel çalışmaya alınan hayvanlar her biri 6 köpekten oluşan üç gruba ayrıldı:

a- Disk fenestrasyonu: Lateralden yaklaşım ile T13-L1, L1-L2, L2-L3, İntervertebral aralıklar ortaya çıkarıldı. Küret ve dış scaler'ı ile disk materyali uzaklaştırıldıktan sonra operasyon bölgesi kuralına uygun bir şekilde dikişlerle kapatıldı.

b- Açık diskolizis: Disk fenestrasyonu grubunda

olduğu gibi operasyonla aynı numaralı İVD'lere ulaşıldı. Spinal iğne NP'a yerleştirildikten sonra, distile su ile sulandırılarak sartorius filtresi ile sterilize edilen 53 Üİ (10 mg)/0.2 ml kemopapain insulin enjektörü ile enjekte edildi. Bu grupta L3-L4 İVD'lere 0.2 ml serum fizyolojik enjekte edilerek kontrol grubu sağlandı. Operasyon bölgesi disk fenestrasyonunda olduğu gibi dikişlerle kapatıldıktan sonra pansumana alındı.

c- Perkutan diskolizis: Genel anestezi eşliğinde, İki olguda radyoskopik ekran aracılığıyla, dört olguda da görüntünün monitöre aktarıldığı geliştirilmiş radyoskopi cihazı aracılığıyla belirlenen T13-L1, L1-L2, L2-L3 İVD'lere uygulanan 53 Üİ (10 mg), L3-L4 İVD'lerde 0.2 ml serum fizyolojik enjekte edilerek kontrol grubu oluşturuldu.

Disk fenestrasyonu ve açık diskolizis yapılan köpeklerin hepsine postoperatif dönemde 5 gün, perkutan diskolizis yapılan olgulara ise tek doz halinde parenteral antibiyotik (sefazolin sülfat - Cefazolin, 30 mg/Kg İv) uygulamaları yapıldı. Fenestrasyon ve açık diskolizis yapılan İki grubun herbirinde bulunan 6 adet köpek sırayla 15, 30, 45, 60, 75 ve 90 gün gözlem altında tutuldu. Uygulama tekniğinin değerlendirilmesi ve enzimin erken dönemlerde neden olduğu klinik bulguları belirlemek amacıyla perkutan diskolizis gerçekleştirilen 4 olgu 1 haftalık klinik gözlem sonunda çalışma dışına alındı. Belirtilen sürelerin sonunda L/L ve V/D olmak üzere olguların çift yönlü radyo grafilere alındı. Preoperatif dönemde alınan radyografiler esas alınarak aynı köpeğin aynı numaralı diskleri karşılaştırılarak değerlendirildi. Radyolojik muayenede disk aralığında oluşan değişimler; Normal, Hafif derecede daralma (kıkırdak plakların birbirine yaklaşması), Orta derecede daralma (kıkırdak plakların arasında farkedilebilir bir boşluğun olması) ve Şiddetli derecede daralma (kıkırdak plakların birbirine temas etmesi) şeklinde kalitatif olarak 4 kategoride değerlendirildi. Elde edilen bulguların istatistiksel analizi chi-square (X-kare) testine göre yapıldı.

Yüksek dozda pentothal sodium İV uygulanarak köpekler ötenazi edildi. Disk fenestrasyonu yapılan köpeklerde operasyon yapılan üç adet disk ile hiçbir işlem yapılmayan İki adet disk, her İki kenarında bir kısım kemik kalacak şekilde ayırt edildi. Diskolizis yapılan olgularda ise operasyon yapılan disklere ek olarak serum fizyolojik enjekte edilen disk de aynı şekilde alındı. Operasyon yapılan 42, serum fizyolojik enjekte edilen 6 ve hiç bir işlem yapılmayan 28 adet disk olmak üzere toplam 76 adet materyal, %25 lik formik asit içeren sodyum sitratlı solusyonda dekalsifiye edildi. Toplam 14 köpekten elde edilen bu materyallerden 5-6 Mikron kalınlığında alınan

kesitler hematoksilin eosine (H&E) ve alcian blue (pH= 2.5) ile boyanarak (26) histopatolojik açıdan incelendi.

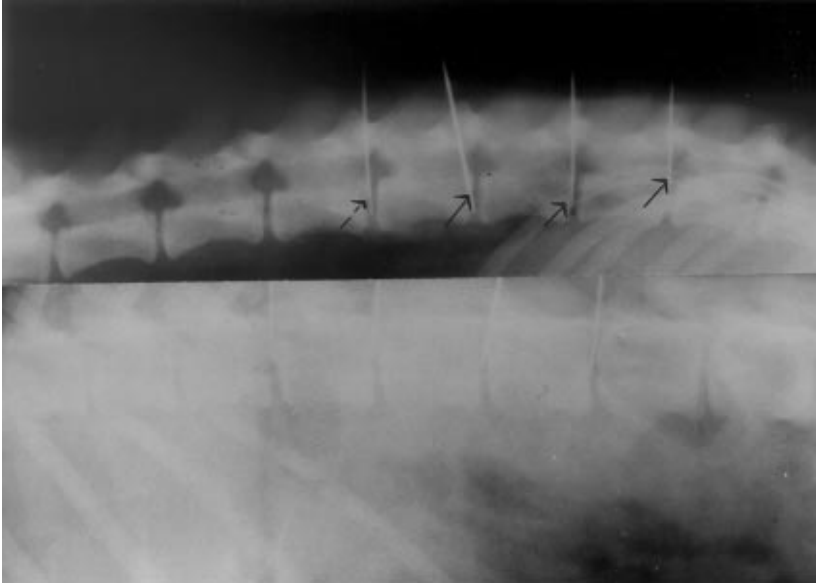
## Bulgular

Toplam 18 köpek üzerinde gerçekleştirilen bu çalışmada uygulanan anestezi ve operatif yaklaşım tekniklerine ilişkin önemli bir sorun ile karşılaşılmadı. Diskolizis sırasında daha yaşlı olan üç olguda iğnenin ucu NP ta olmasına karşın enjeksiyonu güçleştiren bir basınç ile karşılaşıldı. Radyoskopik ekran aracılığıyla İki olguda yapılan diskolizis işleminde disk aralığının İyi belirlenemediği ve intradiskal enjeksiyonun teknik olarak güç olduğuna tanık olundu. Görüntünün monitöre aktarıldığı gelişmiş radyoskopi cihazı ile diskolizis gerçekleştirilen 4 olguda ise İVD'lerin daha net görüldüğü, monitörde iğnelerin pozisyonu belirlenerek işlemin gerçekleştirilebildiği, kuşkuyla düşülen durumlarda ise hayvanın pozisyonu değiştirmeden radyografi alınarak test etme olanağı olduğu saptandı.

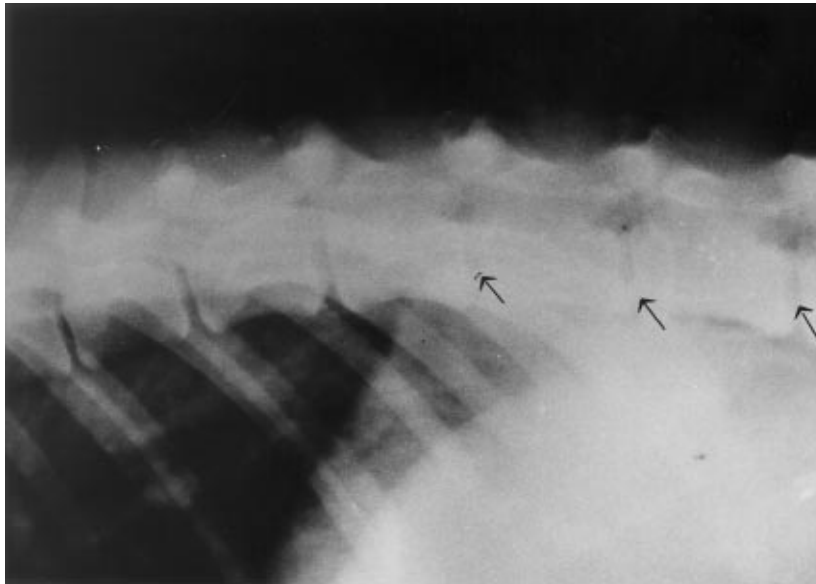
Postoperatif dönemde her üç grupta da önemli derecede nörolojik bozukluk ile karşılaşılmadı. Yapılan nörolojik muayene sonucu diskolizis gerçekleştirilen olgularda fenestrasyon yapılanlara oranla daha belirgin olan postoperatif ağrı, uygulanan analjezik ilaçlarla (flunixin meglumin - Finadyne, 0.5 mg/kg İv) giderildi.

Disk fenestrasyonu yapılan bir olgu ile açık diskolizis yapılan bir olguda operasyon bölgesinde serozite birikimi gözlemlendi. Kokusuz olan bu içeriğin boşaltılarak bölgenin basınçlı pansumana alınması ile kısa sürede iyileşme sağlandı. Pansumanın korunamaması nedeniyle açık diskolizis yapılan bir olguda şekillenen deri altı dokularla sınırlı lokal enfeksiyondan yapılan mikrobiyolojik muayenede E.Coli izole edildi. Bu olguda yapılan sağaltımda olumlu yanıt alındı. Perkutan diskolizis uygulanan olgularda ise, yukarıda belirtilen komplikasyonlarla karşılaşılmadı.

Radyolojik incelemelerde; disk fenestrasyonu yapılan toplam 18 İVD'in 4 tanesinde şiddetli derece, 7 tanesinde orta derece, 7 tanesinde ise hafif derecede daralma saptandı (Şekil 2). Açık diskolizis yapılan olgularda ise 15. günde daralmanın oluştuğu, 45. günde İleri düzeyde olduğu daha sonraki dönemlerde ise daralmanın devam ettiği gözlemlendi. Bu gruptaki hayvanların 2 tanesinde şiddetli, 12 tanesinde orta, 4 tanesinde de hafif derecede daralma gözlemlendi (Şekil 3). Perkutan diskolizis yapılanlardan değerlendirmeye alınan 2 olgudaki toplam 6 diskin 1 tanesinde hafif, 5 tanesinde de orta derecede daralma belirlendi. Yöntemin değerlendirilmesi amacıyla perkutan diskolizis yapılan diğer 4 olgunun postoperatif



Şekil 1. Radyoskopi sırasında iğne pozisyonunun kontrol edilmesi amacıyla alınan radyografi.



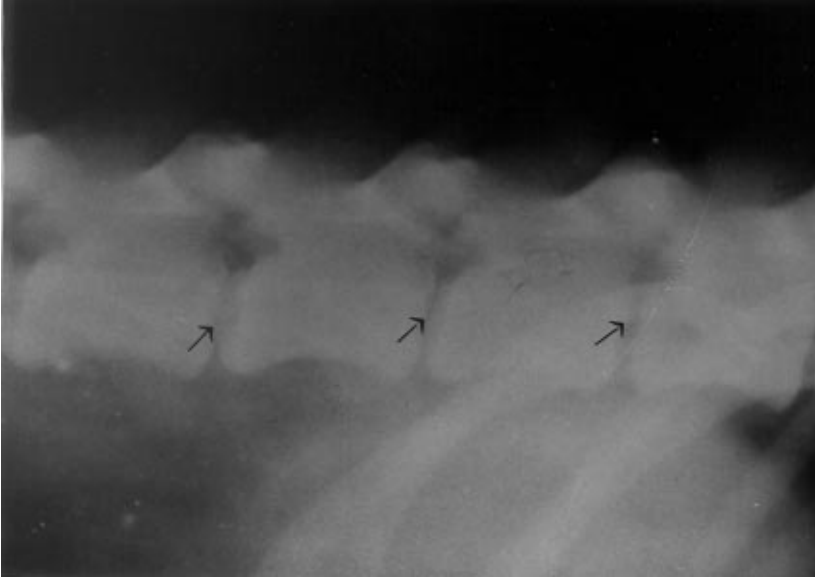
Şekil 2. Disk fenestrasyonu (90. gün), T13-L1 den geriye doğru sırasıyla şiddetli, orta, orta derece daralma.

radyolojik ve histopatolojik incelemeleri yapılmadı. Diskolizis yapılan olgularda aynı miktarda serum fizyolojik enjekte edilen İVD lerde ise radyolojik olarak herhangi bir değişim gözlenmedi. Diskolizis olgularında orta derecede oluşan daralmanın istatistiksel açıdan daha fazla oranda şekillenmesi dikkat çekti ( $P<0.05$ ).

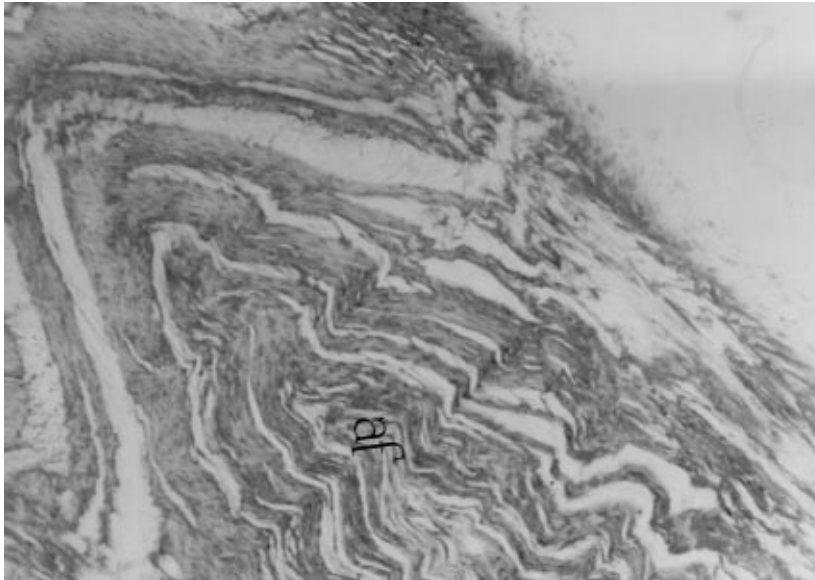
Disk fenestrasyonu yapılan İVD lerin longitudinal kesitlerindeki makroskopik incelemelerinde, olguların gözlem sürelerine paralel olarak giderek belirginleşen nükleus pulpozusun yerini fibroz dokuya bırakması ve disk aralığının daralması saptandı. Diskolizis yapılan olgularda da 15. günde disk aralığında daralmanın oluştuğu kaydedildi. Perkutan diskolizis yapılan olgularda

ise açık diskolizise göre her hangi bir ayrıcalık izlenmedi.

Histopatolojik incelemede, disk fenestrasyonu yapılan olgularda erken dönemlerde AF'un dizilişinde düzensizlik ile fenestrasyon yapılan taraftan nükleus pulpozusa doğru uzanan fibroz doku artışının yanısıra NP'a ait oluşumlara da rastlandı. Birinci ayda NP'ta yer yer geniş boşluklar ve özellikle kıkırdak plak ile kemik doku sınırında belirgin olan kıkırdak doku üretmesi gözlemlendi. Daha sonraki dönemlerde ise AF'taki kollagen demetlerinin konveks bir görünüm aldığı, disk aralığının daraldığı ve düzensiz gelişen fibroz kıkırdağın üçüncü ayda NP'un yerini tamamen doldurduğu saptandı (Şekil 7).



Şekil 3. Diskolizis (90. gün), Hafif, orta, orta derece daralma.

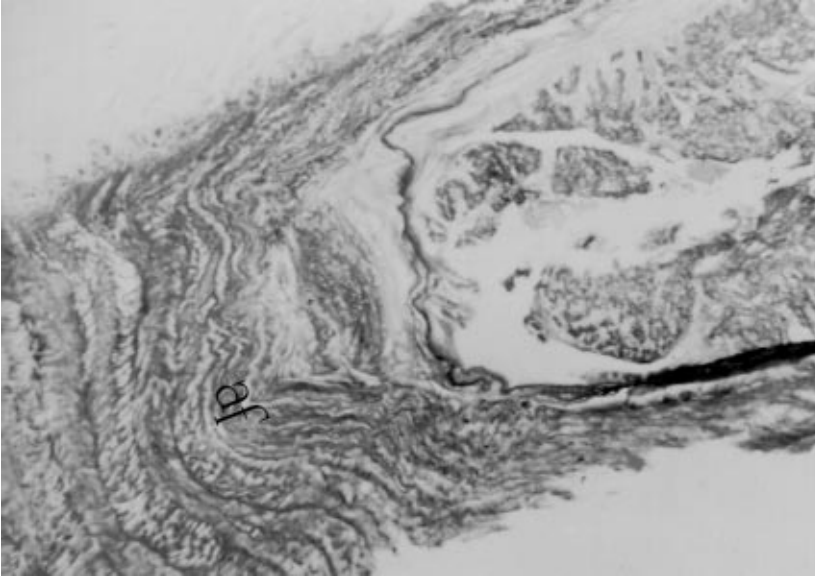


Şekil 4. Normal disk yapısı, alcian blue x nuclear fast red X50.

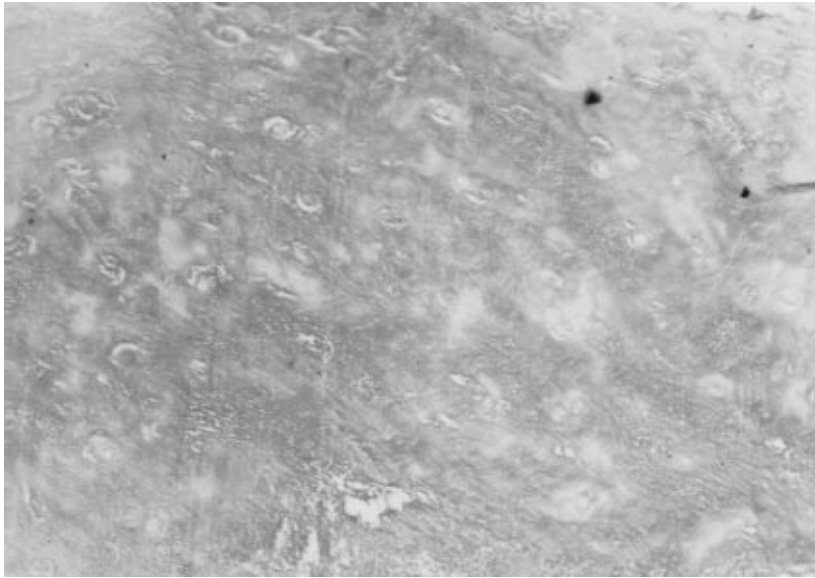
Açık diskolizis yapılan 15 günlük olguda NP'ta geniş boşluklar ile fibroz kıkırdak hücrelerinde dejenerasyon ve bazı kesitlerde adalar halinde alsianofilik alanlar gözlendi. Birinci ayda fibrokartilagoz doku artışı yanında NP'un hemen hemen kaybolduğu, 45. günde ise bal peteği görünümü aldığı ve normalde konkav olan AF'un (Şekil 4) konveksleştiği gözlendi (Şekil 5). 60 ve 75. Günlerde alsianofilik alanların giderek arttığı ve üçüncü ayda disk aralığının yoğun alsianofilik boyanma özelliğine sahip dokularla dolu olduğu dikkat çekti (Şekil 6). Perkutan diskolizis yapılan 30 ve 45 gün gözlem altında tutulan olguların histopatolojik incelenmesinde ise açık diskolizisten farklı her hangi bir bulguya rastlanmadı.

### Tartışma

İnsanların disk hastalığında diskolizisten önemli ölçüde başarı elde edilmesine karşın, buna ilişkin araştırmaların veteriner hekimlik alanında sınırlı kaldığı ve bu alanda yeterli bilginin olmadığı anlaşılmaktadır (1, 11). Uygulanacak enzimin NP'un alabileceği hacimde olması önerilmekle birlikte kemopapain kullanımına ilişkin hacim ve doz konusunda değişik bilgiler bulunmaktadır (11, 14, 23-25). Çalışmada melez veya büyük ırk köpeklerde 0.2 ml nin disk içerisine enjekte edilebildiği ancak yaşlı köpeklerde işlem sırasında daha fazla direnç ile karşılaşıldığına tanık olundu. Bu durumun hayvanın yaşı



Şekil 5. Diskolizis 45. gün, AF'un konveks bir durum alması, alcian blue x nuclear fast red X32.



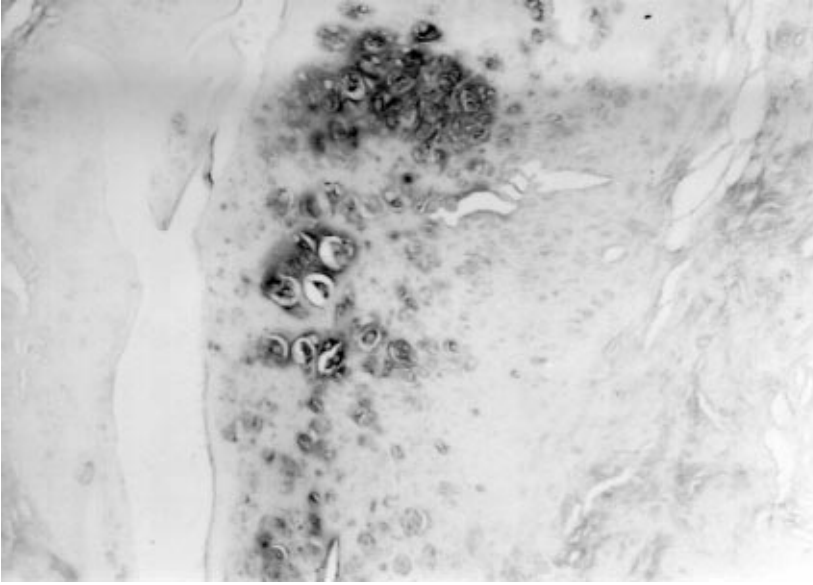
Şekil 6. Diskolizis (90. gün) yoğun alsianofilik görünüm, alcian bule x nuclear fast red X120.

ile diskte oluşan değişimlerle ilişkili olabileceği düşünüldü. Ayrıca 53 İÜ/0.2 ml (10 mg) dozun hem perkutan hem de açık diskoliziste yeterli olduğu gözlemlendi. Perkutan diskolizisin, radyoskopi eşliğinde yapılabileceği bildirilmektedir (10, 11). Araştırmada; görüntüyü monitöre aktaran geliştirilmiş radyoskopi cihazları aracılığıyla intradiskal enjeksiyonun eski tip rayoskopilere oranla daha güvenilir ve kolay bir yöntem olduğu saptandı.

Diskte kalsifikasyon, disk materyalinin kanalis vertebralise boşalması, enzimin inaktif olması ve eşit oranda enzimin NP içerisine uygulanamaması gibi

faktörler diskolizisin sonuçlarını etkiler (8). Disk fenestrasyonlarında ise oluşan değişimin alınan NP miktarı ile ilişkili olduğu belirtilmektedir (5). Radyolojik ve histopatolojik incelemelerde, bir olguda operasyon yapılan bütün disklerde aynı düzeyde değişim izlenmemekle birlikte diskoliziste, manuel fenestrasyona oranla elde edilen sonuçların daha üniform bir dağılım gösterdiği saptandı. Diskte yaşla oluşan metaplastik değişimlerin diskolizisin sonuçlarını etkileyebileceği düşünülmesine karşın aynı sürede gözlenmiş çok sayıda olgunun olmaması böyle bir sonuca varılmasına engel oldu.

İnsanlarda kemopapaine karşı yaklaşık %1 oranında



Şekil 7. Disk Fenestrasyonu (90. gün) disk aralığında zayıf alsianofilik alanlar, alcian blue x nuclear fast red X80.

allerjik reaksiyonların oluştuğu, ve %0.3 oranında anaflaktik şok ile karşılaştığı bildirilmekle birlikte, köpeklerde alerji insidensi hakkında her hangi bir çalışmaya rastlanmamaktadır (10, 12, 15, 18, 21). Çalışmada diskolizis gerçekleştirilen olgularda anaflaktik şoka ilişkin her hangi bir bulguya rastlanılmadı. Tüm olgularda nöroprotektif amaçla preoperatif dönemde önerilen steroid uygulamalarının anaflaktik şok üzerinde etkinliği konusunda ise kesin bir kanıya varılamadı. Kemopapain uygulamalarında görülen bir diğer önemli komplikasyon da enzimin subaraknoid boşluğa enjeksiyonu sonucu şekillenen transvers myelitis ve kollagen içermeyen pial kapillar damarlardaki kanamalarıdır. İnsanlarda kemonükleolizisten sonra nedeni tam olarak açıklanamayan, ilk 2-7. günlerde görülen lumbalji ve spazmın klasik cerrahiye oranla daha fazla olduğu bildirilmektedir (12, 13, 16, 23). Çalışmada benzer komplikasyonlarla karşılaşılmamakla birlikte diskolizis yapılan olgularda postoperatif ağrının daha fazla olduğu saptandı.

Klasik cerrahi yöntemlerine oranla noninvazif olan perkutan kemonükleoliziste enfeksiyon insidensi oldukça düşüktür (18). Kemonükleolizisten sonra çoğunlukla kimyasal bir reaksiyona bağlanan ancak bakteriyel kökenli de olabilen postoperatif diskitis ve spondilodiskitis ile karşılaşılmaktadır (2, 22). Bu görüşün aksine NP'un reaktif olmaması nedeniyle böyle bu durumun oluşmadığını belirten çalışmalara da rastlanmaktadır (5, 20). Perkutan diskolizis uygulanan olgularda postoperatif enfeksiyon ile karşılaşılmadı. Çalışmada yapılan histolojik incelemelere göre diskitis veya spondylodiskitise ilişkin her hangi bir bulguya da rastlanmadı.

Literatür verilerde diskte yapılan operasyondan sonra disk aralığında oluşan daralma radyolojik olarak; yükseklik ve disk aralığının ölçümü ile sağlanan yükseklik indeksi ve L/L alınan radyografilerde korpus vertebranın tam ortasında, disk aralığındaki genişliğin ölçülmesi gibi kriterlerle tanımlanmaktadır (3, 11). Çalışmada alınan L/L ve V/D radyografilerde; kalitatif olarak tayin edilen normal, hafif, orta ve şiddetli derecede daralma şeklinde uyarlanan pratik bir skala kullanıldı.

Disk fenestrasyonundan sonra erken dönemlerde İVD aralığında oluşan yapısal değişikliklerin; kanama, AF'a vasküler ve fibroz doku invazyonu ile AF ile NP'ta yıkımlanma olduğu bildirilmektedir. NP'un bir kısmı yerinde kaldığında, buna karşı her hangi bir reaksiyonunun şekillenmediği, disk aralığının zamanla fibrokartilajinoz bir doku ile dolduğu belirtilmektedir (4, 5, 20). Çalışmada fenestrasyondan sonra elde edilen histolojik incelemelerde, AF'ta kanama, fizyolojik konkav yapısının konveks yapıya dönüşümü ve NP kalıntılarının fibroz doku ile invazyonu ve fibrokartilajinoz dokunun gelişimi gözlemlendi.

Kemonükleolizis ile, NP'un fenestrasyonda olduğu kadar kalıcı değişikliğe uğramadığı gibi rejenerasyon yeteneğinin de kaybolmadığı ileri sürülmektedir. Degradasyona uğrayan proteoglikanların 8. haftada yeniden şekillendiği ve doğal yapısına benzeyen NP'un su tutma yeteneğini kazandığı kaydedilmektedir (6, 24). Çalışmada diskolizisten sonra erken dönemlerde NP'un yıkımlanarak bal peteği görünümü alması AF'da konveksleşme ve giderek artan oranda özellikle 3. ayda belirginleşen yoğun alsianofilik doku ile karşılaşıldı (Şekil



6). Bu yapının erken dönemlerde daha az görülmesi mukopolisakaritlerin yeniden oluşumu şeklinde yorumlandı. Takahashi ve ark. (7) çalışmalarında diskolizisten sonra 4. haftada NP'un yerinde fibroz doku görüldüğünü birinci yılda ise İVD aralığının tamamen fibroz doku ile dolu olduğunu belirtmektedir. Araştırmada 4. haftada fibrokartilajinoz doku oluşumunda artış olduğu, daha sonraki dönemlerde ise bu dokunun içerisinde alsianofilik alanların giderek arttığı dikkat çekmiştir.

Özellikle insanlarda yapılan araştırmalarda klasik cerrahiye oranla kemonükleolizisin daha ekonomik olduğu vurgulanmaktadır (19). Çalışmada bir olgu için (toplam 3 disk) kullanılan kemopapainin filtre ile birlikte maliyeti, ortalama 15 dolar olarak belirlendi. Şirurjikal girişimde kullanılan sarf malzeme ve postoperatif bakım giderleri hesaplandığında kemonükleolizisin daha ekonomik olduğu görüşüne katılmak gerekir.

#### Kaynaklar

1. Saunders, E.C.: Treatment of the Canine Intervertebral Disc Syndrome with Chymopapain, JAVMA, 1964; 145(9): 893-896.
2. Piotrowski, W.P., Krombholz, M.A. and Mühl, B.: Spondylodiscitis after Lumbar Disk Surgery. Neurosurg. Rev. 1994; 17, 189-193.
3. Dallman, M.J., Moon, L.M., Jensen, A.G.: Comparison of the Intervertebral Disc Space and Radiographic Changes Before and After Intervertebral Disc Fenestration in Dogs. Am. J. Vet. Res. 1991; 52, 1, 140-145.
4. Holmberg, D.L., Palmer, N.C., Vanpelt, D., Willian, A.R.: A Comparison of Manual and Power-Assisted Thoracolumbar Disc Fenestration in Dogs. Veterinary Surgery, 1990; 19: (5) 323-327.
5. Shores, A.CecherP.E., Cantwell, H.D., Wheaton, L.G. and Carlton, W.W.: Structural Changes in Thoracolumbar Disks Following Lateral Fenestration. A Study of the Radiographic, Histologic, and Histochemical Changes in the Chondrodystrophic Dog. Veterinary Surgery, 1985; 14(2): 117-123.
6. Buttle, D.J., Abranamson, M., Barrett, A.: The Biochemistry of the Action of Chymopapain in Relief of Sciatica. Spine, 1986; 11(7): 688-694.
7. Takahashi K., Inoue, S., Takada, S., Nishiyama, H. Mimura, M. and Wada, Y.: Experimental Study on Chemonucleolysis with Special Reference to the Change of Intradiscal Pressure. Spine, 1986; 11(6): 617-620.
8. Patt, S., Brock, M., Mayer, H.M., Schreiner, C. and Pedretti, L.: Nucleus Pulposus Regeneration After Chemonucleolysis with Chemopapain. Spine, 1993; 18(2): 227-231.
9. Stern, I.J.: Biochemistry of Chymopapain. Clinical Orthopedics and Related Research, 1969; 67, 42-46.
10. Fry, R.T., Johnson, A.L.: Chemonucleolysis for Treatment of Intervertebral Disc Disease. JAVMA, 1991; 199(5): 622-627.
11. Kudo, T., Sumi, A., Hashimoto, A.: Experimental Chemonucleolysis with Chymopapain in Canine Intervertebral Discs. J. Vet. Med. Sci. 1993; 55(2): 211-215.
12. Javid, M., Nordby, E.J.: Current Status of Chymopapain for Herniated Nucleus Pulposus. Neurosurgery Quarterly, 1994; 4(2): 92-101.
13. Javid, M.: Signs and Symptoms after Chemonucleolysis. Spine, 1988; 13(2): 1428-1437.
14. Gesler, R.M.: Pharmacologic Properties of Chymopapain. Clinical Orthopedics and Related Research. 1969; 67, 47-51.
15. Schweigel J.F. and Berezowskyj, J.: Repeat Chymopapain Injections Results and Complication Spine, 1987; 12(8): 800-802.
16. Tregonning, G.D., Transfeldt, E.E., McCulloch, J.A., Macnab, I., Nachemson, A.: Chymopapain versus Conventional Surgery for Lumbar Disc Herniation. The Journal Of Bone and Joint Surgery 73-B, 1991; 3, 481-486.
17. Beşaltı, Ö. Köpeklerde Laminektomi ve Hemilaminektomilerde Uygulanan Yağ Dokusu ve Spongostan'ın Etkileri Üzerine Çalışmalar. Doktora tezi, A Ü Sağ. Bil. Enst. 1997.
18. Biggart, F.J., Gille, R.G.: Dicolysis: An Introduction California Veterinarian, 1984; 10-12.
19. Ramirez, L.F., and Javid, M.J.: Cosd Effectiveness of Chemonucleolysis versus Laminectomy in the Treatment of Herniated Nucleus Pulposus. Spine, 1985; 10(4): 363-367.

Sonuç olarak; kemonükleolizisin; tip-2 disk hastalıklarında, ileri derecede felç olmayan olgularda ve profilaktik amaçla demokpresyon cerrahisi ile birlikte, disk fenestrasyonuna alternatif bir sağaltım yöntemi olabileceği düşünüldü. Perkutan diskolizisin, daha kompleks şirurjikal girişime olan gereksinimi azaltması, postoperatif bakım kolaylığı yanında, daha ekonomik bir sağaltım olanağı sağlayacağı belirlendi. İntervertebral diskte kemopapain uygulamalarından bir süre sonra proteoglikan yapılarında görülen artışa dayanarak diskin fizyolojik fonksiyonlarının kısmen de olsa yeniden kazanabileceği de gözlemlendi. Kuşkusuz veteriner hekimlik alanında disk fenestrasyonu ve diskolizisin karşılaştırılabilmesi için insanlarda olduğu gibi, bir çok klinik olgu üzerinde denenerek elde edilen sonuçların istatistiksel açıdan değerlendirilmesi gerekir. Yapılan bu araştırmanın, ileriye dönük klinik çalışmaları yönlendirici nitelikte olacağı inancı hakim oldu.

20. Kahanovitz, N., Arnoczky, S.P., Kummer, F.: The Comparative Biomechanical, Histologic, and Radiographic Analysis of Canine Lumbar Discs Treated by Surgical Excision or Chemonucleolysis. *Spine*, 1985; 10(2): 178-183.
21. Nordby, E.J., Wright, P.H., Schofield, S.R.: Safety of Chymonucleolysis; Adverse Effects Reported in the United States, 1982-1991. *Clinical Orthopaedics and Related Research*, 1993; 293, 122-134.
22. Fraser, R.D., Osti, O.L., Vernon-Roberts, B.: Discitis Following Chemonucleolysis and Experimental Study. *Spine*, 1986; 11(7): 679-687.
23. Benoist, M., MD, Bonneville, J., MD, Lassale, B., MD, Runge, M., MD, Gillard, C., MD, Suarez, J.V., MD, Deburge, A., MD.: A Randomized, Double-Blind Study to Compare Low-dose with standard-dose Chymopapain in the Treatment of Herniated Lumbar Intervertebral Discs. *Spine*, 1993; 18(1): 28-34.
24. Nitobe, T., Harata, S., Okamoto, Y., Nakamura, T., Endo, M.: Degradation and Biosynthesis of Proteoglycans in the Nucleus Pulposus of Canine Intervertebral Disc after Chymopapain Treatment. *Spine*, 1988; 13(11): 1332-1339.
25. Garvin, P.J., Jennings, R.B.: Long-term Effects of Chymopapain on Intervertebral Discs of Dogs. *Clinical Orthopaedics and Related Research*, 1973; 92, 281-295.
26. Bancroft, V.D., Cook, H.C.: *Manual of Histological Techniques*, Churchill Livingstone, Inc. New York, USA, 1968.