

1-1-1999

Pathological Findings in Caecal Coccidiosis of Chickens

AYHAN ATASEVER

K. SEMİH GÜMÜŞSOY

Follow this and additional works at: <https://journals.tubitak.gov.tr/veterinary>



Part of the [Animal Sciences Commons](#), and the [Veterinary Medicine Commons](#)

Recommended Citation

ATASEVER, AYHAN and GÜMÜŞSOY, K. SEMİH (1999) "Pathological Findings in Caecal Coccidiosis of Chickens," *Turkish Journal of Veterinary & Animal Sciences*: Vol. 23: No. 3, Article 11. Available at: <https://journals.tubitak.gov.tr/veterinary/vol23/iss3/11>

This Article is brought to you for free and open access by TÜBİTAK Academic Journals. It has been accepted for inclusion in Turkish Journal of Veterinary & Animal Sciences by an authorized editor of TÜBİTAK Academic Journals. For more information, please contact academic.publications@tubitak.gov.tr.

Tavuklarda Sekal Koksidiyozda Patolojik Bulgular

Ayhan ATASEVER

Erciyes Üniversitesi, Veteriner Fakültesi, Patoloji Anabilim Dalı, Kayseri-TÜRKİYE

K. Semih GÜMÜŞSOY

Erciyes Üniversitesi, Veteriner Fakültesi, Mikrobiyoloji Anabilim Dalı, Kayseri-TÜRKİYE

Geliş Tarihi: 28.04.1997

Özet: Oniki adet 18 haftalık yumurtacı Leghorn tavukta sekal koksidiyozis tesbit edildi. Makroskopik olarak sekumlarda hafif kalınlaşma, konjesyon ve peteşiyal kanamalar dikkati çetki. Sekum lümeni kanla dolu olup, mukoza üzerinde nekrotik alanların varlığı görüldü. Mikroskopik muayenede villus epitellerinde yıkım vardı. Sekum lümeninde eritrosit, dökülmüş epiteller ve parazit formlarına rastlandı. Propria mukozada lenfosit, plazmosit ve heterofil hücre infiltrasyonları, kanamalar ile birlikte fokal nekroz alanlarını da içeren gangrenöz tiflitis bulguları saptandı.

Anahtar Sözcükler: Tavuk, sekal koksidiyozis.

Pathological Findings in Caecal Coccidiosis of Chickens

Abstract: Caecal coccidiosis was determined in 12 white Leghorn chickens aged 18 weeks. Macroscopically, slight thickness, congestion and petechie were observed in the caecum. The lumen of caecum was full of blood and, necrotic areas were seen on the mucosal surface due to the damage of villi epithelial cells. Microscopically, it was observed that erythrocyte, epithelial cells and forms of parasites were present in the lumen of caecum due to the damage of villi epithelial cells. Lymphocyte, plasma cell and heterophil cell infiltrations were found in the propria mucosa as well as gangrenous typhilitis containing focal necrosis.

Key Words: Chicken, caecal coccidiosis.

Giriş

Halk arasında, "Piliçlerin kanlı ishali" olarak ta tanımlanan protozoer etken *Eimeria tenella*'nın oluşturduğu sekal koksidiyozis, özellikle 3-8 haftalık piliçlerde yüksek morbidite ve mortalite ile seyrederek önemli kayıplara neden olur (1-7).

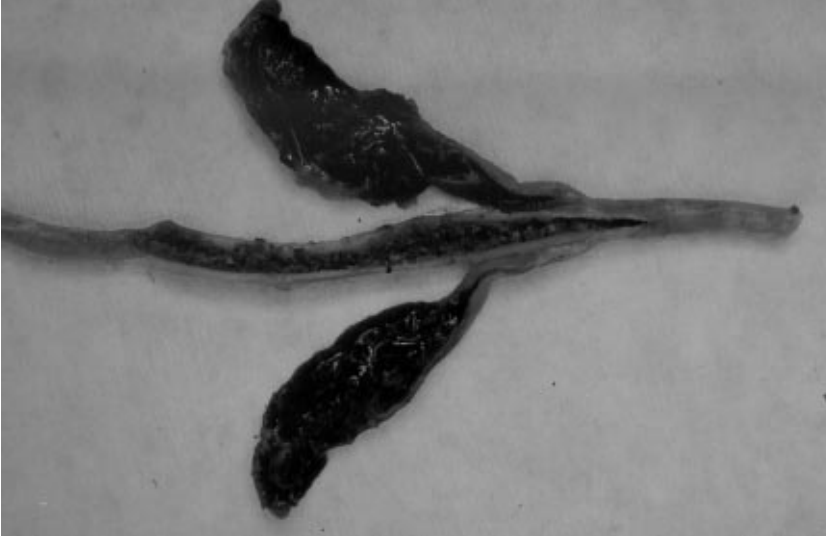
Sekal koksidiyozis'in, tavuklar arasında farklı patojenite göstermesinde iki faktör etkilidir. Bunlardan konakçıya ait olanlar yaş, ırk, immunité, barsak florası, beslenme ve diğer faktörler, etkenle ilgili olanlar ise etkenin sayısı ve etkenin virulensi ile ilgilidir (8-14).

Enfeksiyonda prepatent süre 6-7 gün, patent süre ise 14 gün olarak tesbit edilmiştir (2-7, 15). Ölümler 5-6. günlerde yoğun olmak üzere 4-8. günlerde ortaya çıkar (1, 4, 5, 8, 9, 16).

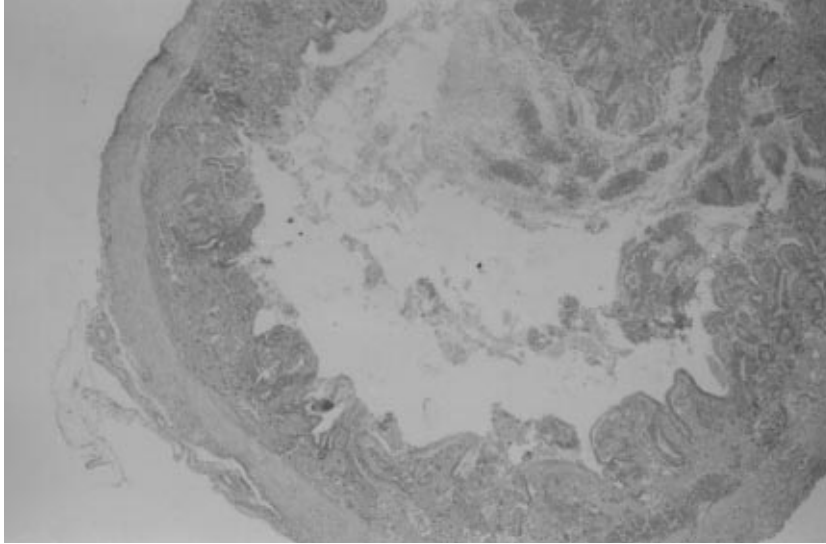
Nekropside; enfeksiyonun 3. gününde sekunda hafif kalınlaşma, konjesyon ve peteşiyal kanamalar görülür (4, 5, 17). Kanamalar 4. günde tüm sekumu kaplar (1, 4, 9, 11, 12). Altıncı ve sekizinci günlerde sekum duvarındaki şiddetli nekrotik değişiklikler, gangrenöz tiflitis ve bazen rüptür ile sonuçlanıp adeziv peritonitise neden olur (5, 7,

18). Ölmeyen hayvanlar 7. günden başlayarak iyileşir ve sekumları normale döner (1-4, 15). Sekal koksidiyozis enfeksiyonunda, I. generasyon esnasında bezlerde fokal nekrozis ile birlikte propria ve submukozada lenfosit, heterofil lökosit ve fokal kanama alanları dikkati çeker (4, 5, 8, 9, 19, 20).

Enfeksiyonda esas patolojik bulgular II. generasyon sırasında oluşur. Propria mukozada geniş kanama alanları ortaya çıkar ve 6. güne kadar devam eder. Dördüncü gün yaygın kanamalar ile villus epitellerinde yıkım dolayısıyla sekum lümeninde eritrosit, dökülmüş epitel hücreleri ve parazit formlarına rastlanır (1, 11, 15, 16, 21). Villuslar şişkin görünümündedir. Propria mukozalarında lenfosit, plazmosit, heterofil lökositlerden oluşan hücre infiltrasyonları dikkati çeker. Ayrıca, aynı bölgede nekroze ve ödemli alanlar gösterip bu patolojik tablo barsağın derin katlarına doğru yayılarak iner. Tunika muskularisin kas demetleri arasında da lenfosit infiltrasyonları, eritrositler ile birlikte fokal nekroze alanlar bulunur. Bulgular 5-6. günlerde daha şiddetlidir (4-7). Barsak lümeninde parçalanmış mukoza hücreleri, eritrosit, parazit formları ile mukozaya yapışmış fibrinöz kitlelere



Şekil 1. Sekum lümeninde yoğun kanama.



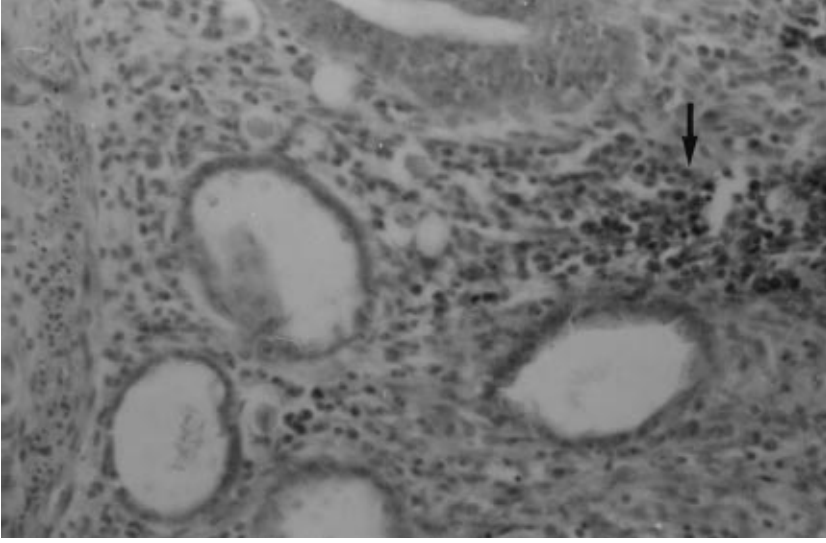
Şekil 2. Sekum lümeninde ve sekumda yoğun kanamalar. H x E., 40 x.

rastlanır. Ayrıca, bezler kistik hal alır (1, 5-7, 18). Enfeksiyonun 7.gününde yüzey ve bez epitellerinde rejenerasyona ilişkin değişiklikler gözlenir. Bezlerdeki kistik yapılar kalıcılığını uzun süre korursada patent süre sona erince sekum geniş ölçüde normal haline döner (9, 11, 12, 21, 22).

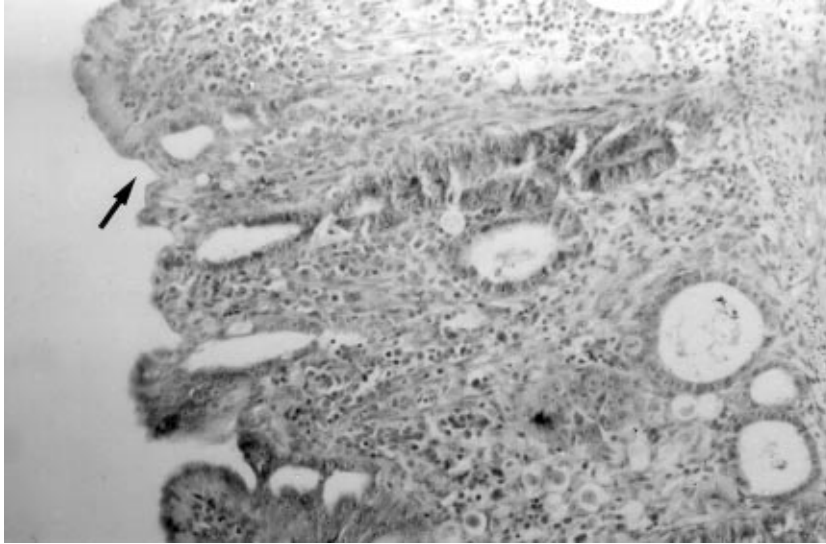
Bu raporda; protozoer bir etken olan *Eimeria tenella* oositleri ile doğal olarak enfekte olan bir işletmede sekal koksidiyozis hastalığının patolojik bulgularının, ışık mikroskopik olarak incelenmesi ve bu bulguların literatür verileriyle karşılaştırılması amaçlanmıştır. Ayrıca, yoğun ölümler ve ekonomiye verdiği kayıplar nedeniyle bu hastalık güncelliğini korumaktadır.

Materyal ve Metod

Kayseri İl'inde yumurtacı bir tavukçuluk işletmesinde 12 adet 18 haftalık tavuk nekropsisi yapılmak üzere Mikrobiyoloji Anabilim Dalı'na elden getirildi. İşletme sahibi, tavukların yem ve su alımının tamamen durduğunu, tüylerde kabarma ile gaitada kan görüldüğünü belirtti. İşletmedeki 3000 tavuktan bir hafta içinde 600 adedinin öldüğü ve ölümlerin devam ettiği öğrenildi. Tavukların sistemik nekropsileri yapılarak, sekumlarından alınan doku örnekleri %10'luk tamponlu formalin ile tespit edildi. Hazırlanan parafin bloklar 5-6 mikron kalınlığında kesilerek Hematoksilen x Eosin (HxE) ile boyandı. Ayrıca, alınan doku örneklerinden bakteriyolojik muayene için ekimler yapıldı.



Şekil 3. Sekumda bezlerde kistik yapılar ve propria'da hücre infiltrasyonu (ok). Hx E. 225 x.



Şekil 4. Sekuda villuslarda füzyon olayı (ok). Hx E., 150 x.

Bulgular

Klinik Bulgular: Hasta tavuklarda yem ve su alımı tamamen durmuştu. Özellikle, dışkılarında kan görülen hayvanlarda düşüklük, zayıflama, boyunlarını gövdelerine doğru çekme, tüylerinde dikleşme görüldü. Genel durumu ağırlaşan hayvanlar kloakaları üzerinde oturmuş olup, kanatları düşmüş, gözleri kapalı ve kafaları öne doğru eğik durumda idi. Hayvanların ibik ve ayakları kanamanın şiddetiyle orantılı olarak solgundu.

Nekropsi Bulguları: Kesilerek öldürülen 12 hayvanın sekumları, şiddetli kanama nedeniyle dıştan koyu kırmızı renkte, sucuk kangalı şeklinde görüldü. Sekum lümeninde pıhtılaşmış ve mukozaya yapışmış kan dikkati çekti (Şekil 1). Kan kitlesi uzaklaştırıldığında mukozanın yüzeyinde

mercimek büyüklüğünde, boz sarımtırak renkte nekrotik odaklara rastlandı. Sekum duvarı da kalınlaşmış, koyu kırmızı renkte, ödemli görünüşte ve subseröz damarları dolgundu.

Histopatolojik Bulgular: Sekum lümenlerinde eritrositler, yangı hücreleri ve dökülmüş epiteller ile parazit formları birlikte gözlemlendi. Villuslar şişkin görünümde idi ve yer yer villöz atrofi mevcuttu. Bazı kesitlerde, submukozadan villi intestinalislere kadar olan mukoza kısmı tamamen lenfosit, heterofil lökositler ve geniş kanamalarla kaplı idi (Şekil 2). Kısmen sağlam bezlerden bazılarının epitel hücrelerinin sitoplazmalarında II. generasyon şizont ve gametler ile az sayıda oosiste rastlandı. Kimi parazit içeren bezlerin epitelininin, bazal

membrandan ayrılarak parçalanmış ve pazarit formları ile birlikte bezin lümenine döküldüğü görüldü. Epitel hücreleri dökülen bezlerin lümenleri de kistik dilatasyona uğramıştı (Şekil 3). Villöz atrofi gözlenen villuslar yer yer birbirleri ile birleşmişti (fusion) (Şekil 4). Kesitlerden bazılarında ise rejenerasyona ilişkin olarak, propria mukozada hafif fibrozis ile villus epitellerinde, bez epitellerinde hiperplazi ve mitozis gözlemlendi. Bakteriyolojik muayene için alınan doku örneklerinden yapılan ekimlerde patojenik bir etken üretilmedi.

Tartışma

Bu raporda, Kayseri İl'inde bir tavuk işletmesinde salgın şekilde görülen sekal koksidiyozis hastalığının patolojik değişiklikleri incelendi.

Sekumdan hazırlanan kesitlerin incelenmesinde, I. generasyona ilişkin diğer araştırmacıların (4, 5, 8, 9, 19,

20) gözlediği bulgulara rastlanmadı. Bunun da nedeni, hasta hayvanların prepatent sürede getirilmesiyle ilgili olabilir.

Sekumda, esas patolojik değişiklikler II. generasyona ilişkin döneme rastladı. Histolojik bulgular diğer çalışmalara (1, 11, 15, 16, 21) benzerdi. Patent süre sona erince sekumların, sağlam kalan hayvanlarda normale döndüğüne ait verilere (9, 11, 12, 21, 22), nekropsi yaptığımız hayvanların prepatent sürede getirilmesi nedeniyle yorum yapmamız mümkün olmamıştır.

Sonuç olarak, 3-8 haftalık hayvanlarda görüldüğü gibi sekal koksidiyozis 18 haftalık tavuklarda da yüksek mortalite ile seyretmektedir. Modern tavukçulukta ekonomik kayıplara neden olan bu protozoer hastalık bakım ve hijyen koşulları ile profilaktik ilaç sağaltımının önemini bir kez daha ortaya koymaktadır.

Kaynaklar

1. Greven, U.: Zur pathologie der Geflügelcoccidiose. Arch. Protistenk., 98: 342-414, 1953.
2. Levine, N.D.: Introduction, history and taxonomy. In: Hammond, D.M., Long, P.L. (Eds): The Coccidia: Eimeria, Isospora, Toxoplasma and Related Genera. University Park Press, Baltimore, 1970; Chap. 1, pp. 1-22.
3. Levine, N.D.: Taxonomy and life cycles of coccidia. In: Long, P.L. (Ed): The Biology of The Coccidia: University Park Press, Baltimore, 1982; Chap. 1, pp. 1-35.
4. Pellerdy, L.P.: Coccidia and Coccidiosis. Verlag Paul Parey Berlin and Hamburg, 1974; pp. 246-282.
5. Reid, W.M., Long, P. and McDougald, L.R.: Coccidiosis. In: Hofstad, M.S., Barnes, H.J., Calnek, B.W., Reid, W.M. and Yoder, H.W. (Eds). Diseases of poultry. Iowa States University Press, Ames, Iowa, 1988; pp. 692-717.
6. Scholtyssek, E.: Beitrag zur Kenntnis des Entwicklungsganges des Hühnercoccids Eimeria tenella. Arch. Protist., 98: 415-465, 1953.
7. Soulsby, E.J.L.: Helminths, Arthropods and of Domesticated Animals. Great Britain William Clowes Limited, Beccles and London, 1986; pp.630-645.
8. Baba, E., Yaona, M., Fukata, T. and Arakawa, A.: Infection by Salmonella typhimurium, S. agona, S. enteritidis or S. infantis of chicks with caecal coccidiosis. Bri. Poult. Sci., 26: 505-515, 1985.
9. Clark, E.T., Smith, C.K. and Dardaş, R.B.: Pathological and immunological changes in gnotobiotic chickens due to Eimeria tenella. Poult. Sci., 41: 1635-36, 1962.
10. Haberkorn, A.: The problem of host specificity and variability in the pathogenetic behavior of coccidia. Vet. Med. Rev., 23: 342-414, 1971.
11. Maes, L., Coussemont, W., Vanparijs, O. and Marsboom, R.: In vivo action of the anticoccidial diclazuril (Clinacox) on the developmental stage of Eimeria tenella: a histological study. J. Parasitol., 74: 931-938, 1988.
12. Mehlhorn, H., Pooach, H. and Raether, W.: The action of polyether ionophorus antibiotics (Monensin, Salinomycin, Lasanocid) on developmental stages of Eimeria tenella (Coccidia, Sporozoa) in vivo and in vitro: Study by light and electron microscopy. Z. Parasitenk., 69: 457-471, 1983.
13. Rose, M.E.: The influence of age of host on infection with Eimeria tenella. J. Parasitol., 53: 924-929, 1967.
14. Rose, M.E., Lawn, A.M. and Millard, B.J.: The effect of immunity on the early events in the life-cycle of Eimeria tenella in the caecal mucosa of the chicken. Parasitol., 88: 199-210, 1967.
15. Levine, N.D.: Apicomplexa: The coccidia proper. Veterinary Protozoology, Iowa State University Press, Ames, Iowa, Chap. 7, pp.130-232, 1985.
16. Leatham, W.D.: Susceptibility of the small intestine of the chicken to invasion by Eimeria tenella sporozoites. J. Parasitol., 13: 1251-1252, 1972.

17. Patillo, W.H.: Invasion of the caecal mucosa of chicken by sporozoites of *Eimeria tenella*. J. Parasitol., 45: 253-258, 1959.
18. Ryley, J.F.: Recent developments in coccidian biology: Where do we go from here. Parasitol., 80: 189-209, 1980.
19. Atasever, A.: Civcivlerde deneysel *E. tenella* enfeksiyonunun patolojik bulguları üzerinde ışık ve elektron mikroskopik incelemeler. Doktora Tezi, 1-130, 1992.
20. Başkaya, H., Mimioğlu, M.M. ve Pamukçu, A.M.: Ankara'da civciv ve piliçlerde görülen coccidiosis olayları üzerinde araştırmalar. Türk Vet. Hek. Dern. Derg., 22: 294-317, 1952.
21. Challey, J.R. and Burns, W.M.C.: The invasion of the caecal mucosa by *Eimeria tenella* sporozoites and their transport by macrophages. J. Protozool, 6: 238-241, 1959.
22. Lawn, A.M. and Rose, M.E.: Mucosal transport of *Eimeria tenella* in the cecum of chicken. J. Parasitol., 68: 1117-1123, 1982.