

1-1-1999

A Case Report of Naturally Occurring Zinc Deficiency in a Calf, in Elazığ, Turkey

RAUF CAN

İBRAHİM ÇİMTAY

YESARİ ERÖKSÜZ

Follow this and additional works at: <https://journals.tubitak.gov.tr/veterinary>



Part of the [Animal Sciences Commons](#), and the [Veterinary Medicine Commons](#)

Recommended Citation

CAN, RAUF; ÇİMTAY, İBRAHİM; and ERÖKSÜZ, YESARİ (1999) "A Case Report of Naturally Occurring Zinc Deficiency in a Calf, in Elazığ, Turkey," *Turkish Journal of Veterinary & Animal Sciences*: Vol. 23: No. 3, Article 5. Available at: <https://journals.tubitak.gov.tr/veterinary/vol23/iss3/5>

This Article is brought to you for free and open access by TÜBİTAK Academic Journals. It has been accepted for inclusion in Turkish Journal of Veterinary & Animal Sciences by an authorized editor of TÜBİTAK Academic Journals. For more information, please contact academic.publications@tubitak.gov.tr.

Elazığ Yöresinde Bir Buzağıda Doğal Çinko Yetersizliği Olgusu

Rauf CAN

Fırat Üniversitesi, Veteriner Fakültesi, İç Hastalıkları Anabilim Dalı, Elazığ-TÜRKİYE

İbrahim ÇİMTAY

Harran Üniversitesi, Veteriner Fakültesi, İç Hastalıkları Anabilim Dalı, Şanlıurfa-TÜRKİYE

Yesari ERÖKSÜZ

Fırat Üniversitesi, Veteriner Fakültesi, Patoloji Anabilim Dalı, Elazığ-TÜRKİYE

Geliş Tarihi: 24.01.1997

Özet: Bu gözlemden, bir buzağıdaki doğal çinko yetersizliğine ilişkin klinik, histopatolojik, biyokimyasal ve hematolojik bulgular sunuldu.

Sağaltım amacıyla; ilk 8 gün 100 mg/gün, sonraki 7 gün 40 mg/gün ve son olarak da 4 hafta süreyle 40 mg/hafta dozlarında çinko oksit peros yolla verildi. Sekizinci günün sonunda tekrarlanan biyokimyasal muayenelerde plazma bakır düzeyinin azalmasına karşın, plazma çinko ve alkalın fosfataz düzeyleri ile kıl çinko düzeylerinin yükseldiği, kıl bakır düzeyi ile hematolojik parametrelerin önemli bir değişim göstermediği saptandı. İlk muayenede gözlenen klinik belirtilerin ve lezyonların şiddetinin giderek azaldığı ve yaklaşık 6 haftalık tedavinin sonunda tam bir iyileşmenin şekillendiği ortaya kondu.

Anahtar Sözcükler: Çinko yetersizliği, buzağı, parakeratozis.

A Case Report of Naturally Occurring Zinc Deficiency in a Calf, in Elazığ, Turkey

Abstract: It was reported a case of naturally occurring zinc deficiency in a calf with its clinical, histopathological, haematological and biochemical findings in province of Elazığ, Turkey.

Zinc oxide was administered per orally, in the dose of 100 mg/day for 8 days, and then 40 mg/day for 7 days, and 40 mg/week for 4 weeks. At the end of 8th day of treatment, plasma and hair zinc levels along with plasma alkaline phosphatase level were found to be increased. Though, plasma copper level decreased. Beginning with the treatment, the severity of clinical signs and lesions relieved and completely ceased at the end of treatment.

Key Words: Zinc deficiency, calf, parakeratosis.

Giriş

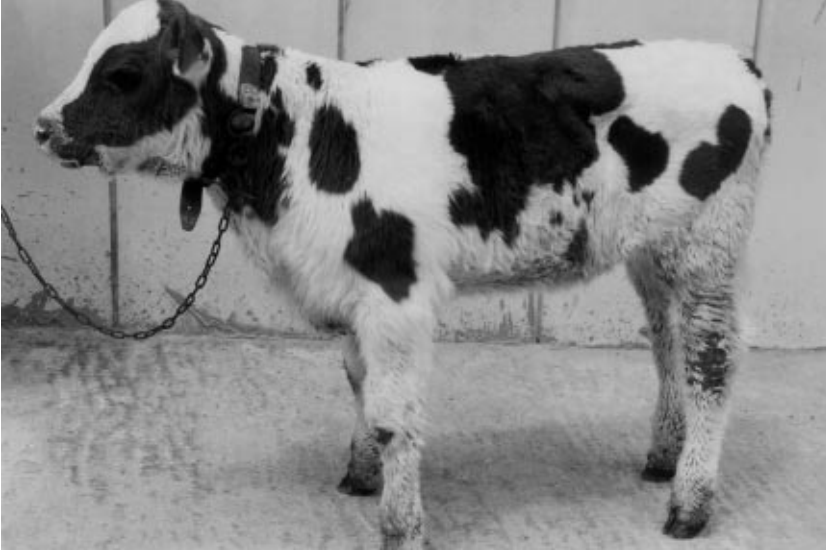Bu gözlemden bir buzağıda saptanan doğal çinko yetersizliğine ilişkin klinik, hematolojik, biyokimyasal ve histopatolojik bulgular sunulmuştur. İncelenemediği kadarıyla kaynak çalışmalarında ülkemizde ruminantlarda doğal çinko yetersizliğine ilişkin bir bildirim rastlanmadığından, şüpheli olguların teşhisine katkı sağlayabileceği kanısıyla bu olgunun yayınlanması uygun görülmüştür.

Olgunun Tanıtımı: İnceleme materyalini, 08.05.1996 tarihinde Elazığ ili, Bahçekapı köyünden Fırat Üniversitesi, Veteriner Fakültesi, İç Hastalıkları Kliniği'ne muayene ve tedavi için getirilen, 1,5 aylık, melez, bir dişi buzağı oluşturdu. Anamnezde, sahibi buzağının sadece sütle beslendiğini, iştahının normal olduğunu ve yaklaşık 15 gün öncesinde deride şekillenmeye başlayan ve giderek yaygınlaşan lezyonlardan yakındığını ifade etti. Rutin klinik muayenenin yanısıra, hematolojik, histopatolojik ve

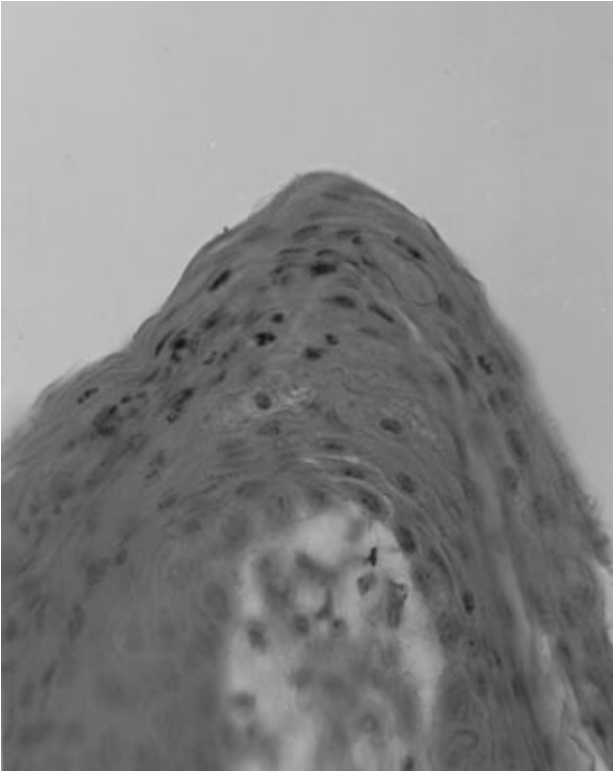
biyokimyasal muayeneler de yapıldı ve bu muayeneler belli zaman aralıklarında tekrarlandı.

Klinik Muayene: Birinci muayenede konjunktiva ve diş etlerinde yaygın hiperemi, aşırı salivasyon ve diş gıcırdatma ile preskapular lenf düğümlerinde şişkinlik dikkati çekti. Göz ve burun çevresinde, çene altında, servikal ve pektoral bölgelerde, ön ve arka bacakların hemen tüm yüzlerinde; deride kalınlaşma, kabartı, kabuklanma, kepeklenme ve çatlamlar ile karakterize parakeratozis benzeri lezyonlar saptandı (Şekil 1). Kulakların arkasında, metakarpus bölgesinde ve metatarsusun dış yüzündeki deri bölgelerinde kalınlaşma ve kızarıklık ile karakterize dermatitise ilgili lezyonlar gözlemlendi.

Parazitolojik Muayene: Dışkı örneği ve deri kazıntısının rutin muayenelerinde herhangi bir parazitolojik etkene rastlanmadı.



Şekil 1. Hastanın tedaviden önceki genel görünümü.



Şekil 2. Deride parakeratozis. (H.E., 132).

Hematolojik ve Biyokimyasal Muayeneler: Litium-heparinli tüplere vena jugularisten usulüne uygun olarak alınan kan örneklerinde hematolojik parametrelerin (total lökosit, eritrosit sayısı, hematokrit değer ve hemoglobin miktarı) yanısıra, bazı biyokimyasal parametreler de

(plazma bakır ve çinko düzeyi ile plazma alkalın fosfataz aktivitesi) saptandı. Kan örnekleri otuz dakika santrifüj edilerek plazmanın ayrılmasından sonra (1), aynı gün plazma çinko ve bakır düzeyleri Atomik Absorbsiyon Spektrofotometresi (Perkin Elmer 370 Model) ile belirlendi (2). Plazma alkalın fosfataz aktivitesi ise Otoanalizer (Technicon RA-XT) yardımıyla ölçüldü. Göğüs kafesinden alınan kıl örneklerinin (3), 1/5'lik nitroperklorik asit karışımında yakılmasından sonra, kıl çinko ve bakır analizleri Atomik Absorbsiyon Spektrofotometresi ile yapıldı (4).

Buzağılarda normal kan plazması çinko düzeyinin 60-120 µg/dl (5-7), normal kıl çinko düzeyinin ise 90-140 ppm (7) olduğu ve bu düzeylerin altındaki değerlerin çinko yetersizliğine işaret ettiği bildirilmiştir (7, 8). Tablo 1'in incelenmesiyle de görüleceği üzere buzağının ilk muayenesinde plazma (7.6 µg/dl) ve kıl çinko (77.50 ppm) düzeylerinin fizyolojik değerlere göre önemli derecede düştüğü saptandı.

Histopatolojik muayene: Colli ventralis bölgesinden, 4x3x1.5 cm boyutlarında usulüne uygun olarak deri biyopsi örneği ekstirpe edildi. Tamponlu %10'luk formaldehit içerisinde tespit edildikten sonra, rutin metotlarla hazırlanan doku kesitleri, hematoxylin-eosin (H.E) yöntemiyle boyandı. Histopatolojik olarak stratum korneumda, keratinositlerde nukleusların mevcudiyeti, keratinin bazı bölgelerde aşırı derecede artışı ve dalgalı görünümü ile, anılan bölgelerde stratum granulozum tabakasının yer yer incelenmesi veya tamamen kaybolması ile karakterize tipik parakeratozise ilişkin bulgular saptandı (Şekil 2). Ayrıca epidermin üzerinde yangısel nekrotik hücre artıkları ve yer yer eritrositlerden oluşan

Parametreler	I.Muayene	II.Muayene	III.Muayene	IV.Muayene
T(°C)	40.2	39.1	39.1	39.2
P(/dak.)	142	120	116	110
R(/dak.)	48	28	31	30
Eritrosit (/mm ³)	6.800.000	7.070.000	-	-
Total Lökosit (/mm ³)	6.400	6.800	-	-
Hemglobin (% gr)	10.1	9.6	-	-
Hematokrit (%)	40	41	-	-
Plazma Çinko Düzeyi (µg/dl)	7.6	168.8	-	-
Plazma Bakır Düzeyi (µg/dl)	208	148.6	-	-
Plazma Alkalın Fosfataz Düzeyi (IU/L)	20	330	-	-
Kıl Çinko Düzeyi (ppm)	77.50	90.05	-	-
Kıl Bakır Düzeyi (ppm)	7.21	7.32	-	-

Tablo 1. Olgu'da saptan klinik, hematolojik ve biyokimyasal muayene bulguları.



Şekil 3. Hastanın tedaviden sonraki genel görünümü.

hücrel bir kabuk formasyonuna rastlandı. Dermis'te ise papillardan bazılarında konjesyon mevcuttu.

Sağaltım: Klinik, biyokimyasal ve histopatolojik bulgular olgunun çinko yetersizliği olduğu konusunda tam bir uyum gösterdiğinin anlaşılmasından sonra tedaviye başlandı. Önce 8 gün süreyle 100 mg/gün, daha sonra 7 gün süreyle 40 mg/gün ve son olarak da 4 hafta süreyle 40 mg/hafta dozlarında çinko oksit peros yolla verildi.

Tedavi sonrası 8. günde tekrarlanan muayenede (II. muayene) konjunktivaların hafif hiperemik ve preskapular lenf düğümlerinin hafif şişkin olduğu belirlenmiş olmakla birlikte, diş gıcirtısı, salivasyon ve diş etlerindeki hipereminin kaybolduğu, kulakların arkası, metakarpus bölgesi ve metatarsusun dış yüzündeki dermatitis tablosunun tamamen iyileştiği saptandı. Vücudun büyük

bir kısmında I. muayenede gözlenen deri lezyonlarının büyük bir oranda düzeldiği, kılların döküldüğü, kızarıklık deri dokusunun açığa çıktığı, özellikle ön ve arka bacaklarda, kulakların arkasında, çene altında ve gözlerin etrafında yeni kılların çıkmaya başladığı gözlemlendi. Tablo 1'in incelenmesiyle de görüleceği üzere, plazma çinko düzeyi (168.8 µg/dl), kıl çinko düzeyi (90.05 ppm) ve alkalın fosfataz aktivitesinin (330 IU/L) yükseldiği, buna karşın ilk muayenede 208 µg/dl olarak saptanan plazma bakır düzeyinin önemli derecede azaldığı (148.6 µg/dl), ortaya kondu. Plazma bakır düzeyindeki bu azalma çinko ile bakır arasındaki karşılıklı antagonizma (9) ile açıklanabilir. Bunun aksine, plazma çinko düzeyi ile alkalın fosfotaz aktivitesi arasında pozitif bir korelasyonun varlığı da açık olarak görülmektedir.

Tedavinin başlangıcından sonraki 15. günde

tekrarlanan üçüncü muayenede ise, burun ve gözlerin etrafındaki lezyonların tamamen iyileştiği ve ikinci muayenede gözlenen deri kızarıklıklarının da hemen tamamen kaybolduğu, yeni kılların çıkmaya devam ettiği saptandı. Preskapular lenf düğümleri hafif şişkin olmakla birlikte, konjunktivalar normal görünümdeydi. Tedavi sonunda yapılan dördüncü muayenede ise hastanın tamamen iyileştiği görüldü (Şekil 3).

Gerek çinko yetersizliğine 4-6 haftalık buzağuların daha duyarlı olduğu (3, 5, 10) konusundaki bildirimler,

gerekse gözlenen klinik semptomlar ile ortaya konan lezyonlar literatür (6, 7, 11, 12, 13) bildirimleriyle paralellik göstermiştir.

Sonuç olarak; buzağılarda özellikle sebebi belirlenemeyen deri lezyonlarıyla karşılaşıldığında, çinko yetersizliği yönünden de ayrıntılı bir muayenenin yapılmasının gerekli olduğu ve bu olguda sunulan klinik, histopatolojik, biyokimyasal ve hematolojik bulguların kesin tanıda yararlı olacağı inancındayız.

Kaynaklar

1. Mayland, H.F., Rosenau, R.C. and Florence, A.R.: Grazing Cow and Calf Responses to Zinc Supplementation. J. Anim. Sci., 51, (4): 966-974, 1980.
2. Walter de G.: Trace Element-Analytical Chemistry in Medicine and Biology. Vol 2, Berlin, New York, 1983.
3. Miler, W.J., Martin Y.G., Blackmon, D.M. and Fowler, P.R.: Effect of High Protein Diets with Normal and Low Energy Intake on Wound Healing, Hair Growth, Hair and Serum Zinc and Serum Alkaline Phosphatase in Dairy Heifers. J. Nutr., 98: 411-419, 1969.
4. Kuşç, Ş.: The Determination of Certain Trace Elements in Human Serum, Urine and Hair. The Journal of Fırat University, 2, (1):1-9, 1987.
5. Baxter, J.T.: Deficiencies of Mineral Nutrients. Current Veterinary Therapy 2, Food Animal Practice. W.B. Saunders Company, Philadelphia, 285, 1986.
6. Mills, C.F., Dalgarno, A.C., Williams, R.B. and Quaterman, J.: Zinc Deficiency and the Zinc Requirements of Calves and Lambs. Br. J. Nutr., 21: 751-768, 1967.
7. Rosenberger, G., Dirksen, G., Gründer, H.D. und Stober, M.: Krankheiten des Rindes. Verlag Paul Parey, Berlin und Hamburg, 1970.
8. Aytuğ, C.N.: İzmineral ve Vitamin Noksanlıkları. Sığır Hastalıkları. 2. Baskı, TÜMVET Hayvancılık ve Veteriner Hizmetleri Tic. Ltd. Şti. Yayın No: 3, Teknolojik Matbaacılık ve Ambalaj Sanayi, İstanbul, 445-446, 1991.
9. Van Campen, D.R.: Copper Interference with the Intestinal Absorption of Zinc-65 by Rats. J. Nutr., 97: 104-108, 1969.
10. Blood, D.C. and Radostits, O.M.: Veterinary Medicine, A Textbook of the Diseases of Cattle, Sheep, Pigs, Goats and Horses. Seventy Edition, Bailliere Tindall, London, 1989.
11. Lamand, M.: Carences en Oligo-Elements Chez Les Ruminants. Les Cah. de Med .Vet. II.: 3-4, 1970.
12. Miller, J.K. and Miller, W.J.: Experimental Zinc Deficiency and Recovery of Calves. J. Nutr., 76: 467-474, 1962.
13. Blackmon, D.M., Miller, W.J. and Morton, J.D.: Zinc Deficiency in Ruminants. Occurrence, Effects, Diagnosis, Treatments. Vet. Med., 62: 265-270, 1967.