

1-1-1999

Cutaneous Basophil Hypersensitivity Reaction in Immunomodulated Broiler Chicks

UÇKUN SAİT UÇAN

YAHYA KUYUCUOĞLU

E. ÖZLEM KUYUCUOĞLU

Follow this and additional works at: <https://journals.tubitak.gov.tr/veterinary>



Part of the [Animal Sciences Commons](#), and the [Veterinary Medicine Commons](#)

Recommended Citation

UÇAN, UÇKUN SAİT; KUYUCUOĞLU, YAHYA; and KUYUCUOĞLU, E. ÖZLEM (1999) "Cutaneous Basophil Hypersensitivity Reaction in Immunomodulated Broiler Chicks," *Turkish Journal of Veterinary & Animal Sciences*: Vol. 23: No. 6, Article 11. Available at: <https://journals.tubitak.gov.tr/veterinary/vol23/iss6/11>

This Article is brought to you for free and open access by TÜBİTAK Academic Journals. It has been accepted for inclusion in Turkish Journal of Veterinary & Animal Sciences by an authorized editor of TÜBİTAK Academic Journals. For more information, please contact academic.publications@tubitak.gov.tr.

İmmün Sistemi Baskılanmış ve Uyarılmış Broiler Cıvcivlerde Kutanöz Bazofil Aşırı Duyarlılık Reaksiyonu

Uçkun Sait UÇAN

Selçuk Üniversitesi, Veteriner Fakültesi, Mikrobiyoloji İmmünoloji ve Kanatlı Hayvan Hastalıkları Anabilim Dalı, Konya-TÜRKİYE

Yahya KUYUCUOĞLU

Afyon Kocatepe Üniversitesi, Veteriner Fakültesi, Mikrobiyoloji Anabilim Dalı, Afyon-TÜRKİYE

E. Özlem KUYUCUOĞLU

Selçuk Üniversitesi, Veteriner Fakültesi, Patoloji Anabilim Dalı, Konya-TÜRKİYE

Geliş Tarihi: 02.11.1998

Özet: Bu çalışmada farklı yaşlardaki broilerlerde interdigital deri uygulaması ile kutanöz basofil aşırı duyarlılık (KBAD) reaksiyonu değerlendirildi. Araştırmada, toplam 45 adet Shaver hibrid broiler kullanıldı. Kutanöz basofil aşırı duyarlılık reaksiyonu, fitohemaglütinin-P'nin deri içi tek bir doz enjeksiyonu (200 µg) ile 10 ve 30 günlük broilerlerde ölçüldü ve immünomodülasyonun KBAD deri reaksiyonuna olan etkisi incelendi. Bu amaçla, immünbaskılama için deksametazon, 4 mg/kg canlı ağırlık dozunda ve 3 gün süre ile kas içi; immünuyarım için ise, levamisol 3 gün süre ile 3 mg/kg canlı ağırlık dozunda ve içme suyu ile uygulandı. Fitohemaglütinin-P enjeksiyonundan 12, 24 ve 48 saat sonra deri kalınlığındaki artış tespit edildi ve bu farkın 24. saatten sonra yapılan ölçümde en fazla ve önemli olduğu tespit edildi ($P<0.05$). Çalışmada bu testin, 10 günlük broiler cıvcivlerde bile hücrel immünitenin ölçümünde kullanılabilmesi sonucuna varıldı.

Anahtar Sözcükler: Kutanöz basofil aşırıduyarlılığı, immünbaskılama, immünuyarım, broiler.

Cutaneous Basophil Hypersensitivity Reaction in Immunomodulated Broiler Chicks

Abstract: A skin test to assess cutaneous basophil hypersensitivity (CBH) was evaluated in the interdigital skin of chickens grouped according to age. A total of 45 broiler Shaver hybrid chicks were used. Cutaneous basophil hypersensitivity was determined in the interdigital skin of 10- and 30- day-old chicks by a single intradermal injection of phytohemagglutinin-P (200 µg). In order to induce immunosuppression, dexamethason dosed 3mg/kg body weight was injected IM for 3 days; to stimulate the immune system of the animals, levamisole was applied at 3 mg/kg body weight in the drinking water for 3 days. The effect of immunomodulation on the progress of the skin reaction for CBH was evaluated 12, 24 and 24 hours after injection. The skin reaction, as indicated by a significant ($P<0.05$) increase in the mean interdigital skin thickness, was detectable the day after injection in both groups. In conclusion, the test can be recommended to assess in vivo cell-mediated immunity even in 10-day-old broiler chicks.

Key Words: Cutaneous basophil hypersensitivity, immunosuppression, immunostimulation, broiler.

Giriş

Tavuklarda hücrel bağışıklık, *in vivo* olarak gecikmiş tip aşırı duyarlılık reaksiyonu ve kutanöz bazofil aşırı duyarlılık (KBAD) reaksiyonu ile ölçülebilmektedir (1, 2, 3, 4, 5, 6). KBAD reaksiyonu, PPD gibi klasik tip aşırı duyarlılık reaksiyonundan, immün sistemin allerjenle ilk kez karşılaşması sonucunda deri reaksiyonunun şekillenmesi özelliği ile ayırt edilir ve hücrel immünitenin durumu hakkında fikir verir (5). Klasik tip aşırı duyarlılık reaksiyonundan farklı olarak, KBAD reaksiyonu daha hafif bir eritemin şekillenmesi ve çok sayıda basofilin enjeksiyon bölgesinde infiltrasyonu ile karakterize olup; reaksiyonunun insan (7) dahil pek çok türde (3, 4, 8) mitojenlere karşı (4, 5) oluşabileceği

bildirilmiştir. Mitojen fitohemaglütinin-P (PHA-P), tıpkı diğer mitojenler gibi bitki orijinli olup (*Phaseolus vulgaris*'ten elde edilir), yalnızca T lenfosit popülasyonlarında mitozu başlatarak poliklonal proliferatif etki gösterir (8). Tavuklarda testlerin gerçekleştirilmesinde ibik (1), kanat zarı (4) ve interdigital deri (1, 2, 4) enjeksiyon bölgeleri olarak bildirilmiş ancak farklı bölgelerde ölçülecek hücrel immün cevabın (KBAD) farklı olabileceği belirtilmiştir (4).

Bu çalışmanın amacı, henüz ibiği tam gelişmemiş 10 günlük broiler cıvcivlerin interdigital bölgesinde, KBAD reaksiyonunu uygulamak ve hücrel immünitenin ölçümü ve immün sistemin baskılandığı ya da uyarıldığı durumlarda testi değerlendirmektir.

Materyal ve Metot

Araştırma, Selçuk Üniversitesi Veteriner Fakültesi Deneme ve Uygulama Çiftliği Kanatlı Üniteleri'nde gerçekleştirilmiştir. Çalışmada ticari bir damızlık firmasından 1 günlük yaşta alınan Shaver hibrid 45 adet broiler cıvciv kullanılmıştır. Cıvcivler, her biri 15'er adet cıvcivden oluşan 3 gruba (K: kontrol–immünomodülasyon uygulanmayan, D: deksametazon/immün baskılama ve L: levamizol/immünuyarım grupları) ayrılmışlar ve ayaklarından numaralandırılmışlardır. Dekzametazon (Deksavet % 0.4 Enj. Sol., Interbas), PHA–P (L8754, Sigma) uygulaması öncesinde 3 gün süreyle 4 mg/kg canlı ağırlık olacak şekilde kas içi; levamizol (Levamin–10, Vilsan) ise aynı süre ile ancak 3 kg/kg canlı ağırlık olacak şekilde ve içme suyu ile verilmiştir. Yerde besleme yapılmış; yem ve su ad libitum olarak verilmiştir. İnterdigital deri testi (10 cıvciv) ve 30 (piliç) günlük yaşta iken iki kez yapılmıştır. Her bir uygulama; sağ ayağın 3. ve 4. parmaklar arasında steril izotonik fosfatlı tuz solusyonu (PBS) içerisinde sulandırılmış 200 µg/hayvan (0.05 ml) dozunda PHA–P ve sol ayağın aynı bölgesine 0.05 ml miktarında PBS birer defa ve deri içi verilerek gerçekleştirilmiştir. Sağ ayaktaki interdigital deri kalınlığı enjeksiyondan önce ve 12, 24 ve 48 saat sonra olmak üzere 4 kez, sol ayaktaki deri kalınlığı ise PBS uygulamasından 24 saat sonra bir kez olmak üzere, dijital kumpas (Edmt Electronic Digital Caliper) yardımı ile ölçülmüştür. Reaksiyonun değerlendirilmesi Corrier ve DeLoach (1)'in bildirdiği şekilde yapılmıştır. Buna göre deri kalınlıkları ile ilgili veriler; enjeksiyondan 12, 24 ve 48 saat sonraki deri kalınlığı (sağ ayak)–enjeksiyondan önceki deri kalınlığı (sağ ayak) veya enjeksiyondan sonra ölçülen en yüksek deri kalınlığı (sağ ayak)–PBS enjeksiyonundan 24 saat sonraki deri kalınlığı (sol ayak) olmak üzere iki şekilde elde edilmiştir.

Histopatolojik muayeneler için, uygulama yapılan interdigital deriden, ölümden hemen sonra alınan doku parçaları % 10'luk formalin içerisinde tespit edilmiş, 5 µm kalınlığında kesilmiş ve hematoksilin/eosin boyama yöntemiyle boyanarak ışık mikroskopunda incelenmiştir.

İstatistik: Gruplar arası farkın öneminin belirlenmesi amacıyla, student's *t* test uygulanmıştır.

Bulgular

Uygulama yapılan tüm gruplarda PHA–P enjeksiyonundan 12, 24 ve 48 saat sonra deri kalınlıkları ölçülmüş ve en fazla kalınlaşma 24. saatte tespit edilmiştir (Tablo 1).

İnterdigital deri kalınlığında mitojen enjeksiyonuna bağlı artış cıvcivlerde 0.1 mm ± 0.07 oranında tespit edilirken bu artışın piliçlerde 0.14 mm ± 0.09 miktarında olduğu gözlenmiştir (Tablo 2). İmmünomodülatör uygulanmayan cıvciv ve piliçlerde, PHA–P enjeksiyonundan sonra, bu bölgenin gerek bu enjeksiyondan önceki kalınlığı ile ve gerekse diğer ayakta ilgili bölgenin PBS enjeksiyonundan sonra tespit edilen kalınlığı ile yapılan karşılaştırmalarda önemli farklılık olduğu bulunmuştur ($P < 0.05$) (Tablo 2). Dekzametazon uygulanan broilerlerde oluşan deri reaksiyonu (cıvcivlerde 1.29 mm ± 0.08; piliçlerde 1.53 mm ± 0.13) bu ajanın uygulanmadığı cıvciv ve piliçlerden (aynı sıra ile 1.28 mm ± 0.1 ve 1.51 mm ± 0.1) önemli ölçüde farklı olmadığı gözlenmiştir. Onuncu günde yapılan uygulamada, gruplar arasında karşılaştırma yapıldığında, deri reaksiyonlarının en fazla levamizol verilen grupta yer aldığı belirlenmiş ve 30. günde yapılan uygulama için de benzer sonuç elde edilmiştir ($P < 0.05$) (Tablo 2).

İnterdigital deride oluşan lezyonlar histopatolojik olarak incelendiğinde; PBS enjekte edilen interdigital

Grup	Yaş (gün)	Enjeksiyondan önceki deri kalınlığı (mm)	12 saat sonraki deri kalınlığı (mm)	24 saat sonraki deri kalınlığı (mm)	48 saat sonraki deri kalınlığı (mm)
D n: 15	10	1.29 ± 0.08	1.29 ± 0.07	1.30 ± 0.08	1.29 ± 0.1
	30	1.50 ± 0.10	1.49 ± 0.09	1.52 ± 0.13	1.5 ± 0.12
K n: 15	10	1.28 ± 0.17	1.35 ± 0.08	1.41 ± 0.09	1.38 ± 0.12
	30	1.51 ± 0.1	1.56 ± 0.09	1.63 ± 0.11	1.57 ± 0.11
L n: 15	10	1.3 ± 0.06	1.36 ± 0.08	1.47 ± 0.13	1.4 ± 0.12
	30	1.5 ± 0.1	1.6 ± 0.1	1.69 ± 0.13	1.69 ± 0.11

Tablo 1. Mitojen enjeksiyonundan 12, 24 ve 48 saat sonra ölçülen deri kalınlıkları.

D: Dekzametazon grubu; L: Levamizol grubu; K: Modüle edilmeyen grup. n: Hayvan sayısı.

Grup	Yaş (gün)	Enjeksiyondan önceki deri kalınlığı (mm)	PBS reaksiyonu (mm)	Enjeksiyondan sonraki deri kalınlığı (mm)	Deri kalınlığındaki artış (mm)
D n: 15	10	1.29 ± 0.08	1.29 ± 0.07	1.30 ± 0.08	0.01 ± 0.05
	30	1.50 ± 0.10	1.53 ± 0.09	1.52 ± 0.13	0.02 ± 0.08
K n: 15	10	1.28 ± 0.17	1.30 ± 0.05	1.41 ± 0.09*•	0.10 ± 0.12
	30	1.51 ± 0.1	1.5 ± 0.1	1.63 ± 0.11*•	0.14 ± 0.09
L n: 15	10	1.3 ± 0.06	1.3 ± 0.07	1.47 ± 0.13*•	0.17 ± 0.12
	30	1.5 ± 0.1	1.51 ± 0.1	1.69 ± 0.13*•	0.18 ± 0.15

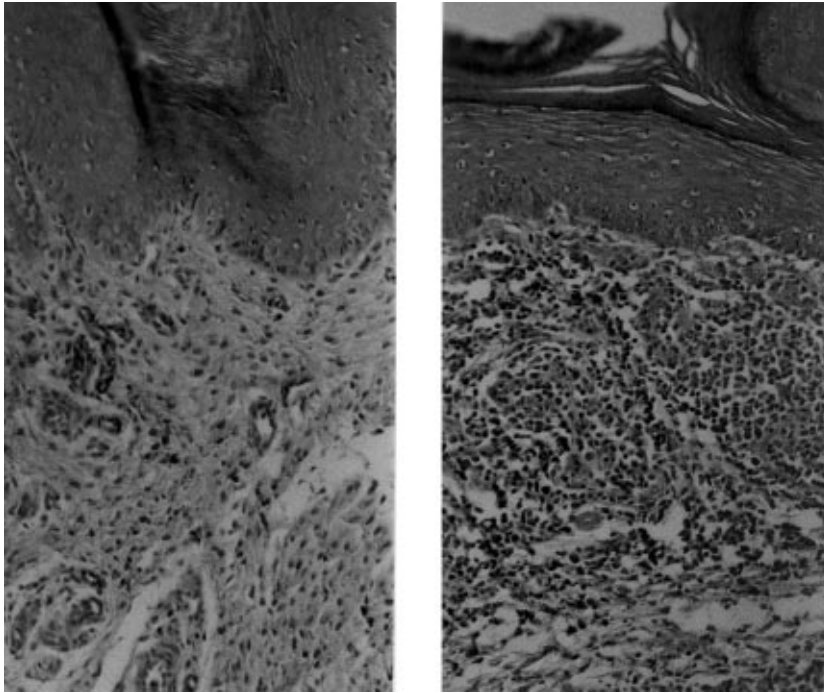
Tablo 2. Interdigital deri reaksiyonu ve immünomodülatörlerin etkisi.

D: Dekzametazon grubu; L: Levamizol grubu; K: Modüle edilmeyen grup. n: Hayvan sayısı. *: Enjeksiyondan önceki deri kalınlığı ile farkı önemlidir ($P < 0.05$). PBS: İzotonik fosfatlı tuzlu su. •: Sağ ayak enjeksiyondan önceki deri kalınlığı ile sol ayak PBS enjeksiyonundan sonraki deri kalınlıkları arasında önemli fark vardır ($P < 0.05$).

deride yangisel bir bulguya rastlanmazken (Resim 1a), mitojen enjekte edilen grupta; epidermiste önemli bir değişiklik gözlenmemiş ancak dermiste yoğun mononükleer hücre infiltrasyonu (Resim 1b), şiddetli hiperemi, ödem ve yer yer kanamalara rastlanmıştır. Ayrıca dermiste, özellikle damarlar çevresinde yoğun diffuz lenfositik hücreler (Resim 2) ile heterofillerden oluşan yangisel hücre infiltrasyonları (Resim 3) tespit edilmiştir.

Tartışma

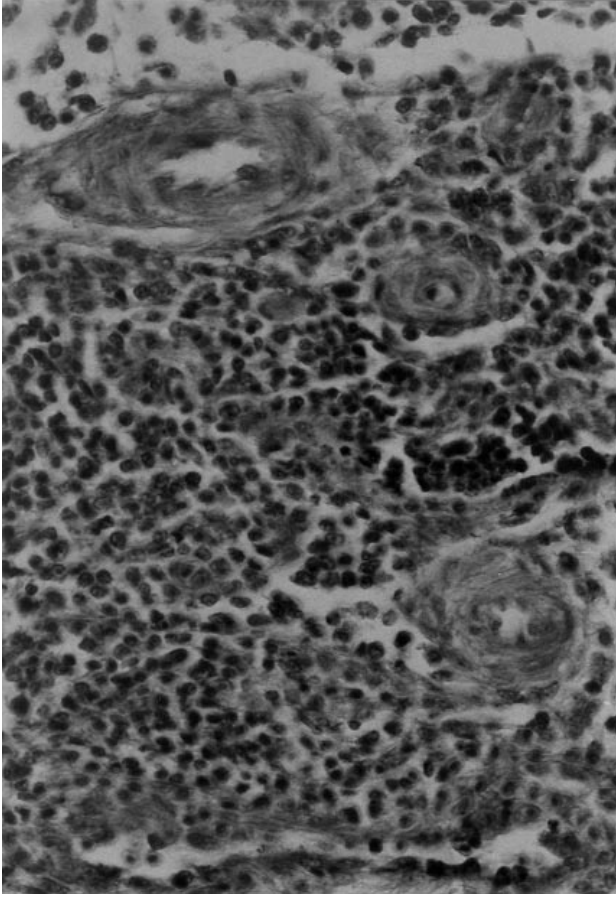
Courrier ve DeLoach (1) dekzametazonun KBAD reaksiyonuna etkisini inceledikleri çalışmalarında PHP-P enjeksiyonundan 12, 24 ve 48 saat sonra deri kalınlıklarını da ölçmüşler ve maksimal yanıtın 12-24 saatler arasında oluştuğunu tespit etmişlerdir. Bu çalışmada Kontrol ve Levamizol gruplarında, mitojen enjeksiyonundan sonra en fazla deri kalınlaşması 24. saatte tespit edilmiştir. Dekzametazonun uygulandığı



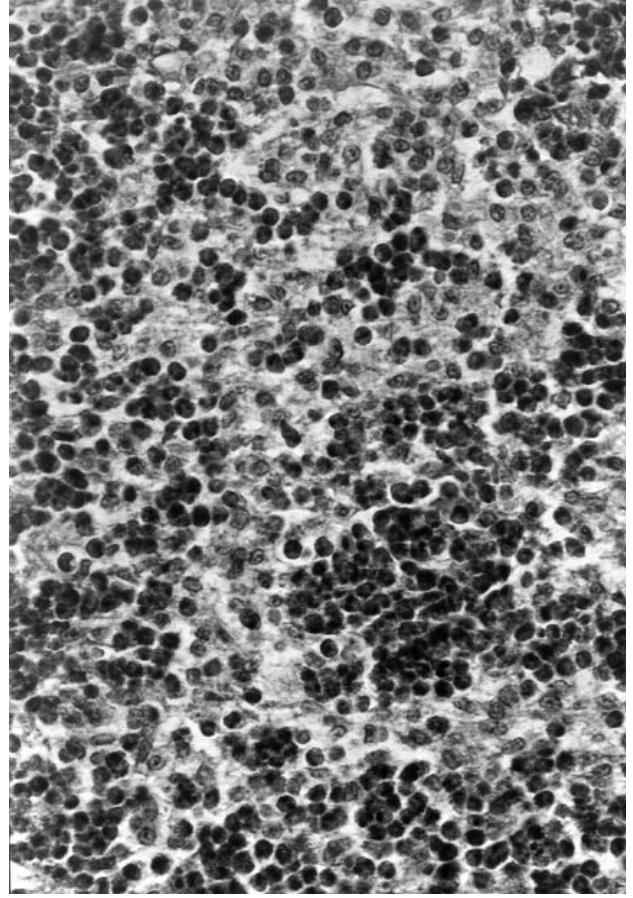
a)

b)

Şekil 1. a: PBS ve PHA-P enjeksiyonundan sonraki deri reaksiyonları: 10 günlük civcivlerde PBS enjeksiyonundan 24 saat sonra dermisdeki görünüm. b: 10 günlük civcivlerde PHA-P enjeksiyonundan 24 saat sonraki dermiste yoğun mononükleer hücre infiltrasyonu. HE x 180.



Şekil 2. PHA-P enjeksiyonundan sonra dermisdeki histopatolojik değişiklikler I: Dermisde damarlar çevresinde yoğun mononükleer hücre infiltrasyonu. HE x 600.10 günlük civciv.



Şekil 3. PHA-P enjeksiyonundan sonra dermisdeki histopatolojik değişiklikler II: Dermisde diffuz heterofil infiltrasyon. HE x 490 . 10 günlük civciv.

grupta ise şiddetli immün baskılamadan dolayı önemli deri reaksiyonuna rastlanmamış (Tablo 2) ve bu bulgunun önceden yapılan çalışmalarla (1, 2, 5) uyum gösterdiği gözlenmiştir.

KBAD reaksiyonu timusa bağımlı olduğu ve tavuklarda hücrel immünitinin ölçümünde kullanılabileceği pek çok çalışma ile bildirilmiştir (1, 5, 6). Bu deri reaksiyonunda bazofillerin degranülasyon yolu ile vazoaaktif aminleri salgıladıkları, bu salınımın da, sonuçta ödematöz karakterde erken yangısel yanıtı yol açtığı bilinmektedir (10). Bu şekilde gelişen bir yanıtta, doğal olarak, T lenfositleri de görev alan esas elemanlardandır (11, 12). Bu araştırmada her ne kadar T lenfosit göçü spesifik olarak gösterilmemiş ise de kısmi akut yangısel bir olay olan KBAD reaksiyonunun bu yönünü doğrulayan histopatolojik bulgular ışığında, reaksiyon bölgesinde gösterilen mononükleer hücrelerin bir kısmının T lenfositleri olabileceği düşünülmektedir.

Genel olarak, on günlük civcivlerde gözlenen KBAD reaksiyonunun 30 günlük piliçlerde gözlenenden daha düşük olması, civcivlerin immün sisteminin daha az aktif ve çevresel etkilerin stres faktörü olarak civcivler üzerinde daha önemli etkiye sahip olmasına bağlanmıştır.

Edelman ve ark. (12) 10 günlük civcivlerde yaptıkları bir çalışmada, ibiğe 250 µg/hayvan dozunda uyguladıkları PHA-P nin ilgili enjeksiyon bölgesinde deri kalınlığını 0.3 mm arttırdığını bildirmişlerdir. Çok daha sonra yapılan bir çalışmada ise PHA-P'nin farklı bölgelere enjeksiyonunun farklı şiddetle yanıtlara neden olduğu gösterilmiştir (4). Bu çalışmada 10 günlük broiler civcivlerde ibiğin henüz tam gelişmemiş olması sebebiyle, interdigital deri enjeksiyon bölgesi olarak seçilmiştir. Bu çalışmada piliçlerde interdigital derideki reaksiyon Edelman ve ark (12) bildirdiğinden daha düşük bulunmuştur. Bunun nedeni, her iki çalışmada kullanılan ırkların farklı olması ancak daha önemlisi bu çalışmada verilen mitojen

miktarının yukarıdaki çalışmadakinden farklı olması ile açıklanabilir.

Tavuklarda ve diğer türlerde glikokortikoidler immün baskılayıcı ajanlar olup bu etkilerini belli başlı; T lenfositleri lize ederek, T lenfosit göçünü engelleyerek ve özellikle interlöykin-2 sentezini inhibe ederek gösterirler (2, 9, 13). Bu çalışmada da deksametazon gruplarında çok zayıf bir reaksiyon gözlenmiş ve bu, deksametazonun T lenfosit aktivitesini düşürmesinden dolayı gösterdiği anti-enflamatuar etkiye bağlanmıştır.

Arda ve ark. (14) yaptıkları bir çalışmada *S. gallinarum* 9R suşu ile levamizolü (0.25 mg/kg canlı ağırlık) karıştırmışlar, boyun derisi altına enjekte etmişler ve levamizolün herhangi bir immün uyarıcı etkisine rastlamamışlardır. Ancak aynı araştırmacılar, güçlü bir immün uyarım sağlanması için levamizolün farklı dozlarda kullanılması gereğine dikkat çekmişlerdir. Confer ve Aldinger (15) 2.5 mg/kg dozunda PHA-P verdikleri tavuklarda fitohemaglütinine karşı immün yanıtın arttığını bulmuşlardır. Levamizol immünomodülasyon amacıyla önerilen dozda (3 mg/kg canlı ağırlık) kullanıldığında

antikor üretimi üzerine etkisiz olurken T hücre yanıtını arttırdığı bildirilmiştir (9). Levamizolün immün uyarıcı etkisinin, T lenfosit aktivitesi artışına doğrudan ya da dolaylı olarak sebep olmasını göstermek amacıyla, çalışmada levamizol 3 mg/kg canlı ağırlık dozunda 10 ve 30 günlük hayvanlara uygulanmış ve civciv ve piliçlerde immünomodülasyon uygulanmayan gruplara göre daha fazla yanıt elde edilmesine neden olduğu gözlenmiştir. Kontrol grubuna nisbeten, Levamizol grubu deri reaksiyonunda gözlenen bu nisbi artış, KBAD reaksiyonunun kısmen yangısel özellik göstermesine bağlanabilirken, bu farkın önemsiz olduğu dikkat çekmiştir.

KBAD reaksiyonunun hem genç ve hem de gelişimini tamamlamış broilerlerde hücresel immünitenin ölçümünde ve özellikle immün sistemi baskılanmış olanlarda, zayıflamış T lenfosit aktivitesinin belirlenmesinde kullanılabilecek basit ve hızlı bir metot olduğu sonucuna varılmıştır. KBAD reaksiyonunun immün mekanizmasının aydınlatılması için moleküler ve hücresel düzeyde yeni araştırmalara ihtiyaç vardır.

Kaynaklar

1. Corrier, D.E., and DeLoach, J.R. Interdigital skin test for evaluation of delayed hypersensitivity and cutaneous basophil hypersensitivity in young chickens. *Am. J. Vet. Res.* 1990; 51: 950-954.
2. Corrier, D.E., Elissalde, M.H., Ziprin, R.L., DeLoach, J.R. Effect of immunosuppression with cyclophosphamide, cyclosporin, or dexamethasone on *Salmonella* colonization of broiler chicks. *Allergy Clin. Immunol.* 1990; 86: 371-379.
3. Brown-Borg, H.M., Edens, F.W., Grant, P.M. Catecholamine- and endotoxin-influenced cutaneous basophil hypersensitivity in chickens. *Avian Dis.* 1991; 35: 40-45.
4. Kean, R.P., Lamont, S.J. Effect of injection site on cutaneous basophil hypersensitivity response to phytohemagglutinin. *Lijec. Vjesn.* 1994; 116: 83-87.
5. Mahapatro, D., Mahapatro, R.C. Cutaneous basophil hypersensitivity. *Am. J. Dermatopathol.* 1984; 6: 483-489.
6. Rusow, O., Cojic-Malicevic, L., Zivkovic, R. A study of the delayed-type-hypersensitivity reaction in the chickens following the administration of cyclophosphamide and cyclosporin-A. 10th European Poultry Conference, 21-26 June, 1998, Jerusalem, Israel.
7. Atkins, P.C., von Allmen, C., Valenzano, M., Olsan, R., Shalit, M., Zweiman, B. Determinants of in vivo histamine release in cutaneous allergic reactions in humans. *Avian Dis.* 1990; 34: 369-373.
8. Janeway, C.A., Travers, P. Jr. *Immunobiology. The immune system in health and disease.* Blackwell Scientific Publications, Oxford, UK, pp. 2.38, 1994.
9. Erganiş, O., Kaya, O. Immünomodülatörler ve Kullanım Alanları. *Etilik Vet. Mikrobiyol. Derg.* 1990; 6: 147-172.
10. McCorkle, F.M., Qlah, I., Glick, B. The morphology of the phytohemagglutinin-induced cell response in the chicken's wattle. *Poult. Sci.* 1980; 59: 616-623.
11. Greaves, M.F., Roitt, I.M. Effect of bursectomy and thymectomy on the responses of chicken peripheral blood lymphocytes to phytohemagglutinin. *Nature.* 1968; 220: 293-295.
12. Edelman, A.S., Sanchez, P.L., Robinson, M.E. Primary and secondary wattle swelling response to phytohemagglutinin as a measure of immunocompetence in chickens. *Avian Dis.* 1985; 30: 105-111.
13. Murray, D.L., Brake, J., Thaxton, J.P. Effects of adrenocorticotropin and dietary ascorbic acid on delayed type hypersensitivity to human gamma globulin in chickens. *Poult. Sci.* 1987; 66: 1859-1869.
14. Arda, M., Akay, Ö., Aydın, N., Işgür, M. Tavuk tifosuna karşı etkin bir aşı hazırlanması üzerinde araştırmalar. *A.Ü. Vet. Fak. Derg.* 1983; 30: 420-429.
15. Confer, A.W., Aldinger, W.K. The in vivo effect of levamisole on PHA stimulation in normal and Marek's disease virus inoculated chickens. *Res. Vet. Sci.* 1981; 30: 243-245.