

1-1-2000

## A Morphological Investigation of the Postnatal Development of the Syrinx in the Quail

GÜNER BAYRAM

NARİN LİMAN

Follow this and additional works at: <https://journals.tubitak.gov.tr/veterinary>



Part of the [Animal Sciences Commons](#), and the [Veterinary Medicine Commons](#)

---

### Recommended Citation

BAYRAM, GÜNER and LİMAN, NARİN (2000) "A Morphological Investigation of the Postnatal Development of the Syrinx in the Quail," *Turkish Journal of Veterinary & Animal Sciences*: Vol. 24: No. 4, Article 9. Available at: <https://journals.tubitak.gov.tr/veterinary/vol24/iss4/9>

This Article is brought to you for free and open access by TÜBİTAK Academic Journals. It has been accepted for inclusion in Turkish Journal of Veterinary & Animal Sciences by an authorized editor of TÜBİTAK Academic Journals. For more information, please contact [academic.publications@tubitak.gov.tr](mailto:academic.publications@tubitak.gov.tr).

## Bıldırcınlarda Sirinks'in Postnatal Gelişimi Üzerine Morfolojik Araştırmalar\*

Güner BAYRAM

Erciyes Üniversitesi, Safiye Çıkrıkçılı Meslek Yüksek Okulu, 38039, Kayseri-TÜRKİYE

Narin LİMAN

Erciyes Üniversitesi, Veteriner Fakültesi, Histoloji ve Embryoloji Anabilim Dalı, 38039, Kayseri-TÜRKİYE

Geliş Tarihi: 20.05.1999

**Özet:** Bıldırcınlarda sirinksin postnatal gelişiminin incelendiği bu çalışmada yumurtadan çıkışın birinci gününden altmışıncı gününe kadar olan dönem ile, erişkin dönemdeki 100 adet erkek ve dişi bıldırcın kullanıldı. Bıldırcınlarda sirinksin trakeya-bronşiyal tipte olduğu ve timpanumu şekillendiren iki trakeyal siringeal kırırdağın her iki ucunun pessulusla kaynaştığı belirlendi. Timpanumun transversal çapı hafifçe genişlemiştir. Hava yolunu vertikal olarak ayıran pessulus, dorsoventral olarak ayıran pessulus, dorsoventral olarak yerleşmiş kama biçimindeki bir kırırdağdır. Pessulusta erkeklerde yumurtadan çıkışın 35. dişilerde is 42. gününden itibaren kırırdağ matriksinde belirgin ve düzensiz bir bazofilinin şekillendiği görüldü. Kondrositlerde farklı derecelerde dejenerasyon başlamıştır. Kemik iliği odaklarının bulunduğu ancak, erişkinler hariç diğer dönemlerde kemik dokunun şekillenmediği belirlendi. Sirinksin distal bölümünü şekillendiren bronşiyal siringeal kırırdağlar C biçimindeydi. İlk bronşiyal kırırdağın her iki ucu pessulusla bağlanmıştı. Eksternal (lateral) timpanik membranın sirinksin yan yüzeylerini örttüğü, internal (medial) timpanik membranın ise pessulustan başladığı ve birinci bronşiyal kırırdağın medial duvarında uzandığı saptandı. Lateral ve medial timpanik membranların bölgesel farklılıklar gösteren çok katlı kübik epitelle örtülü olduğu belirlendi. Medial membranı örten epitel, lateral membraninkinden daha çok hücre sırasından oluşmuştur. Medial membranın total kalınlığı lateral membraninkinden daha fazla idi.

**Anahtar Sözcükler:** Bıldırcın, sirinks, medial timpanik membran, lateral timpanik membran, pessulus.

### A Morphological Investigation of the Postnatal Development of the Syrinx in the Quail

**Abstract:** The morphological and structural development of the syrinx was studied with a light microscope in 100 female and male Japanese quails from 1 to 60 days old and adults. The quails had a tracheobronchial syrinx since it was based on both tracheal and bronchial elements. Two tracheal syringeal cartilages were attached at both ends to the pessulus in the tympanum. In this species the tympanum had a slightly increased diameter. The pessulus was a wedge-shaped cartilage, its blade lying dorsoventrally so that it divided the airway vertically.

The pessulus examined histologically at 35 and 42 days post-hatching showed marked and uneven basophilia of the matrix in males and females, respectively. The chondrocytes showed varying degrees of degeneration. The marrow foci were encountered but no bone tissue was recognized. In the adults bone was present while at 60 days post-hatching it was absent. The basis of the divided part of the syrinx which was C-shaped was formed by bronchial syringeal cartilages. The first bronchial syringeal cartilage was attached at both ends to the pessulus. The external or lateral tympaniform membranes were present on each side of the syrinx. The internal or medial tympaniform membranes were present on the medial wall of the bronchus on either side of and behind the pessulus. The lateral and medial tympaniform membranes were covered by stratified cuboidal epithelium post-hatching which showed different regional features. The epithelium of the medial membranes had more layers of cells than that covering the lateral membranes. The total thickness of the medial membranes was more than that of the lateral membranes.

**Key Words:** Quail, Syrinx Membrana tympaniformis lateralis, Membrana tympaniformis medialis, Pessulus.

### Giriş

Kanatlılarda solunum sistemi memelilerdekenden belirgin bazı farklılıklar taşır. Bunlar trakeyal halkaların tam halka şeklinde olması, sirinks ve hava keselerinin bulunması, akciğerlerin lobuz olması, vokal kordların bulunmaması şeklinde sıralanabilir (1-10). Çoğu kuş türünde çiftleşme davranışlarında, türlerin

ayırtedilmesinde (11), dişi bıldırcınlarda yumurtlamanın başlamasında ve cinsiyetin belirlenmesinde etkin bir rol oynayan ötme (ses çıkarma, vokalizasyon), sirinks tarafından gerçekleştirilir (12, 13). Sirinks (larynx caudalis) trakeyanın bifurkasyon yerinde göğüs boşluğu içerisinde uzanır (2-10,12,14-17). Kanatlı türlerinden son derece farklı bir yapıya sahip olan (2,3,6,11,12,16-

\* Bu araştırma, EÜ Araştırma Fonu tarafından 97-51-3 nolu proje olarak desteklenmiştir.

21) sirinksin trakeya-bronşiyal, trakeyal ve bronşiyal tiplere ayrılması sirinksli oluşturan kıkırdakların trakeya veya bronşlardan köken alması esasına dayandırılarak yapılmaktadır (17, 19). Tüm ötücü kuşlar genelde trakeya-bronşiyal tip sirinkse sahiptirler (17).

Sirinksin median bölümü trakeyanın devamı niteliğinde olup timpanum adını alır. Timpanum iki ya da daha fazla trakeyal siringeal kıkırdakların kaynaşması yada yan yana gelmesiyle şekillenir, genellikle trakeya-bronşiyal tip ve bazen de trakeyal tip sirinkste bulunur. Sirinks iskeletinin büyük bir bölümünü oluşturan ve hava yolunu vertikal olarak ayıran, dorso-ventral pozisyonda yerleşmiş kama biçimindeki kıkırdak, pessulus olarak adlandırılır (3, 4, 6, 7, 8, 16, 17). Pessulus tarla kuşunda bulunmaz (3, 6), güvercinlerde bağdokusu tarafından oluşturulur (3,6,12), bazı türlerde ise kemikleşmiş olabilir (12, 22). Sirinksin son bölümünü bronşiyal siringeal kıkırdaklar şekillendirir. Bu kıkırdaklar genellikle çift olup "C" biçimindedir. Ötücü kuşlar ve tavuklarda üç bronşiyal siringeal kıkırdak halka bulunur (4, 6, 12, 16, 17, 22).

Sirinkste ses oluşumu ile ilgili iki çift ince membran vardır. Bunlar, membrana timpaniformis lateralis ve membrana timpaniformis medialis'tir. Medial timpaniform membran primer titreşim membranıdır. Lateral timpaniform membran ise son trakeyal siringeal kıkırdak halka yada timpanum ile ilk bronşiyal siringeal kıkırdak arasında bulunur (1-8, 12, 16, 17, 18, 20, 23, 24).

Çeşitli kanatlı türlerinde yapılan çalışmalarda sirinksin farklı morfolojik özelliklere sahip ve gonadlardan sonra seksüel farklılaşmaya uğrayan ilk organ olduğu (23) ve seksüel dimorfizm gösterdiği (1) saptanmıştır. Yapılan literatür taramalarında bıldırcınlarda gerek sirinksin anatomik ve histolojik yapısı ve gerekse postnatal gelişimi konusunda herhangi bir araştırmaya rastlanmamıştır. Bu çalışmada bıldırcınlarda yumurtadan çıkıştan itibaren ergin oluncaya kadarki dönemde dişi ve erkek bıldırcınların sirinks kıkırdakları ile lateral ve medial membranlarının yapıları ve gelişim farklılıkları morfolojik olarak değerlendirilmiştir.

## Materyal ve Metot

Araştırmada yumurtadan çıkıştan itibaren birer hafta aralıklarla ergin oluncaya kadar her yaş grubu için beşer adet erkek ve beşer adet dişi olmak üzere yüz adet bıldırcın kullanıldı. Eter anestezi altında bıldırcınların sirinksleri çıkarılarak formol-alkol solüsyonunda tespit edildi. Dereceli alkoller, metil benzoat ve benzollerden geçirilip paraplastta bloklanan sirinks örneklerinden 5-6

mikron kalınlığında seri kesitler alındı. Crossmon'un Triple boyaması (25) ile boyanan kesitler ışık mikroskopunda değerlendirildi.

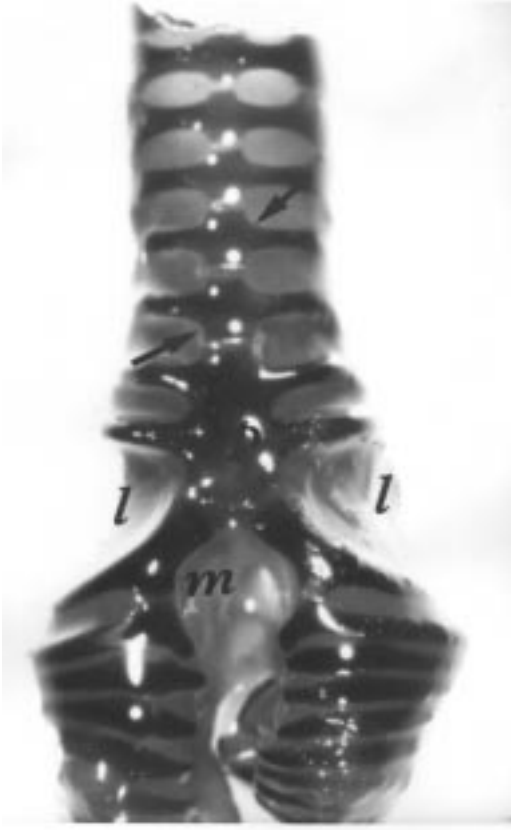
Anatomik incelemeler için diseke edilen sirinksler ise, % 10'luk nötr formolde tespit edildi. Kıkırdakları belirgin hale getirmek için % 70'lik alkolde bekletilen sirinksler, % 0,1'lik, methylene blue solüsyonunda 15 dakika boyandı (11, 16). Daha sonra birer saat sürelerle % 70 ve % 50'lik alkollerde bırakıldı ve stereomikroskopta incelendi.

## Bulgular

Yumurtadan çıkışın birinci gününden itibaren ergin oluncaya kadar olan dönemde incelenen bıldırcın sirinkslerinin, trakeyanın kaudal bölümü ve primer bronşların başlangıcının modifikasyonu sonucu şekillendiği ve trakeya-bronşiyal tip olduğu belirlendi. Trakeyanın kaudal bölümündeki son 6 adet trakeyal halkanın dorsal yüzeylerinin ventral yüzeylerinden daha geniş ve düz olduğu, her iki cinsten de 15. günden itibaren sondan 3., 4., 5. ve 6. trakeyal halkaların ventromedial bölümlerinde kıkırdakların birbirlerine bakan yüzeylerinde kranial ve kaudal birer çıkıntının şekillendiği görüldü. Bu çıkıntıların yaşın ilerlemesi ile genişlediği ve 35. Günde birbirine bakan yüzeylerinin eklem oluştururcasına düzleştiği saptandı (Şekil 1). Bazı dişi ve erkek bıldırcınlarda yumurtadan çıkışın 42. gününde, sondan 3. veya 4. trakeyal kıkırdak halkanın çift olabildiği görüldü (Şekil 2).

Sirinksin median bölümünü şekillendiren timpanumu, 2 adet siringeal kıkırdak oluşturmuştur. Timpanumun dorso-ventral çapı kaudale doğru azalmakta, transversal çapı ise artmaktaydı (Şekil 3). Dorsal, ventral ve transversal olmak üzere üç bölümden oluşan pessulusun, kranialde 2 adet trakeyal-siringeal kıkırdak ile kaudalde ise her iki bronşun ilk kıkırdak halkası ile dorsal ve ventral olarak kaynaştığı belirlendi. Pessulusun erkeklerde 35., dişilerde ise 42. günden itibaren methylene blue ile boyanmadığı gözlemlendi ve böylece kemikleşmenin başladığı makroskopik olarak tespit edildi (Şekil 4 ve 5).

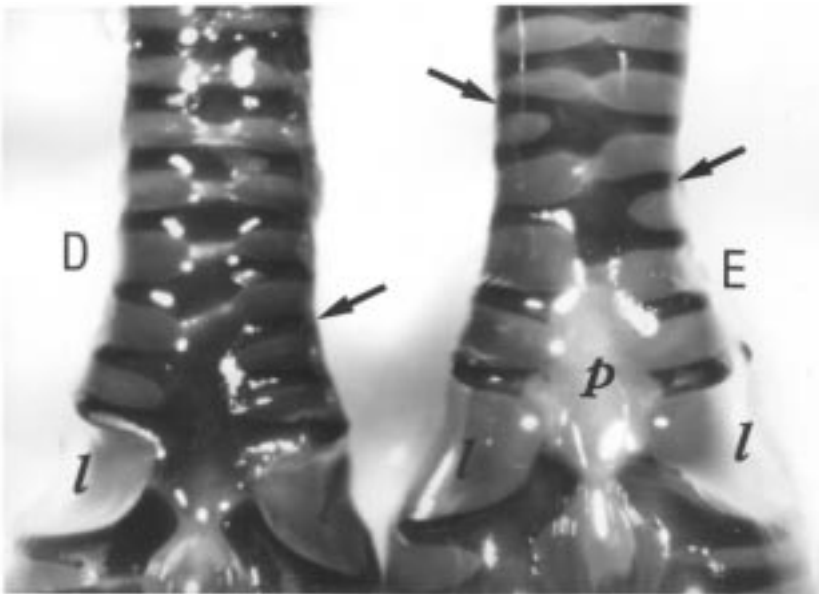
Seri kesitler incelendiğinde trakeyanın kaudal bölümünde ve timpanum bölgesinde yalancı çok katlı prizmatik epitelle örtülü olan mukozada, trakeya mukozasında gözlenmiş olan alveoler müköz bezlerin bulunmadığı dikkati çekti. Timpanumu örten epitelin ventral pessulusun hemen altından itibaren lümeneye doğru çıkıntı yapmaya başladığı ve alveoler müköz bezlerin sadece bu çıkıntıyı örten epitelin altında bulunduğu gözlemlendi (Şekil 6). Dorsal pessulusun görülmeye



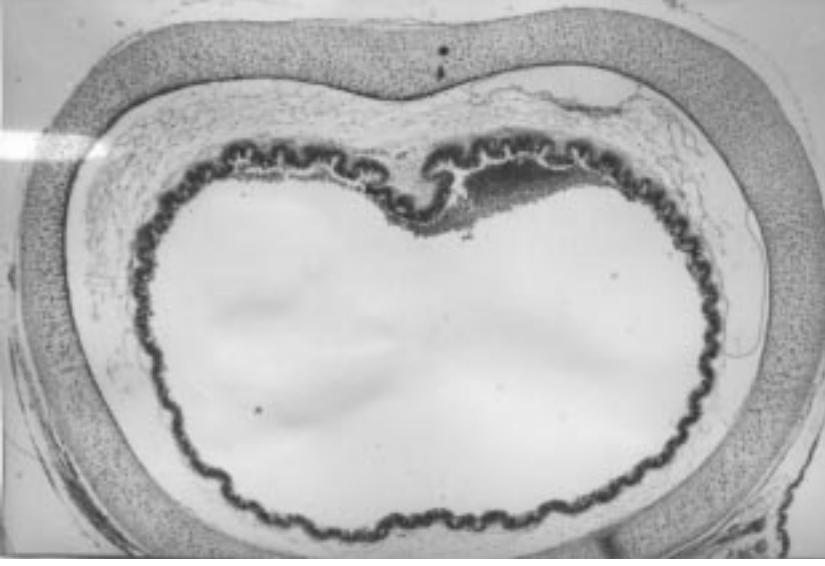
Şekil 1. Yumurtadan çıkışın 35. günündeki dişi bildircinlarda trakeyal kıkırdakların ventro-mediyal yüzeylerindeki kranial ve kaudal çıkıntılar (oklar). P:pessulus, l:lateral membran, m: mediyal membran. X 3.5.

başlaması ile bu bölümü örten mukozanın da ventraldekine benzer şekilde lumene doğru çıkıntı yaptığı ve sonradan bu çıkıntıların kaynaşması ile timpanumun iki bölüme ayrıldığı saptandı (Şekil 7). Kesitlerin devamında dorsal ve ventral pessulusların kaynaşarak transversal pessulusu oluşturduğu görüldü. Hiyalin kıkırdaktan oluşan pessulusda, erkeklerde yumurtadan çıkışın 35. dişilerde ise 42. gününden itibaren matrikste belirgin ve düzensiz bir bazofilinin şekillendiği, kondrositlerde farklı derecelerde dejenerasyonun oluşmaya başladığı ve kemikliği odaklarının bulunduğu belirlendi. Bu bulguların yaşla artarak önce ventral, sonra dorsal ve transversal pessulusta şekillendiği tespit edildi. Yumurtadan çıkışın 60. gününe kadar olan dönemde kemikliği dokusunun giderek yaygınlaştığı, kondrositlerin pessulusun perikondriyumu altında transversal sütunlar halinde dizildiği, ancak kemik dokusunun bulunmadığı görüldü (Şekil 8). Trakeyal ve bronşiyal siringeal kıkırdaklarda belirtilen bulgulara rastlanmadı.

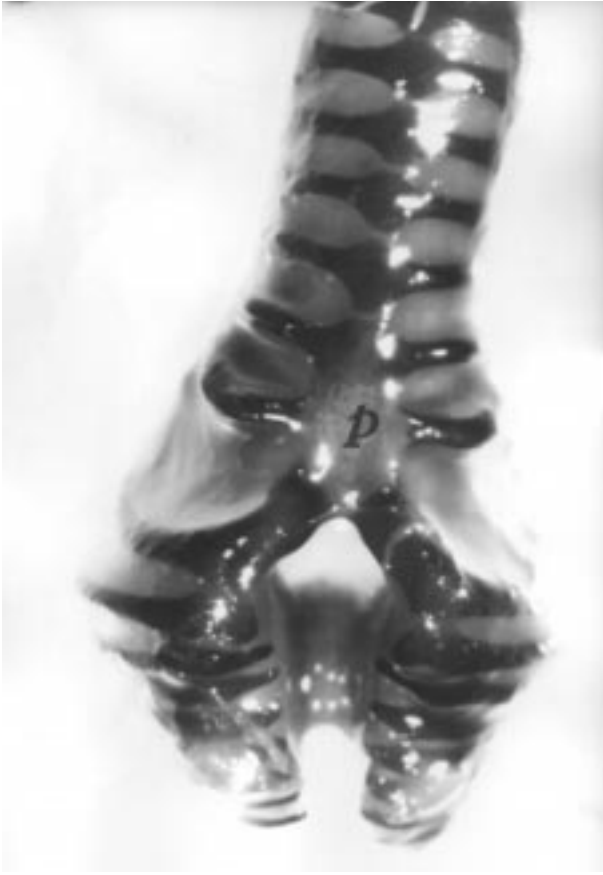Sirinksin duvarını oluşturan membranlardan lateral timpanik membranın, son trakeyal siringeal kıkırdaktan itibaren başladığı ve birinci bronşiyal siringeal kıkırdakın bitim noktasına kadar devam ettiği ve epitelin sirinksin bölümlerine göre farklılık gösterdiği belirlendi. Lateral membranın başlangıç yerinde mukozayı örten epitelin yalnızca çok katlı prizmatikten, içerisinde kadeh hücreleri bulunan tek katlı kübik epitele dönüştüğü görüldü. Sirinksin merkezi bölümlerinde ise epitel, tamamen tek katlı kübik veya yassı idi (Şekil 9). Lateral membranın birinci bronşiyal siringeal kıkırdak hizasında çok katlı kübik epitle örtülü olduğu ve epitelin bronşlara doğru



Şekil 2. Yumurtada çıkışın 42. günündeki dişi (D) ve erkek (E) bildircinlarda çift trakeyal halkaların (oklar). p:pessulus, l:lateral membran. X 3.5.



Şekil 3. Timpanumu oluşturan son trakeyal halkanın görünümü. X 4.



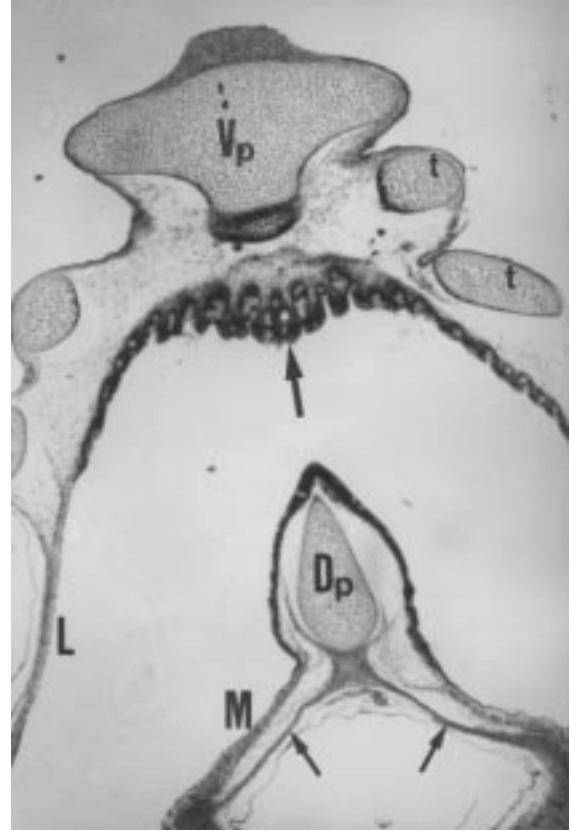Şekil 4. Yumurtadan çıkışın 35. günündeki erkek bıldırcınlarda pessulusda (p) kemikleşme olgusu. X 3.5.

tekrar yalancı çok katlı prizmatige dönüştüğü belirlendi (Şekil 10). Lateral membranın total kalınlığının yaşla birlikte arttığı, birinci bronşiyal-siringeal kıkırdak hizasındaki eptelin, 15. günde 1-2 hücre sırasından, 35. günden itibaren ise 2-4 hücre sırasından oluştuğu ve çok katlı yassı bir görünüm kazanarak erişkindeki formunu aldığı saptandı. Yumurtadan çıkışın 48. gününden itibaren çok katlı yassı eptelin üst sırasındaki yassı hücrelerin sitoplazmalarının, diğer hücrelerin sitoplazmalarından daha asidofilik boyandığı görüldü. Yumurtadan çıkışın 1., 7. ve 15. günlerinde eptelin altında az sayıda kollagen iplik ve düz kas hücresi içeren gevşek bağ dokusunun bulunduğu, yumurtadan çıkışın 21. gününden itibaren ise lateral timpanik membranın birinci bronşiyal kıkırdağa kadar olan bölümünü örten eptelin altında kollagen ipliklerin ve düz kas hücrelerinin demetler halinde dizildiği saptandı. Eptel bağ dokusu sınırının 48. günden itibaren mikroskopik papillaların şekillenmesiyle düzgünlüğünü kaybettiği belirlendi. Kas hücreleri arasında ve bağ doku katmanında bol kapilar damarlar gözlemlendi. En dışta ise yassı eptelden oluşan seroza katmanı vardı (Şekil 11).

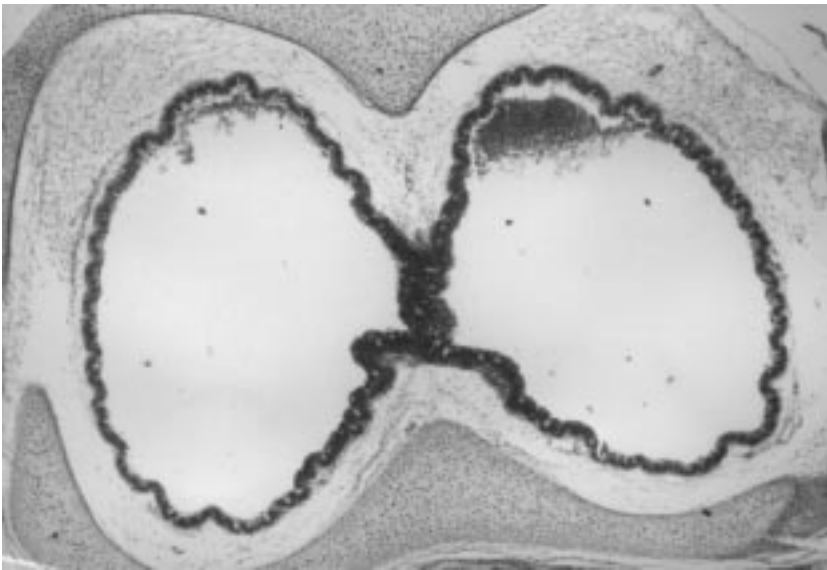
Medial membranın ise pessulusun yan taraflarından başladığı ve primer bronşa ait "C" biçimindeki birinci bronşiyal siringeal kıkırdak halkanın medialde bulunan serbest ucuna doğru uzandığı görüldü. Medial timpanik membranın da farklı bölgesel özelliklere sahip olduğu ve total kalınlığının yaşla arttığı belirlendi. Pessulusun bitim noktasına kadar olan bölge proksimal bölge, birinci bronşiyal kıkırdağa kadar olan bölge ara bölge, birinci bronşiyal kıkırdağın bitimine kadar olan bölge distal bölge olarak tanımlandı (Şekil 12). Proksimal bölgeyi örten



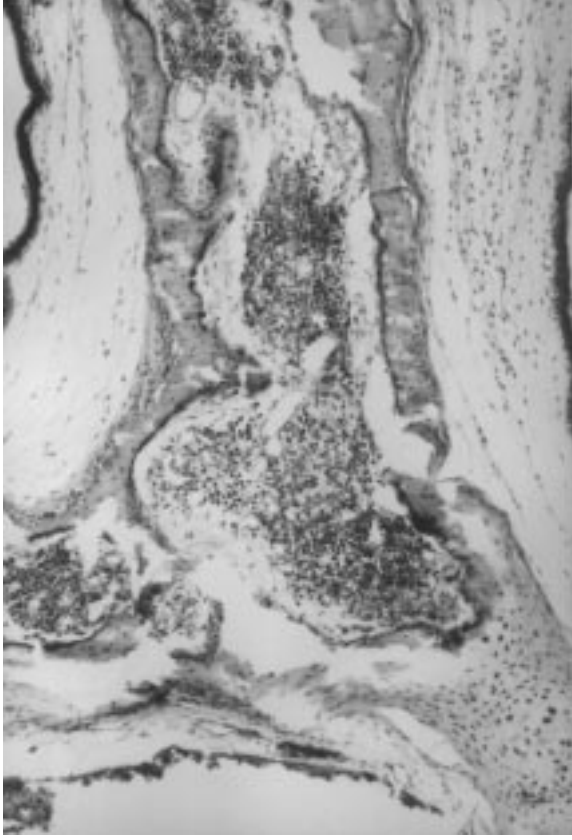
Şekil 5. Yumurtadan çıkışın 42. günündeki dişi bildircinlarda pessulusda kemikleşme olgusu (oklar). X 3.5.



Şekil 6. Ventral pessulus (Vp) örten epiteldeki alveolar müköz bezler (kalın ok). Dp: dorsal pessulus. L:lateral membran. M:medial membran. İnce oklar:bronchidesmus, t:trakeyal siringeal kıkırdaklar. X 4.



Şekil 7. Timpanumun ayrılması. X 4.



Şekil 8. Pessusda kemikleşme olgusu. X 10.

epitel yer yer iki katlı kübikti ve nadiren kadeh hücresi içermekteydi. Proksimal bölgenin bitimine doğru epitel tamamen iki katlı kübiğe dönüşmüştü. Proksimal bölgeden ara bölgeye geçişte ise epitelin tek katlı kübik

olduğu belirlendi. Ara bölgede mukozanın bir çıkıntı yaptığı ve bu çıkıntıyı örten epitelin 2-4 sıralı, distal bölgenin ise 4-6 sıralı kübik hücrelerden oluştuğu ve mikroskopik papillaların bulunduğu saptandı (Şekil 13). Bronşlara doğru bu epitel içinde silyumlu hücreler ve kadeh hücrelerine rastlandı. (Şekil 14).

Proksimal bölgede medial membran epitelinin altındaki bağdokuda bol kollagen iplik demetleri ile kas hücreleri görüldü. Distal bölgede "C" şeklindeki bronşiyal-siringeal kıkırdakların uçlarını örten medial membranda ise, bağdokunun altında kas tellerinin demetler oluşturduğu ve bu kas teli demetlerinin altında da sinir gangliyonlarının bulunduğu tespit edildi (Şekil 15).

İncelenen bütün yaş gruplarında medial membranın hem total kalınlığının hemde epiteldeki hücre sırasının lateral membraninkinden daha fazla olduğu dikkati çekti (Şekil 16). Lateral ve medial membranların bulunduğu yerler hariç pessulus ve siringeal kıkırdak halkaların yüzeylerini yalancı çok katlı prizmatik epitelin örttüğü gözlemlendi.

Yumurtadan çıkıştan itibaren incelenen erkek ve dişi bıldırıcınların sirinkslerinde mineralizasyon ya da kemikleşmenin değişik yaşlarda başlamasının dışında, genelde morfolojik ve yapısal özelliklerinin cinsiyetler arasında farklı olmadığı belirlendi.

## Tartışma

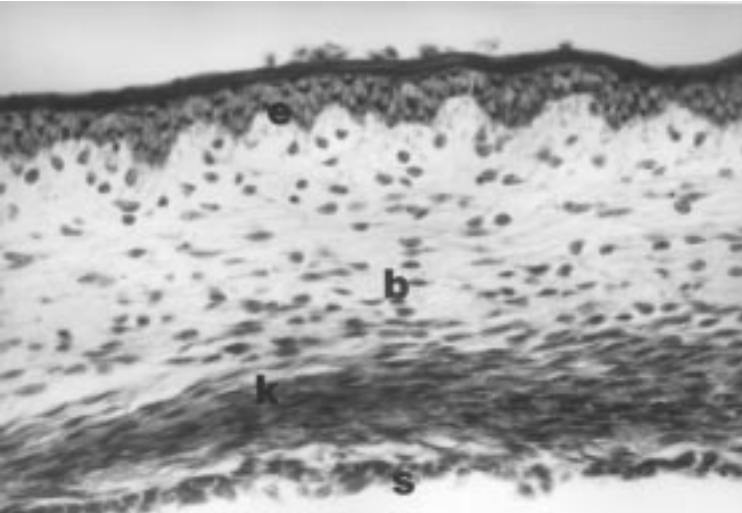
Kanatlı türlerinde farklı yapısal özellikler gösteren sirinksin, hindilerde son 2 trakeya halkası ile ilk 8 adet bronşiyal kıkırdaktan (1), serçegillerden son 3 veya 4 trakeal kıkırdak ile ilk 3 adet bronşiyal kıkırdaktan (17),



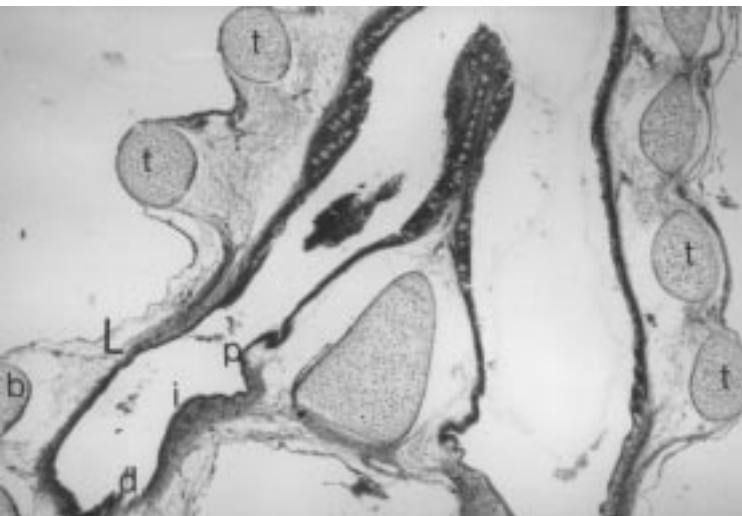
Şekil 9. Lateral timpanik membranın yalancı çok katlı prizmatikten tek katlı yassıya dönüşmesi. X 40.



Şekil 10. Lateral timpanik membranın çok katlı kübikten yalancı çok katlı prizmatiğe dönüşümü. X 40.

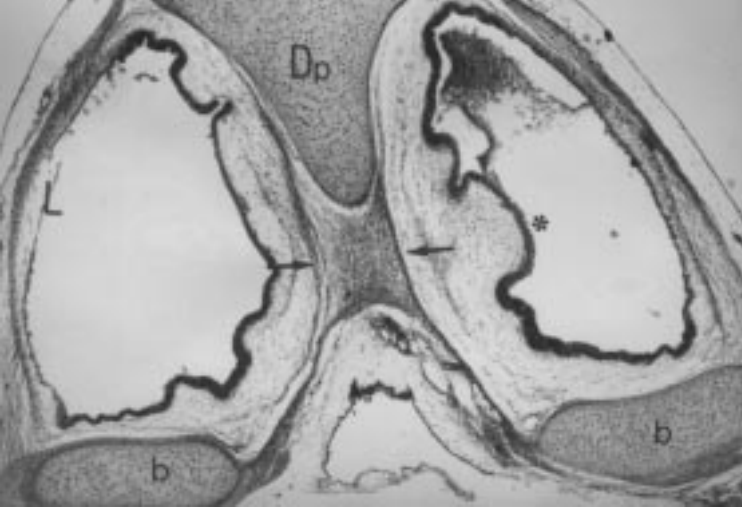


Şekil 11. Lateral timpanik membranın görünümü. e:epitel kat. B:gevşek bağdoku katmanı. k:kas katmanı, s:seroza. X 40.

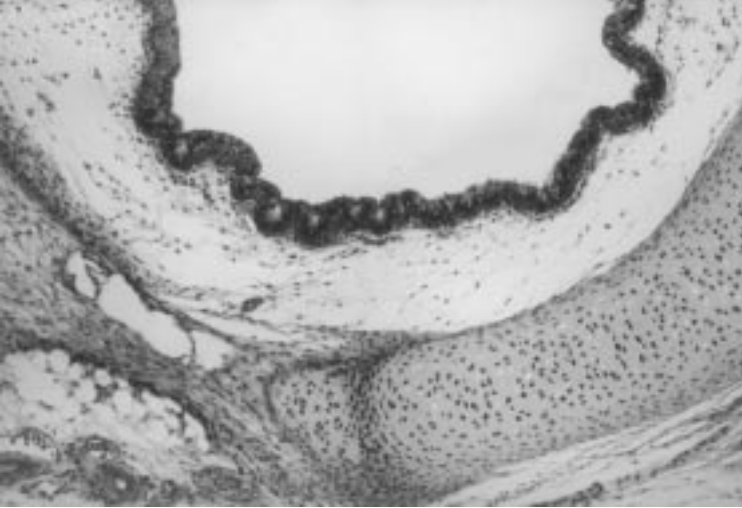


Şekil 12. Lateral (L) ve mediyal timpanik membranların görünümü. p:proksimal bölge, i:ara bölge, d:distal Bölge, t:trakeyal siringeal kırkırdaklar, b:bronşiyal siringeal kırkırdaklar. X 10.

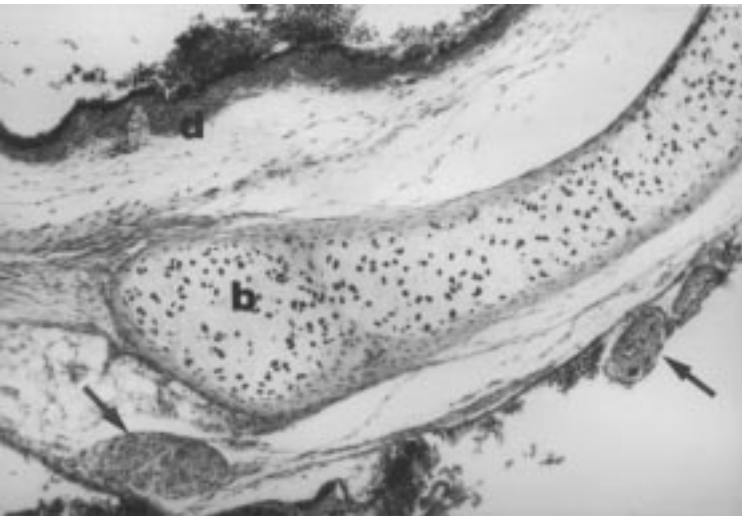




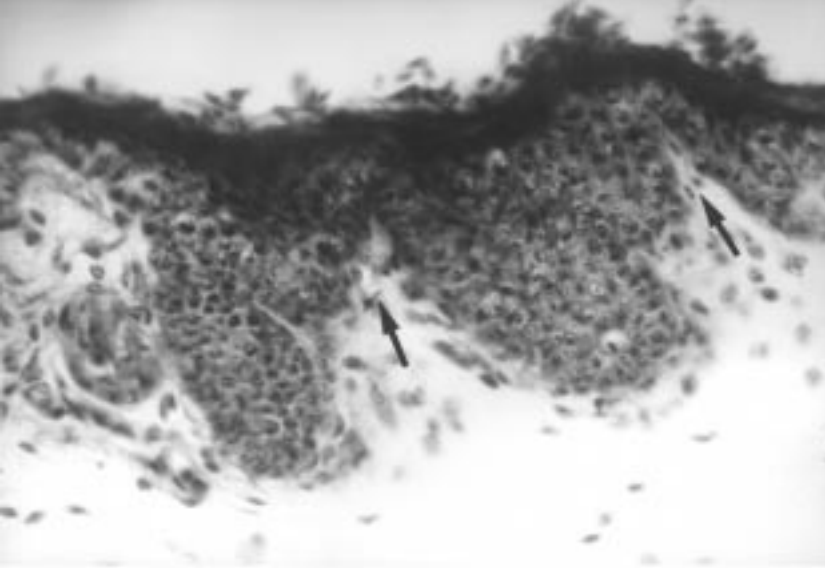
Şekil 13. Mediyal membranda ara bölgedeki çıkıntının görünümü (yıldız). Dp:dorsal pessulus, oklar:bronchidesmus, L: lateral membran b:bronşiyal siringeal kıkırdaklar. X 4.



Şekil 14. Mediyal membran epitelinin bronşiyal epitele dönüşümü. X 10



Şekil 15. Bronşiyal siringeal kıkırdak (b) altında sinir ganglionları (oklar), d: mediyal membranın distal bölümü. X 10.



Şekil 16. Mediyal membranda mikroskopik papillalar (oklar) X 40.

ötücü kuşlarda (6, 16) ve çoğu evcil kanatlıda son 4 trakeal kıkırdak ile ilk 3 adet bronşiyal kıkırdaktan oluştuğu (6) tespit edilmiştir. Sunulan çalışmada bıldırcınlarda sirinsin çoğu kanatlı türünde (1,3,11,12, 16, 17, 20, 21, 22) bildirildiği gibi trakeya-bronşiyal tipte olduğu ve son iki trakeya halkası ile ilk 2 adet bronşiyal kıkırdak tarafından şekillendirildiği saptanmıştır. Trakeya-bronşiyal tipteki sirinklerde bulunduğu belirtilen (6) timpanumun, denizli horozunda son 4 (16), evcil tavuklarda son 5-7. trakeya halkalarında (18) oluştuğu, serçegillerden *Gragula religiosa*'da son trakeya halkasının genişlediği ve kaynaşarak timpanumu şekillendirdiği, yine serçegillerden *Tundus merula*'da son 4 halkanın genişlediği ancak son üçünün timpanumu oluşturmak üzere kaynaştığı, *Passer domesticus*'ta ise son trakeya halkasının genişlediği ve kendisinden önceki ince halka ile kaynaşarak timpanumu oluşturduğu (17) rapor edilmiştir. Ayrıca Denizli horozu'nda (16) timpanumu oluşturan 4 trakeya halkasının dorso-ventral çapının kaudale doğru arttığı, transversal çapının ise azaldığı bildirilmiştir. Bıldırcınlarda ise timpanumun son 2 adet trakeyal-siringeal kıkırdaktan oluştuğu ve dorso-ventral çapının kaudale doğru azaldığı, transversal çapının ise arttığı gözlenmiş, bu özelliklerin diğer kanatlı türlerinininkine (16, 17,18) benzemediği belirlenmiştir. Yumurtadan çıkışın 42. günündeki bazı erkek ve dişi sirinklerinde trakeyal-siringeal kıkırdakların Mathey'in (26) belirttiği gibi çift olduğu da görülmüştür. Denizli horozu'nda (16) timpanumu şekillendiren ilk üç trakeya halkasının kemikleştiği, son halkanın ise kıkırdak özelliğini koruduğu belirtilmiştir. Penguen'de (21) son üç trakeyal-

siringeal kıkırdakta kemikleşmiş bölgeler bulunduğu, Golden comet ırkı tavuklarda son 4 trakeyal-siringeal kıkırdakın asla mineralize olmadığı (22), yaşlı tavuklarda (4,18) ve Pekin ördek'lerinde (27) tamamen kemikleştiği, hindilerde ise son iki kıkırdak halkanın ventral kısımlarının kemikleştiği (1) bildirilmiştir. Bu çalışmada bıldırcınlarda gelişimin bütün dönemlerinde ve erişkinlerde trakeyal-siringeal kıkırdaklarda kemikleşme olgusuna rastlanmamıştır. Ayrıca kıkırdak halkalarının dorsal yüzlerinin ventral yüzlerinden daha geniş olduğu ve son 6 adet trakeyal kıkırdak halkada ventralde mediyal konumlu kranial ve kaudal çıkıntılarının varlığı saptanmış, ancak güvercinlerde de son 4 trakeyal halkanın ventral orta çizgilerinin kalın olduğunun (12) belirtilmiş olması dışında bu çıkıntılarının diğer kanatlı türlerinde bulunup bulunmadığına dair herhangi bir bilgiyle karşılaşılmamıştır.

Çoğu kanatlı türlerinde varlığı bildirilen (4,5,11,18) intermediyer kıkırdak barların (çubukların) bıldırcınlarda bulunmadığı ve timpanumu şekillendiren 2 adet trakeyal siringeal kıkırdakın dorsalden ve ventralden pessulusla kaynaştığı saptanmıştır. Pessulusun çoğu evcil kanatlıda kama şeklinde bir kıkırdak olduğu (4,6,23), güvercinlerde pessulusun yerini bağ dokusunun aldığı (6,12), serçegillerde kesit yüzü üçgen şeklinde olan bir kemik olduğu (17), *Gallus domesticus*'ta prizmatik şekilli veya üç açılı kemik bir bar olduğu (4), tarla kuşunda (3,6) ve pengüende (21) bulunmadığı, Denizli horozu'nda vertikal konumlu kama şeklinde bir kemik olduğu (16) bildirilmiştir. Sunulan çalışmada bıldırcınlarda pessulusun dorsal, ventral ve transversal konumda üç bölümlü bir

kıkırdak olduğu belirlenmiştir. Golden comet ırkı tavuklarda pessulusta yumurtadan çıkışın 98. gününden sonra mineralizasyonun başladığı rapor edilmiş (22) olup, diğer türlerde mineralizasyonun yada kemikleşmenin postnatal dönemin hangi gününde başladığı konusunda herhangi bir bilgiye rastlanmamıştır. Ancak, yaşlılıkta pessulusun tamamen kemikleştiği bildirilmiştir (4,6,18, 16, 21). Yapılan çalışmada yumurtadan çıkışın birinci gününden itibaren ergin oluncaya kadar olan dönemde incelenen bıldırcın sirinkslerinde pessulus kıkırdağında erkeklerde yumurtadan çıkışın 35. dişilerde ise 42. gününden itibaren matrikste belirgin ve düzensiz bir bazofilinin şekillendiği, kondrositlerde farklı derecelerde dejenerasyonun oluşmaya başladığı ve kemik iliği odaklarının bulunduğu belirlenmiştir. Bu bulguların yaşla artarak önce ventral, sonra dorsal ve transversal pessulusta şekillendiği tespit edilmiştir. Ancak, erişkinler dışında kemik dokusuna rastlanmamıştır. Formolde tespit edilmiş ve boyanmamış olan sirinksler steromikroskopla incelendiğinde pessulusta damarlaşmanın erkeklerde yumurtadan çıkışın 35. dişilerde ise 45. gününde başlamış olduğu gözlenmiştir.

Ötücü kuşlar ve evcil kanatlılarda 3 adet bronşiyal-siringeal kıkırdağın bulunduğu, evcil tavuklarda her bir bronşun birinci kıkırdak halkasının dorsal ve ventral olarak pessulusla kaynaştığı rapor edilmiştir (4, 6, 16, 17). Sunulan çalışmada sirinkslerin ilk bronşiyal halkalarının pessulusla birleştiği, ikinci bronşiyal-siringeal kıkırdağın birincinin ventral ucuna yakın olarak yerleştiği üçüncü bronşiyal kıkırdağın her iki ucunun serbest olduğu ve serçelerde (17) bildirildiği gibi ilk iki bronşiyal kıkırdağın büyük ölçüde genişlediği ve kalın olduğu, ancak serçe (17), güvercin, Golden comet ırkı Tavuklar (22) ve penguendekinden (21) farklı olarak kemikleşmiş oldukları belirlenmiştir.

Sirinksin duvarını oluşturan membranlardan lateral (eksternal) timpanik membranın çoğu kanatlı türünde bildirildiği (2-8, 16, 18, 23, 24, 28) gibi bıldırcınlarda da sontrakeyal siringeal kıkırdaktan itibaren başladığı ve birinci bronşiyal siringeal kıkırdağın bitim noktasına kadar devam ettiği, membranı örten epitelin evcil kanatlılardakine (4) benzer olarak sirinks bölümlerine göre farklılık gösterdiği saptanmıştır. Lateral membranın başlangıç yerinde mukozayı örten epitelin yalancı çok katlı prizmatikten, içerisinde kadeh hücreleri bulunan tek katlı kübik epitelle dönüştüğü, sirinksin merkezi bölümlerinde ise tamamen tek katlı kübik veya yassı olduğu görülmüştür. epitelin altında kollagen ipliklerin ve düz kas hücrelerinin ayrı ayrı demetler oluşturduğu, kas hücreleri arasında ve bağ dokuda bol kapilar damarların bulunduğu, en dışta ise yassı epitelden oluşan seroza

katmanının yer aldığı belirlenmiştir. Bıldırcınlarda lateral membranın bu özelliğinin Hodges (4) tarafından bildirilenlere uygun olduğu tespit edilmiştir. Ayrıca Walsh ve McLelland'ın belirttiği (24) gibi eksternal timpanik membranın birinci broşiyal-siringeal kıkırdak hizasında çok katlı kübik, bronşlara doğru ise yalancı çok katlı prizmatik epitelle örtülü olduğu da saptanmıştır.

Scala ve ark (20) ördeklere medial (internal) timpanik membranın bölgesel farklılıklar gösteren yalancı çok katlı prizmatik epitelle örtülü olduğunu, Walsh ve McLelland (24) da tavuklarda medial timpanik membranın 2-6 sıra yassı veya kübik hücrelerden oluşan çok katlı epitelden oluştuğunu bildirmişlerdir. Serçegillerde internal membranın 8-15 mikron kalınlığında ince bağ dokudan bir membran olduğu ve epitelin, membranın ses çıkarma alanları üzerinde tek katlı silyumsuz epitele dönüştüğü rapor edilmiştir (17). Güvercinlerde de medial timpanik membranın 5-10 mikron kalınlığında olduğu, kollagen iplikler içeren gevşek bağ dokudan oluştuğu ve yalancı çok katlı prizmatik epitelle örtülü bulunduğu belirtilmiştir (12). Bu çalışmada da ördeklere bildirildiği gibi medial timpanik membranın farklı bölgesel özelliklere sahip olduğu ancak ördeklerekinden farklı olarak proksimal bölgeyi örten epitelin iki katlı kübik olduğu ve nadiren kadeh hücresi içerdiği, proksimal bölgeden ara bölgeye geçişte ise epitelin tek katlı kübik olduğu belirlenmiştir. Ara bölgede mukozanın bir çıkıntı yaptığı ve bu çıkıntıyı örten epitelin 2-4, distal bölgenin ise 4-6 sıralı kübik hücrelerden oluştuğu saptanmıştır. Bronşlara doğru bu epitel içinde silyumlu hücreler ve kadeh hücreleri görülmüştür. Ara bölgedeki mukozal çıkıntının diğer türlerde bulunduğuna ilişkin herhangi bir bilgiye rastlanmamıştır.

Proksimal bölgede medial membran epitelinin altındaki bağ dokunun bol kollagen iplik demetleri ile kas hücreleri içerdiği, distal bölgede "C" şeklindeki bronşiyal siringeal kıkırdakların uçlarını örten medial membranda bağ dokunun altında kas tellerinin demetler oluşturduğu, bu kas teli demetlerinin altında da sinir gangliyonlarının bulunduğu tespit edilmiştir. İnternal membranın bu özelliği diğer kanatlı türlerinkine (12, 17) benzer olarak değerlendirilmiştir.

Walsh ve McLelland (24) lateral membranı örten epitelin medial membrandan daha çok hücre katmanına sahip olduğunu ve sirinksin kıkırdaksal bölümlerini örten epitelin yalancı çok katlı prizmatik epitel olduğunu bildirmişlerdir. Sunulan çalışmada ise incelenen bütün yaş gruplarında medial membranın gerek total kalınlığının, gerekse epiteldeki hücre katmanının lateral membraninkinden daha fazla olduğu dikkati çekmiştir.

ayrıca literatürde bildirildiği gibi pessulus ve siringeal kıkırdak halkalarının yüzeylerini yalancı çok katlı prizmatik epitelin örttüğü gözlenmiştir.

Serçegillerde (17) ve güvercinlerde (12), internal timpanik membranın bronşiyal ucundaki median bir bağ doku bandının iki bronşu birbirine bağladığı ve bu bandın bronchidesmus olarak adlandırıldığı bildirilmiştir. Çoğu serçegilde (17) ve güvercinlerde (12) önemsiz bir uzantı olduğu da belirtilen bu bandın bıldırcın sirinkslerinde de bulunduğu (Şekil 6 ve 13) saptanmıştır.

Trakeya, sirinks ve primer bronşun afferent bir innervasyona sahip olduğu ve 4-8 hücreden ibaret olan bu sonlanmaların sirinksin rostral ucunda bol, proksimalinde ise çok az olduğu belirtilmiştir (29, 30). Bıldırcınlarda da

distal bölgede "C" şeklindeki bronşiyal-siringeal kıkırdakların uçlarını örten medial membranda kas teli demetlerinin altında sinir gangliyonlarının bulunduğu ve literatürde bildirilenlere (29, 30) benzer özellik taşıdığı saptanmıştır.

Güvercinlerde rapor edildiği (12) gibi, bıldırcınlarda da iki cinsiyet arasında sirinksin total büyüklüğü ve kemikleşme yaşının farklı olması dışında sirinksin yapısında herhangi bir farklılık tespit edilmemiştir.

Sonuç olarak bıldırcınlarda sirinksin hem çoğu ötücü kuşta ve evcil kanatlılarda bulunan, hem de kendine özgü olan özellikleri taşıdığı, seksüel farklılaşmaya uğrayan bir organ olduğu ancak seksüel dimorfizm göstermediği saptanmıştır.

## Kaynaklar

1. Cover, M. S.: Cross and Microscopic Anatomy of the Respiratory System of the Turkey. Am. J. Vet. Res. 1953- April: 230-238.
2. Dellman H. D.: Textbook of Veterinary Histology. Fourth Edition. Lea & Febiger, Philadelphia, 1993.
3. Doğuer S., erençin, Z.: Evcil Kuşların Komparatif Anatomisi, Ankara Üniversitesi Basımevi, 1964.
4. Hodges, R. D.: The Histology of the Fowl. Academic Press. London, New York, San Francisco, 1974.
5. King, A. S., Molony, V.: The Anatomy of Respiration, Physiology and Biochemistry of the Domestic Fowl. Academic. Press, London, New York, Ed. by Bell, D. J. Freeman, B. M., 1971.
6. King, A. S., McLelland, J.: Birds their Structure and Function. Second Edition, Bailliere Tindall, London, Philadelphia, Toronto, Mexico City, Rio de Janeiro, Sydney Tokyo, Hong Kong, 1984.
7. Major, O. Y.: Antomy and Histology of the Respiratory System of the Fowl (Gallus Domesticus). The Veterinary Bulletin, 1967; 37:197-207.
8. Meleod, W. M., Trotter, D. M, Lumb, J. W.: Avian Anatomy. Burgess Publishing Company, Minesota, 1964.
9. Reece, W. O.: Physiology of Domestic Animals. Second Edition, William and Wilkins, Baltimore, Phidelphia, London, Paris, Bangkok, Buenos Aires, Hon Kong, München, Sydney, Tokyo, Wroclaw, 1996.
10. Banks, W. J.: Applied Veterinary Histology. Third Edition, St. Lois, Baltimore Boston, Chicago, London, Philadelphia, Sydney, Toronto, 1993.
11. Morejohn, G. V.: Variation of the Syrinx of the Fowl. Poult. Sci., 1966; 45:33-39.
12. Warner, R. W.: The Syrinx in Family Columbidae. Wournal Zool., 1972; 166:385-390.
13. Vatensever, H.: Bıldırcın Üretim Sistemleri. Ankara, 1998.
14. Can, R., Keçeci, H.: Kafes Kuşlarının Hastalıklarında Teşhis ve Tedavi Yöntemleri. Veteriner Hekimliği Derneği Dergisi. 1996; 67:45-56.
15. Steiner, C. V., Daur, R. B.: Caged Bird Medicine-Selected Topics, The Iowa State University Press. USA., 1984.
16. Taşbaş, M., Hazıroğlu, M., Çakır, A., Özer, M.: Denizli Horozunun Solunum Sisteminin Morfolojisi. 2. Larynx Trachea, Syrinx. AÜ Vet Fak Derg., 1994; 41:135-153.
17. Warner R. W.: The Anatomy of the Syrinx in Passerine Birds. Journal Zool., 1972; 168:381-393.
18. Gross, W. B.: Voice Production by the Chicken. poultry Science, 1964; 43:1005-1008.
19. Rigdon, R.H.: The Respiratory System in the Normal White Pekin Duck. Poultry Science, 1959; 38:196-203.
20. Scala, G., Corona, M., Pelagalli, G. V.: Sur la Structure de La Syrinx chez le Canard (Anas platyrhynchos). Anatomy, Histology, Embryology, 1990; 19:135-142.
21. Taşbaş, M., Özcan, Z., Hazıroğlu, M.: Penguenin dil ve ön solunum yollarının (Larynx Cranialis, Trachea, Syrinx) Anatomik ve Histolojik yapısı üzerine bir çalışma. AÜ Vet Fak Derg., 1986; 240-260.
22. Hogg, D. A.: Ossification of the Laryngeal Tracheal and Syringeal Cartilages in the Domestic Fowl. Journal anatomy, 1982; 134:57-71.
23. Romanoff, A. L.: The Avian Embryo Structural and Functional Development. The Maximillan Company, New York, 1960.
24. Walsh, C., McLelland, J. The Ultrastructure of the Avian Extrapulmonary Respiratory Epithelium. Acta Anat., 1974;89:412-22.

25. Crossmon, G.: A modification of Mallory's connective tissue stain with a discussion of the principles involved. *Anat. Rec.*, 1937; 69:33-38.
26. Mathey, W. J. : Avian Tracheal Rings. *Poultry Science*, 1965; 45: 1465-1467.
27. Mannega, a., Calhoun, M. C.: Morphology of the Lower Respiratory Structure of the White Pekin Duck. *Poultry Science*, 1968; 47:266-280.
28. Harris, C. L., Cross, W. B., Robeson, A.: Vocal Acoustics of the Chicken, *Poultry Science* 1968; 47:107-112.
29. Bower A. J., Parker, J., Molony, V.: an Autoradiographic Study of the afferent Innervation of the Trachea Syrinx and Extrapulmonary primer Bronchus of *Gallus gallus domesticus*. *Journal Anatomy*, 1978; 126:169-180.
30. Scala, G., Corona, M., Pelagalli, G. V., De-Girolama, P.: Sur l'innervation de la syrinx chez le canard (*Anas platyrhynchos*). *Anatomy, Histology, Embryology*, 1993; 22:59-66.