

1-1-2001

## Morphology of the Spinal Cord in the Chicken, Duck and Pigeon

R. MERİH HAZIROĞLU

İ. ÖNDER ORHAN

DİNÇER YILDIZ

M. ERDEM GÜLTİKEN

Follow this and additional works at: <https://journals.tubitak.gov.tr/veterinary>



Part of the [Animal Sciences Commons](#), and the [Veterinary Medicine Commons](#)

---

### Recommended Citation

HAZIROĞLU, R. MERİH; ORHAN, İ. ÖNDER; YILDIZ, DİNÇER; and GÜLTİKEN, M. ERDEM (2001)  
"Morphology of the Spinal Cord in the Chicken, Duck and Pigeon," *Turkish Journal of Veterinary & Animal Sciences*: Vol. 25: No. 6, Article 15. Available at: <https://journals.tubitak.gov.tr/veterinary/vol25/iss6/15>

This Article is brought to you for free and open access by TÜBİTAK Academic Journals. It has been accepted for inclusion in Turkish Journal of Veterinary & Animal Sciences by an authorized editor of TÜBİTAK Academic Journals. For more information, please contact [academic.publications@tubitak.gov.tr](mailto:academic.publications@tubitak.gov.tr).

## Tavuk, Ördek ve Güvercinde Medulla Spinalis'in Morfolojisi\*

R. Merih HAZIROĞLU, İ. Önder ORHAN

Ankara Üniversitesi Veteriner Fakültesi, Anatomi Anabilim Dalı, Ankara - TÜRKİYE

Diğer YILDIZ, M. Erdem GÜLTİKEN

Kırıkkale Üniversitesi Veteriner Fakültesi, Morfoloji Anabilim Dalı, Kırıkkale - TÜRKİYE

Geliş Tarihi: 03.08.2000

**Özet:** Ankara yöresinden temin edilen 15 tavuk, 15 ördek ve 15 güvercinin kullanıldığı çalışmada medulla spinalis'in morfolojisi incelenmiştir. Tavukta medulla spinalis'in 15'i cervical, 7'si thoracal, 14'ü lumbosacral ve 5'i caudal olmak üzere 41 segmentten; ördekte 15'i cervical, 8'i thoracal, 16'sı lumbosacral, 5'i caudal 44 segmentten; güvercinde ise 13'ü cervical, 6'sı thoracal, 13'ü lumbosacral, 5'i caudal olmak üzere 37 segmentten oluştuğu görülmüştür.

Intumescencia cervicalis'i, tavukta cervical 13.-15., thoracal 1.-2.; ördekte cervical 12.-15. ve thoracal 1.-2.; güvercinde ise cervical 11.-13. ve thoracal 1.-2. segmentlerinin oluşturduğu saptanmıştır. Intumescencia lumbalis'in ise tavukta lumbosacral 1.-12., ördekte lumbosacral 1.-15., güvercinde ise lumbosacral 1.-12. segmentlerinin şekillendirdiği görülmüştür. Sinus rhomboideus'a ait ölçümler alınmış ve canalis centralis'in, tavukta lumbosacral 6.-10., ördekte lumbosacral 5.-11., güvercinde lumbosacral 2.-9. segmentlerinde, corpus gelatinosum içinde yer aldığı saptanmıştır.

İncelenen tüm türlerde medulla spinalis segmentlerinin transversal kesitleri şematize edilmiş ve substantia alba alanı/substantia grisea alanı oranları bulunmuştur.

Bu çalışma ile kuşlar (aves) sınıfının farklı takımlarında yer alan tavuk, ördek ve güvercinin medulla spinalis'inin morfolojilerinin karşılaştırılması olanağı doğmuştur.

**Anahtar Sözcükler:** Morfoloji, medulla spinalis segmentleri, tavuk, ördek ve güvercin

### Morphology of the Spinal Cord in the Chicken, Duck and Pigeon

**Abstract:** The morphology of the spinal cord in 15 chickens, 15 ducks and 15 pigeons obtained from the Ankara region were examined. The spinal cord consisted of 15 cervical, 7 thoracic, 14 lumbosacral and 5 coccygeal segments (a total of 41 segments) in the chickens; 15 cervical, 8 thoracic, 16 lumbosacral and 5 coccygeal segments (a total of 44 segments) in the ducks and 13 cervical, 6 thoracic, 13 lumbosacral and 5 coccygeal segments (a total of 37 segments) in the pigeons.

The cervical enlargement was composed of cervical segments 13-15 and thoracic segments 1-2 in the chickens; cervical segments 12-15 and thoracic segments 1-2 in the ducks and, cervical segments 11-13 and thoracic segments 1-2 in the pigeons. The lumbosacral enlargement in the chickens, ducks and pigeons included lumbosacral segments 1-12, 1-15 and 1-12 respectively. The rhomboidal sinus was measured. The central canal in the chickens, ducks and pigeons was located within the glycogen body at the lumbosacral segments 6-10, 5-11 and 2-9 respectively.

The range of white matter and grey matter fields in the spinal cord segments was found using transversal sections of the segments schemes in all three species.

The comparison of the morphology in segmental examination of the spinal cords was performed in the chicken, duck and pigeon, which belong to different groups of the bird family.

**Key Words:** Morphology, spinal cord segments, chicken, duck, pigeon

### Giriş

Çalışmada kuşlar (aves) sınıfının farklı üç takımının üyesi olan tavuk (galliformes), ördek (anseriformes) ve güvercinin (columbiformes) medulla spinalis'inin segmental incelenmesi gerçekleştirilmiştir.

Kanatlıda medulla spinalis memelilerden farklı olarak canalis vertebralis'in tüm uzunluğu boyunca devam etmekte ve son kısmında cauda equina'yı şekillendirmemektedir (1, 2).

\*Bu çalışma TÜBİTAK tarafından desteklenmiştir. (Proje No: VHAG 1048)

Medulla spinalis kanatlıda pars cervicalis, pars thoracica, pars synsacralis, pars caudalis olmak üzere dört bölümde incelenmektedir (3).

M. spinalis'in ventral yüzünün median'ında yer alan yarık, fissura mediana ventralis'tir. Dorsal yüzün median'ında ise sulcus medianus dorsalis yer alır. Kanatlı medulla spinalis'inde iki büyük genişleme göze çarpar. Bunlar intumescencia cervicalis ve intumescencia lumbosacralis'tir. Uçucu kuşlarda intumescencia cervicalis daha büyüktür (2, 4). İyi koşabilen, büyük ve uçucu olmayan kuşlarda (devekuşu gibi) ise intumescencia lumbosacralis daha büyüktür. Intumescencia lumbosacralis'in medio-dorsal'inde kanatlılara özgü bir yapı olan sinus rhomboideus bulunur. Sinus rhomboideus, bu bölgedeki medulla spinalis'in sağ ve sol cornu dorsalis'ini birbirinden ayırır ve içinde özelleşmiş glial bir yapı yani corpus gelatinosum yer alır (2, 5). Bu yapı glikojen ganülleri içeren glial hücrelerden ibarettir. Corpus gelatinosum'un ventral kısmı canalis centralis'i de içine alır (6). Kanatlı medulla spinalis'inin karakteristik diğer bir özelliği cervical ve lumbal segmentlerde, columna ventralis'te, substantia alba'nın periferinde yer alan nuclei marginales'in varlığıdır (2).

Bu çalışma ile farklı takımların üyesi olan kanatlıların medulla spinalis'inin şimdiye kadar yapılmayan segmental incelenmesi, çalışmanın amacını oluşturmuştur.

## Materyal ve Metot

Çalışmada ergin 15 adet tavuk, 15 adet ördek ve 15 adet güvercin kullanılmıştır. Kanatlılarda i.m. 50 mg/kg ketamin hidroklorür ile anestezi, sağlanmıştır (7). Anestezi altındaki tavuk güvercin ve ördeklerin ağırlık ölçümleri alınmış (10 kg kapasiteli terazi ile), daha sonra perfuzyon tekniği ile (8) aortadan % 10'luk formol verilerek dokuların tespiti sağlanmış ve kanatlılar % 10'luk formol içeren havuzlara alınmıştır. Bu havuzda üç gün süreyle kalan kanatlılarda medulla spinalis'in ortaya çıkarılması amacıyla öncelikle columna vertebralis'in çevresindeki yumuşak dokular pens, bistüri ve makas yardımıyla temizlenmiştir. Arcus vertebrae'lerin uzaklaştırılma işleminde sözü edilen aletler yanı sıra kıl testeresi ve kostatom da kullanılmıştır. Arcus vertebrae'lerin uzaklaştırılmasını takiben kanatlı türlerine göre spinal sinirlerin sayısı, dolayısıyla spinal segmentler saptanmıştır.

İncelenen kanatlı türlerinin medulla spinalis segmentlerinden alınan doku örnekleri % 10'luk formol'de tutulduktan sonra bilinen laboratuvar yöntemleriyle işlenerek parafinde bloklanmış ve 8-10 mikron kalınlığında kesitler alınmıştır. Parafinde bloklanmış olan doku örneklerinden alınan kesitler hematoxylin eosin ve luxol fast blue, phospho-tungstic acid hematoxylin : PTAH ile boyanmıştır (9).

Daha sonra elde edilen medulla spinalis segmentlerine ait preparatlar ışık mikroskopunda incelenerek çalışmanın konusunu oluşturan kanatlı türlerinde medulla spinalis segmentlerindeki substantia grisea ve substantia alba'nın durumu, canalis centralis'in konumu incelenmiştir. Bunları şematize etmek amacı ile her segmente ait preparatlardan aynı büyütmede (4'lük objektif ile) alınan fotoğraflar kullanılmış (Leitz Wetzlar Orthomat araştırma mikroskobu), böylelikle gerçek boyutlara sadık kalınmıştır. Tavuk, ördek ve güvercinde ait medulla spinalis segmentleri şemalarından her segmentin toplam kesit yüzeyinin substantia grisea ve substantia alba alanları milimetrik kağıt aracılığı ile ölçülmüştür. Buna dayanarak Substantia grisea alanı / Substantia alba alanı oranı SA/SG şeklinde kısaltılarak tablo 4, 5, 6'da verilmiştir. Kanatlı hayvanlardan uzaklaştırılan medulla spinalis'lerin ağırlık ölçümleri ise digital terazi ile (Mettler E.H. Sargent Co.) alınmıştır. Araştırmada gerekli ölçümlerin alınması için digital kumpas (Mitutoyo Digimatic Caliper, 150mm'lik) ve oküler mikrometre kullanılmıştır. Metin içinde, ölçümlerin ortalama değerleri verilmiştir.

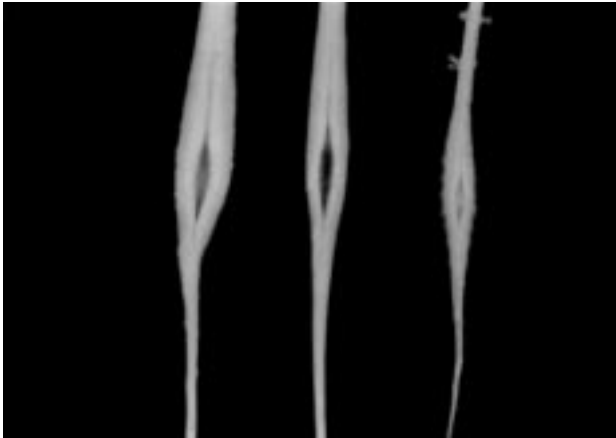
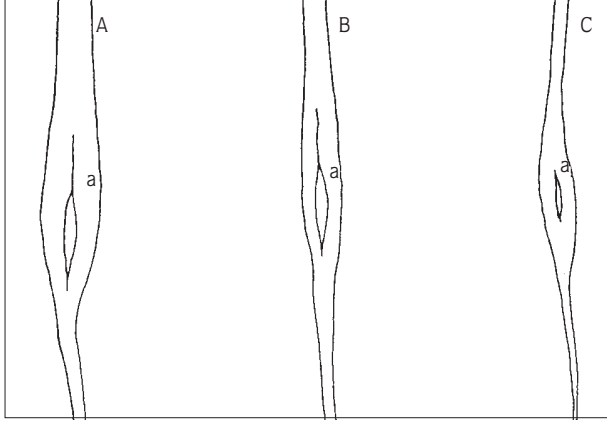
## Bulgular

**Tavuk:** Tavukta arcus vertebrae'lerin uzaklaştırılmasıyla ortaya çıkan medulla spinalis'in, canalis vertebralis boyunca devam ettiği görülmüştür. Memelide olduğu gibi tipik iki genişleme saptanmıştır.

Spinal sinir, dolayısıyla spinal segment sayısı, ait olduğu columna vertebralis bölümündeki vertebra sayısı ile eş değerdedir (sadece cervical segmentlerin sayısı, cervical omurlardan bir fazladır). Yani 15 cervical, 7 thoracal, 14 lumbosacral, 5 caudal segment bulunmaktadır. Canalis vertebralis dolayısıyla medulla spinalis, pygostyl'e kadar devam etmektedir. Tavuk medulla spinalis'inin tüm segmentlerinden alınan transversal kesitlerin şeması Şekil 2'de gösterilmiştir.

Medulla spinalis'in yaptığı ilk genişleme yani intumescencia cervicalis C13, C14, C15, T1, T2

segmentlerini, intumescentia lumbalis ise LS1-LS12 segmentlerini içermektedir. İntumescentia lumbalis (Şekil 1, B/a) üzerinde yer alan sinus rhomboideus'un boyutları ortalama 2,25 mm (en geniş yeri) x 12,4 mm'dir. Medulla spinalis'in tüm uzunluğu aynı türde ortalama 32,4 cm'dir.



Şekil 1. Medulla spinalis'te intumescentia lumbalis'in dorsal'den görünümü.  
A- Ördek; a- Sinus rhomboideus  
B- Tavuk; a- Sinus rhomboideus  
C- Güvercin; a- Sinus rhomboideus

Her segmentten alınan transversal kesitler incelendiğinde (Şekil 2), C1 segmentinin diğer cervical segmentlere göre daha geniş ve SA/SG oranının (Tablo 1) diğer cervical segmentlere göre daha küçük olduğu görülmüştür. Bu da substantia grisea miktarının daha fazla olduğunu gösterir. C2-C12 segmentlerinde cornu dorsale ve cornu ventrale hemen hemen aynı büyüklükte iken, C13-C15 segmentlerinde, özellikle C14-C15'de cornu ventrale cornu dorsale'ye göre çok büyüktür. C14 segmentinde SA/SG oranı tekrar küçülmektedir. Cervical segmentlerde SA/SG oranı C1 ve C14-C15'de en

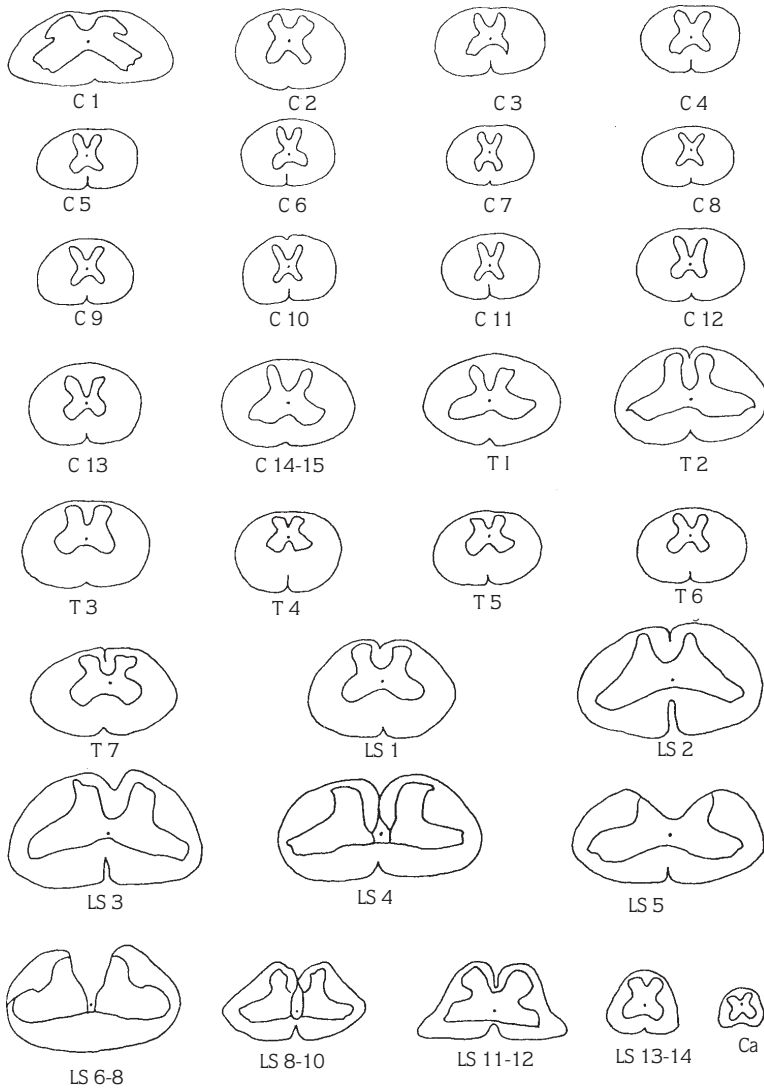
büyüktür. T1 ve T2 segmentlerinde cornu ventrale, dorsale'ye oranla çok büyük olup tüm thoracal segmentlerin en küçük SA/SG değeri T2'dedir. T3-T6 segmentinde cornu ventrale dorsale'ye göre büyük olmasına karşılık, T2'de görülen büyük fark ortadan kalkmıştır. SA/SG değeri artarak T6'da en büyük düzeye çıkmıştır. Yani substantia alba miktarı thoracal segmentlerde T6'da en büyüktür. T7 segmentinden itibaren substantia grisea'da artış başlamış, SA/SG oranında azalma görülmüştür. LS1-LS10 segmentlerinde cornu ventrale çok büyüktür. Cornu dorsale küçük bir çıkıntı şeklindedir. LS5-LS8'de iki cornu dorsale arasında tamamiyle corpus gelatinosum doldurmuştur. LS6-LS10 segmentlerinde canalis centralis tamamiyle corpus gelatinosum içinde uzanmaktadır. Corpus gelatinosum'un en yoğun görüldüğü segmentler LS5-LS8'dir. LS11, LS12 segmentlerinde cornu dorsale diğer LS segmentlere göre daha büyüktür. LS13, LS14 ve Ca segmentlerde cornu dorsale ve ventrale hemen hemen aynı büyüklüktedir. Tüm medulla spinalis'te SA/SG değeri en küçük olan segment LS4'tür. Bu segmentte substantia grisea miktarı substantia alba'dan fazladır. Tavukta, medulla spinalis'in fissura mediana ventralis'inin özellikle LS segmentlerde oldukça belirginleştiği gözlenmiştir.

**Ördek:** Ördekte medulla spinalis ortalama 37,2 cm boyundadır. Medulla spinalis'in segment sayısı, columna vertebralis bölümlerindeki vertebra sayısı ile eşdeğerde bulunmuştur (sadece cervical segmentler omur sayısından bir fazladır); buna göre 15 cervical segment, 8 thoracal segment, 16 lumbosacral segment ve 5 caudal segment bulunmaktadır. Medulla spinalis pygostyl'e kadar devam etmektedir. İntumescentia lumbalis üzerinde yer alan sinus rhomboideus'un (Şekil 1, A/a) boyutları ördekte ortalama 5,4 mm(en geniş yeri) x 14,2 mm'dir. İntumescentia cervicalis C12, C13, C14, C15 ve T1, T2 segmentlerini kapsamaktadır. İntumescentia lumbalis ise LS1-LS15 segmentlerini içermektedir.

Her segmentten alınan transversal kesitlerin şeması incelendiğinde (Şekil 3) tavukta da olduğu gibi cervical segmentlerin en genişinin C1 olduğu görülür. Cervical segmentlerde SA/SG değeri en düşük olanlar, sırası ile C15, C14, C1 segmentleridir (Tablo 2). Bu sıralamadan anlaşıldığı gibi C15 segmenti, cervical segmentler içinde en fazla substantia grisea oranına sahip olan segmenttir. C14 ve C15 segmentlerinin her ikisi de intumescentia cervicalis'de yer almaktadır. Ayrıca cervical segmentlerde C12, C13, C14, C15 sıralaması ile cornu ventrale'nin

Tablo 1. Tavukta medulla spinalis segmentlerinde Substantia alba alanı / Substantia grisea alanı (SA/SG) oranları.

Segment sayısı	C1	C2	C3	C4	C5	C6	C7	C8	C9	C10	C11	C12
SA												
----- Oranları	1,85	3,150	5,77	4,96	7,09	6,07	5,846	7,8	5,42	7,5	7,58	5,55
SG												
Segment sayısı	C13	C14-15	T1	T2	T3	T4	T5	T6	T7	LS1	LS2	LS3
SA												
----- Oranları	6	2,88	3,17	1,92	4,16	6,10	5,68	6,43	3,69	3,4	2,09	1,74
SG												
Segment sayısı	LS4	LS5	LS6-8	LS8-10	LS11-12	LS13-14	Caud					
SA												
----- Oranları	0,86	1,6	1,28	1,67	1,4	2,09	1,45					
SG												



Şekil 2. Tavukta medulla spinalis segmentlerinden alınan transversal kesitlerin görünümü.

büyüklüğü gittikçe artmaktadır. Diğer cervical segmentlerde cornu ventrale ve cornu dorsale büyüklüğü, cornu ventrale lehine çok az farklıdır.

T1 segmentinde cornu ventrale, dorsale'ye oranla çok büyüktür. Yine T1 segmenti, thoracal segmentlerin substantia grisea oranı en fazla olan segmentidir. Thoracal spinal segmentlerden T4 ve T5'de substantia alba, grisea'ya göre çok fazladır. Bu nedenle SA/SG değeri en büyüktür. Lumbosacral segmentlerin tümünde thoracal segmentlere göre substantia grisea oranında artış söz konusudur. LS1'den itibaren cornu ventral'e büyümeye başlamış, LS4'de en büyük olmuştur. Canalis centralis, LS5-LS11 arasında corpus gelatinosum içinde seyretmektedir. Özellikle LS5-LS9 segmentleri arasında cornu dorsale'ler lateral'e doğru açılmış ve bu bölge, corpus gelatinosum tarafından tamamiyle doldurulmuştur. Ördek'te LS16 ve caudal segmentlerde cornu dorsale ve ventrale büyüklüğü birbirine yakındır. Tüm medulla spinalis segmentlerinin SA/SG değeri en düşük olanı LS16 segmentidir. Aynı değer en büyük olduğu segment ise C5 segmenti'dir. Ördek medulla spinalis'inde fissura mediana ventralis'in diğer türlere göre çok belirgin olduğu dikkati çekmiştir.

Ördekte intumescentia cervicalis'in uzunluğu ortalama 42,8 mm, intumescentia lumbalis'in uzunluğu ise ortalama 43 mm'dir.

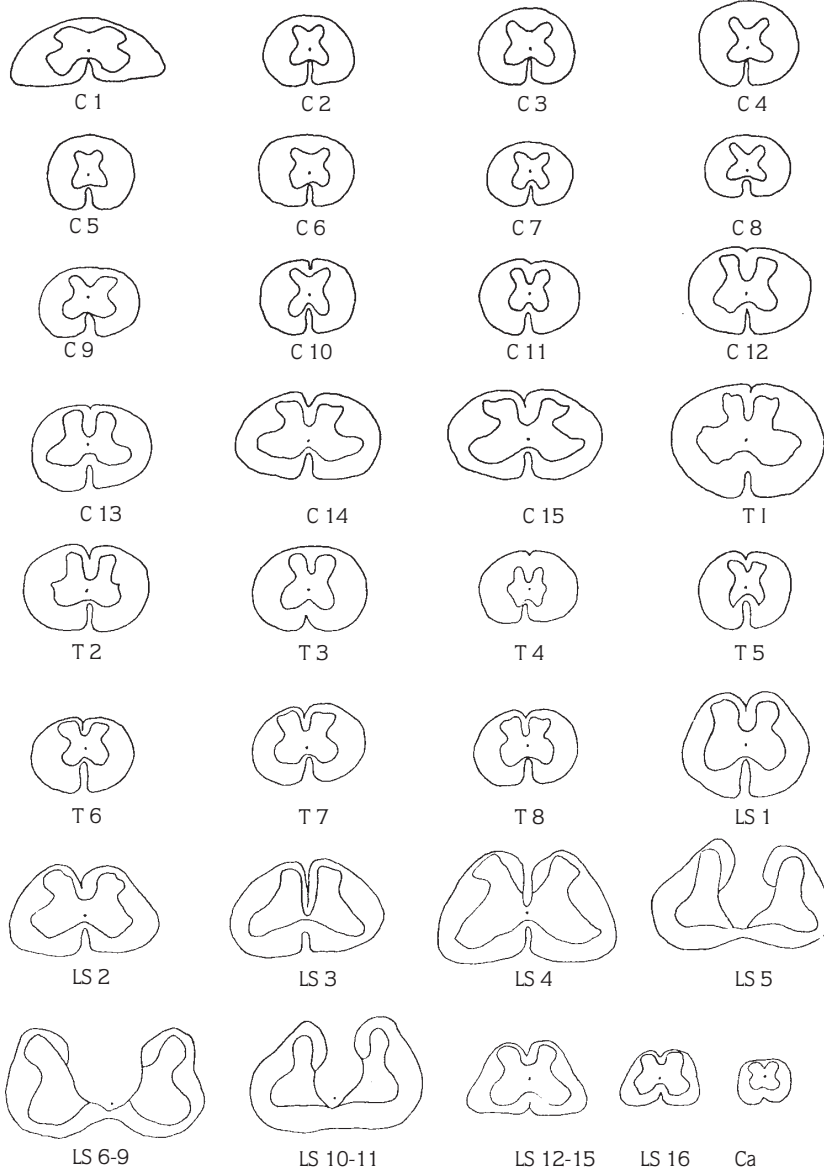
**Güvercin:** Güvercinde medulla spinalis ortalama 16,7 cm uzunluğunda olup tüm canalis vertebralis boyunca uzanarak pygostyl'e kadar devam etmektedir.

Medulla spinalis 13 cervical segment (cervical segment sayısı, cervical omur sayısının 1 fazlasıdır), 6 thoracal segment, 13 lumbosacral segment, 5 caudal segmentten oluşmuştur. Medulla spinalis'in yapmış olduğu genişlemelerden intumescentia cervicalis C11, C12, C13, T1 ve T2 segmentlerini kapsamaktadır, intumescentia lumbalis ise LS1'den LS12'ye kadar uzanmaktadır. Güvercinde intumescentia lumbalis üzerinde yer alan sinus rhomboideus'un (Şekil 1, C/a) boyutları ortalama 7,45mm x 1,80mm (en geniş yerinde)'dir. C1 segmentinin SA/SG değeri, diğer cervical segmentlere göre düşüktür (Tablo 3). C1'de substantia grisea oranı diğer cervical segmentlere göre fazladır. C11 segmentine kadar cornu dorsale ve ventrale arasında büyüklük açısından çok belirgin bir fark yok iken, C11 segmentinden itibaren (intumescentia cervicalis'i oluşturan segmentler) cornu ventrale, ilerleyen tarzda büyümektedir (Şekil 4). Cervical spinal segmentlerde C1 dışında SA/SG değeri düşük olanlar intumescentia cervicalis'de yer alan C11, C12 ve C13 segmentleridir.

Thoracal spinal segmentlerden T1 ve T2'de cornu ventrale, cornu dorsale'ye göre çok büyüktür. Bu iki segment aynı zamanda thoracal segmentlerden SA/SG değeri en düşük olanlarıdır ve intumescentia cervicalis'i oluşturan segmentlerdendir. T3-T6 segmentlerinde cornu ventrale oldukça küçüktür, hemen hemen cornu dorsale ile aynı büyüklüktedir. Tüm lumbosacral segmentlerde substantia grisea miktarı artmış, dolayısıyla SA/SG değeri küçülmüştür. Bu segmentlerde cornu ventrale, daima cornu dorsale'den büyüktür. LS2-LS9 segmentleri

Tablo 2. Ördekte medulla spinalis segmentlerinde Substantia alba alanı / Substantia grisea alanı (SA/SG) oranları.

Segment sayısı	C1	C2	C3	C4	C5	C6	C7	C8	C9	C10	C11	C12	C13
SA													
----- Oranları	1,92	3,27	3,25	4,36	5,15	2,95	3,86	4,54	2,62	3,35	3,54	2,72	2,2
SG													
Segment sayısı	C14	C15	T1	T2	T3	T4	T5	T6	T7	T8	LS1	LS2	LS3
SA													
----- Oranları	1,57	1,56	2,08	2,5	2,81	4,56	4,86	2,70	1,97	2,51	1,59	1,58	1,81
SG													
Segment sayısı	LS4	LS5	LS6-9	LS10-11	LS12-15	LS16	Caud						
SA													
----- Oranları	1,18	1,16	1,05	2,23	1,14	0,93	1,90						
SG													



Şekil 3. Ördekte medulla spinalis segmentlerinden alınan transversal kesitlerin görünümü.

Tablo 3. Güvercinde medulla spinalis segmentlerinde Substantia alba alanı / Substantia grisea alanı (SA/SG) oranları.

Segment sayısı	C1	C2	C3	C4	C5	C6	C7	C8	C9	C10	C11	C12	C13
SA ----- Oranları SG	1,964	4,22	4,71	4,5	6,28	5,1875,25		4,83	4,57	4,33	3,70	3,40	3,18
Segment sayısı	T1	T2	T3	T4	T5	T6	LS1	LS2-4	Ls5-9	LS10-12	LS13	Caud	
SA ----- Oranları SG	1,36	1,29	2,63	2,18	2,9	4	1,34	1,94	1,44	1	1,4	2,33	

arasında canalis centralis, corpus gelatinosum içinde yer almaktadır. LS13 ve caudal segmentlerde cornu dorsale ve cornu ventrale büyüklükleri birbirine çok yakındır. Medulla spinalis'te fissura mediana ventralis, ördekte olduğu gibi belirgin değildir.

Güvercinde tüm medulla spinalis segmentlerinden SA/SG oranı en düşük olanı LS10-LS12 segmentleridir. Yani bu segmentlerde substantia grisea oranı diğer segmentlere göre fazladır. C5 segmenti ise tüm segmentler içinde substantia grisea oranı en az olan segmenttir.

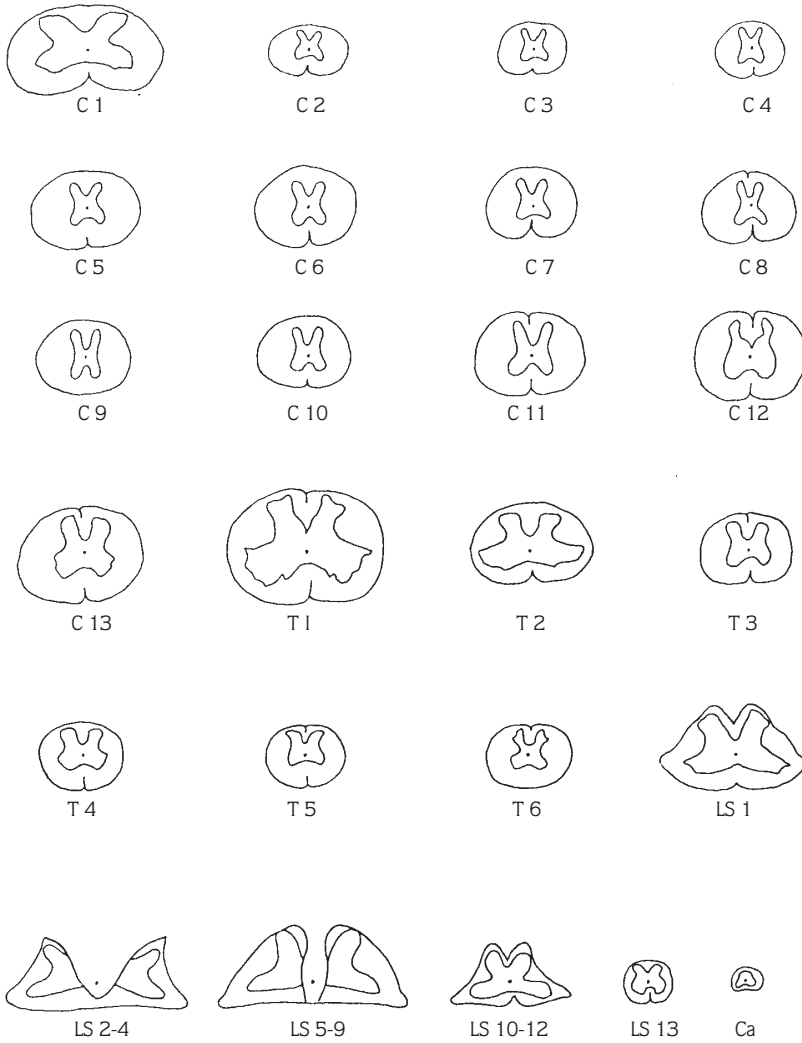
### Tartışma ve Sonuç

Aves (kuşlar) sınıfının farklı üç takımının üyesi olan tavuk (galliformes), ördek (anseriformes) ve güvercinin

(columbiformes) medulla spinalis'inin morfolojisi incelenmiştir.

Tavuk, ördek ve güvercin medulla spinalis'inin literatürde (1, 10, 11) bildirildiği gibi tüm canalis vertebralis boyunca devam ettiği ve memelide olduğu gibi tipik iki genişleme gösterdiği saptanmıştır. Bu çalışma ile ilk kez üç ayrı kanatlı türünde medulla spinalis'in tüm segmentlerindeki substantia grisea ve alba'nın konumu şematize edilmiştir.

Yapılan çalışmada tavukta 15 cervical, 7 thoracal, 14 lumbosacral ve 5 caudal segment olmak üzere 41 medulla spinalis segmentinin varlığı saptanmıştır. Uehara ve Ueshima (12), tavuk medulla spinalis'inde segment sayısını 41 adet olarak bildirmektedirler. Ördekte medulla spinalis'te 15'i cervical, 8'i thoracal, 16'sı lumbosacral ve



Şekil 4. Güvercinde medulla spinalis segmentlerinden alınan transversal kesitlerin görünümü.



5'i caudal olmak üzere 44 segmentin varlığı gözlenmiştir. Güvercinde ise 13 cervical, 6 thoracal, 13 lumbosacral, 5 caudal segment saptanmıştır. Güvercinde saptanan medulla spinalis'in toplam segment sayısı 37'dur. Güvercinde 12 cervical, 8 thoracal, 21 lumbosacral ve 6 caudal olmak üzere 40 medulla spinalis segmentinin varlığı bildirilmektedir (13).

Tavukta intumescencia cervicalis'i C13-C15, T1, T2 segmentlerinin, intumescencia lumbalis'i LS1-LS8 segmentlerinin oluşturduğu saptanmıştır. Ördede intumescencia cervicalis C12-C15 ve T1, T2 segmentlerinden, intumescencia lumbosacralis LS1-LS11 segmentlerinden oluşmuştur. Güvercinde ise C11-C13, T1, T2 segmentleri intumescencia cervicalis'i, LS1-LS12 segmentleri intumescencia lumbalis'i şekillendirmiştir. Üç türde de ilk iki thoracal segment, intumescencia cervicalis'in oluşumuna katılmaktadır. İntumescencia lumbalis tamamıyla lumbosacral segmentlerden şekillenmiştir; thoracal segmentlerin katılımı söz konusu değildir. Kanatlılarda intumescencia cervicalis ve intumescencia lumbalis'in literatürde (14) tanımlanışı bulgulara benzerlik göstermektedir.

Çalışmada medulla spinalis segmentlerinin tümü şematize edilmiş ve bu segmentlerde SA/SG oranları saptanmıştır. Yapılan literatür incelemesinde bu tür segmental incelemenin ilk kez yapıldığı görülmüştür.

Tavukta LS6-LS10, ördede LS5-LS11, güvercinde LS2-LS9 segmentlerinde canalis centralis'in tamamıyla corpus gelatinosum içinde seyrettiği saptanmıştır. Dickson ve Millen (15), canalis centralis'in corpus gelatinosum'un ventral'inde seyrettiğini belirtmiş, fakat bunların hangi segmentler olduğuna açıklık getirmemişlerdir. Tavukta glikojen konsantrasyonunun en fazla olduğu segmentlerin 26. ve 28. segmentler olduğu bildirilmektedir (16). Yapılan çalışmada corpus gelatinosum'un en yoğun olduğu segmentler tavukta LS5-LS8 (27. ve 28. segmentler), ördede LS5-LS11 (28. ve 34. segmentler), güvercinde ise LS2-LS4 (21. ve 23. segmentler) segmentler olarak bulunmuştur.

Yapılan bu çalışma ile tavuk, ördek ve güvercinde medulla spinalis'in morfolojisi incelenerek farklılıkları ortaya konmuştur. Ayrıca, bu üç türün medulla spinalis'inin segmental olarak araştırılmasıyla, konudaki literatür boşluğunun doldurulmasına çalışılmıştır.

## Kaynaklar

1. Baumel, J.J.: Aves Nervous System, Sisson and Gosman's The Anatomy of the Domestic Animals, Vol. 2, W.B. Saunders Company, Philadelphia, 2019-2024, 1975.
2. King, A.S., McLelland, J.: Birds, Their Structure and Function. Bailliere Tindall, London. 237-256, 1984.
3. Baumel, J.J., King, A.S., Lucas, A.U., Breazile, J.E., Evans, H.E.: Nomina Anatomica Avium An Annotated Anatomical Dictionary of Birds. Academic Press, New York. 417-472, 1979.
4. Badawi, H., Ahmet, A.K., Hasouna, E.M.A.: A Comparative Morphometric Study on the Cervical and Lumbosacral Enlargements in Pigeon, Duck and Chicken, Assiut Vet. Med. J. 1994; 31, 1-14.
5. Uehara, M., Ueshimo, T.: The Fine Structure of the Glycogen Containing Cells in the Chicken Spinal Cord. Jap. J. Vet. Res. 1982; 30, 1-10.
6. Aczoitia, I., Fernandez, B., Fernandez, A.: The Meningeal Arrangement of the Avian Lumbosacral Spinal Cord. Canad. J. Zool. 1987; 65, 920-927.
7. Aslanbey, D., Sağlam, M., Gürkan, M., Olcay, B.: Kanatlılarda Ketalar ile Genel Anestezi. Ankara Üniv. Vet. Fak. Derg. 1987; 34, 288-299.
8. Romeis, B.: Mikroskopische Technik. R. Oldenbourg, München. 51-52, 1948.
9. Luna, L.G.: Manual of Histologic Staining Methods of the Armed Forces Institute of Pathology. McGraw-Hill Book Comp. New York. 199-200, 1968.
10. Ellenberger, W., Baum, H.: Handbuch der vergleichenden Anatomie der Haustiere. Springer-Verlag, Berlin. 1115-1117, 1974.
11. Taşbaş, M.: Evcil Kanatlılardan Tavuk-Horoz (Gallus Domesticus) ve Hindinin (Meleagris Gallopavo) Medulla spinalis ve Zarları (Meninges) Üzerinde Karşılaştırmalı Makro-Anatomik ve Subgros Araştırmalar. Ankara Üniv. Vet. Fak. Derg. 1978; 25, 731-746.
12. Uehara, M., Ueshima, T.: Light and Electron Microscopy of the Chicken Coccoygeal Cord. Jap. J. Vet. Sci. 1985; 47, 963-970.
13. Chiasson, R.B.: Laboratory Anatomy of the Pigeon. WMC Brown Company Publ., Iowa. 44-51, 1964.
14. Nickel, R., Schummer, A., Seiferle, E.: Anatomy of the Domestic Birds. Verlag Paul Parey, Hamburg. 114-130, 1977.
15. Dickson, A.D., Millen, J.W.: The Meningeal Relationships of the Glycogen Body in the Chick. J. Anat. 1957; 91, 47-51.
16. Uehara, M., Ueshima, T.: Extent of the Glycogen Body and the Glycogen Content of the Chicken Spinal Cord. Jap. J. Vet. Sci. 1982; 44, 31-38.