

1-1-2001

Diagnosis of Lymphoid Leukosis (LL) by ELISA (Enzyme-Linked Immunosorbent Assay) and Marek's Disease (MD) by IF (Immunofluorescence) Test in Chickens

SELDA ÖZBİLGİN

AYŞİN ŞEN


MİHRİBAN ÜLGEN

K. TAYFUN ÇARLI

GÜRSEL SÖNMEZ

See next page for additional authors

Follow this and additional works at: <https://journals.tubitak.gov.tr/veterinary>

 Part of the [Animal Sciences Commons](#), and the [Veterinary Medicine Commons](#)

Recommended Citation

ÖZBİLGİN, SELDA; ŞEN, AYŞİN; ÜLGEN, MİHRİBAN; ÇARLI, K. TAYFUN; SÖNMEZ, GÜRSEL; and ÖZMEN, ÖZLEM (2001) "Diagnosis of Lymphoid Leukosis (LL) by ELISA (Enzyme-Linked Immunosorbent Assay) and Marek's Disease (MD) by IF (Immunofluorescence) Test in Chickens," *Turkish Journal of Veterinary & Animal Sciences*: Vol. 25: No. 6, Article 5. Available at: <https://journals.tubitak.gov.tr/veterinary/vol25/iss6/5>

This Article is brought to you for free and open access by TÜBİTAK Academic Journals. It has been accepted for inclusion in Turkish Journal of Veterinary & Animal Sciences by an authorized editor of TÜBİTAK Academic Journals. For more information, please contact academic.publications@tubitak.gov.tr.

Diagnosis of Lymphoid Leukosis (LL) by ELISA (Enzyme-Linked Immunosorbent Assay) and Marek's Disease (MD) by IF (Immunofluorescence) Test in Chickens

Authors

SELDA ÖZBİLGİN, AYŞİN ŞEN, MİHRİBAN ÜLGEN, K. TAYFUN ÇARLI, GÜRSEL SÖNMEZ, and ÖZLEM ÖZMEN

Tavuklarda Lenfoid Leukozis (LL) Hastalığının ELISA (Enzyme Linked İmmunosorbent Assay) ve Marek Hastalığının (MD) IF (İmmunoflorasan) Tekniği ile Tanısı*

Selda ÖZBİLGİN, Aysin ŞEN, Mihriban ÜLGEN, K. Tayfun ÇARLI, Gürsel SÖNMEZ
Uludağ Üniversitesi, Veteriner Fakültesi, Görükle, Bursa - TÜRKİYE

Özlem ÖZMEN

Akdeniz Üniversitesi, Burdur Veteriner Fakültesi, Burdur - TÜRKİYE

Geliş Tarihi: 01.12.1999

Özet: Bu çalışmada, tavukların neoplastik hastalıklarından olan lenfoid leukozisin ELISA ile Marek Hastalığının İndirek İmmunoflorasan testleri ile teşhisi amaçlandı. Örnekler (doku ve yumurta), lenfoid leukozis ve Marek Hastalığı şüpheli işletmelerden seçilerek alındı. Dokular makroskopik ve mikroskopik olarak incelendi. Bazı işletmelerdeki doku örnekleri lenfoid leukozis ve Marek Hastalıkları için tipik lezyonlara sahipti.

Yedi broyler damızlık ve üç ticari yumurtacı işletmeye ait yumurta albuminleri ALV p27 grup spesifik antijeni yönünden test edildi. On işletmenin beşinde ALV p27 antijeni saptandı. İşletmelerdeki ALV p27 antijeni pozitiflik oranı %10 ile %42 arasında idi. Lenfoid leukozis infeksiyon oranı %15.06 (36/239 yumurta) olarak bulundu. Lenfoid leukozis saptanan işletmelerin tümü broyler damızlık olup, hayvanların yaşları 23-33 hafta arasında idi.

Marek Hastalığının teşhisinde, MDV antijeninin IIF ile tespit edilmesi amacı ile kemik iliği tuşe preparatları kullanıldı. İncelenen onbeş işletmenin onikisinde pozitiflik saptandı. Çok sayıda florasan veren hücreler gözlemlendi ve bu hücrelerde yaygın ve ayrı granüller halinde sitoplazmik boyanmalar mevcuttu. Sonuçlar kemik iliği hücrelerinin MDV'nun hızlı ve spesifik teşhisi için uygun test materyali olduğunu gösterdi. MDV ile infekte tavukların yaşları 10-20 haftalar arasında idi.

Anahtar Sözcükler: Lenfoid leukozis, ELISA, Marek Hastalığı, İmmunoflorasan, Tavuk

Diagnosis of Lymphoid Leukosis (LL) by ELISA (Enzyme-Linked Immunosorbent Assay) and Marek's Disease (MD) by IF (Immunofluorescence) Test in Chickens

Abstract: In this study, our aim was to diagnose lymphoid leukosis and Marek's disease, which are neoplastic diseases of chickens, by ELISA and Indirect Immunofluorescence Test (IIF), respectively. Samples (eggs and tissues) were selectively taken from the flocks suspected of having lymphoid leukosis and Marek's disease.

The tissues were macroscopically and microscopically examined. Tissues belonging to some flocks showed typical lesions for lymphoid leukosis and Marek's disease.

Seven broiler breeder flocks and three commercial layer flocks were tested for avian leukosis virus (ALV) group specific antigen (p27) in the albumen. ALV p27 antigen was detected in five out of ten flocks. The rate of ALV p27 antigen positive albumens among the flocks examined ranged from 10 to 42%. The lymphoid leukosis infection rate was found to be 15.06% (36/239 eggs). All the flocks with lymphoid leukosis were broiler breeders and they were 23-33 weeks old.

In the diagnosis of Marek's disease, bone marrow smears were used for the detection of MDV antigen by IIF. Of fifteen flocks examined, twelve were determined to be positive. Fluorescent antigen-positive cells were seen in large numbers and these cells exhibited diffuse cytoplasmic staining with discrete granules. Results showed that smears of bone marrow cells are a suitable test material for a rapid and specific diagnosis of MDV infection in chickens. The chickens infected with MDV were 10-20 weeks old.

Key Words: Lymphoid leukosis, ELISA, Marek's disease, Immunofluorescence, Chicken

*Bu çalışma U.Ü. Araştırma Fonu (93/9) tarafından desteklenmiştir.

Giriş

Kanatlı leukosis-sarkoma kompleksi içinde ele alınan lenfoid leukosis, tavukların neoplastik özellikte bir hastalığıdır (1,2). Lenfoid leukosis hastalığının etkeni, Retroviridae familyası, Oncovirinae altfamilyasına ait Avian-Leukosis Sarcoma Virus (ALSV)'dur. Tavuklarda hastalık oluşturan ALSV'ları başlıca 5 altgruba (altgrup A,B,C,D,E) ayırmıştır. Lenfoid leukosis özellikle altgrup A ve B ALSV'lar tarafından oluşturulmakta ve lenfomalar B-hücre lenfoması (bursal orjinli) karakteri taşımaktadır (3).

Lenfoid leukozisin laboratuvar tanısında test materyali olarak kan, plazma, kloakal svab, yumurta albumini ve daha az olarak da embriyo ve tümör dokuları kullanılmaktadır (4,5). ALSV ile infekte tavuklar virusu yumurta yolu ile saçtıkları ve yumurtanın albumin bölümü ise virusu en fazla miktarda içerdiği için, virusun izolasyonu veya direk serolojik tespiti amacı ile yumurta albumini tercih edilmektedir (5,6). ALSV'nun protein yapısında major virion antijeni olan p27'nin tespiti, lenfoid leukozisin tanısında temel alınan kriterlerden biridir (5,7,8). Sahada gözlenen infeksiyonun kısa sürede tanısına ve test materyalinde p27 antijeninin saptanmasına yönelik ELISA (Enzyme Linked İmmunosorbent Assay), Agar Jel Presipitasyon (AGP) ve Direkt Komplement Fiksasyon (DCF) Testi gibi teknikler kullanılmaktadır (9,10,11). Smith ve ark. (7), ALSV'larının tespitinde DCF ve ELISA tekniklerini karşılaştırmışlar ve ELISA'nın DCF testine göre 10 kat daha duyarlı olduğunu bildirmişlerdir.

Tavukçuluk sektöründe hala önemli kayıplara neden olan neoplastik hastalıklardan diğeri de Marek Hastalığıdır. Marek Hastalığı Virus (MDV), tavukların T-lenfositlerini hedef alan hücre - bağımlı bir virustur ve herpesviridae familyasında bulunmaktadır. MDV infekte ettiği hücreye girdikten sonra çekirdeğe geçer ve virusa ait DNA sentezini başlatır. Enfeksiyonu takip eden 8-10 saat içinde virus hücre içinde tesbit edilebilmiştir. Çoğalan viruslar stoplazmaya geçer ve burada vakuoller içinde bulunurlar (12). Marek Hastalığının teşhisinde MDV ile infekte hücrelerde virusun erken dönemde tespiti amacı ile immunoflorasan testi (IF) güvenilir bir yöntem olarak kullanılmaktadır (13-17).

Bu çalışmada, Bursa ve Balıkesir bölgesindeki ticari işletmelerde, tavukların neoplastik karakter taşıyan lenfoid leukosis ve Marek Hastalıklarının spesifik, hızlı ve güvenilir test yöntemleri ile teşhisi amaçlanmıştır. Bu amaçla histopatolojik bulguların yanısıra lenfoid leukosis

için ELISA, Marek Hastalığı için İndirek İmmunoflorasan testleri kullanılmıştır.

Materyal ve Metot

Saha Örnekleri : Bursa ve Balıkesir çevresindeki, lenfoid leukosis şüpheli işletmelerden toplam 40 adet canlı hayvan, 239 adet yumurta alındı. Bu işletmelerin 7 adedi broyler damızlık, üç adedi ise ticari yumurtacı idi. Proje kapsamında LL yönünden değerlendirilen işletmelere ve bu işletmelerde ELISA ile test edilen yumurta örneklerine ait bilgiler Tablo 1'de verilmiştir. Marek Hastalığı şüpheli onbeş ayrı ticari yumurtacı işletmeden dörder adet canlı tavuk alındı. İncelenen olguların yaşları iki haftadan 20 haftaya kadar değişme gösteriyordu (Tablo 2).

Enzyme Linked Immunosorbent Assay (ELISA) Kiti: IDEXX-FlockCheck® Avian Leukosis Virus Antigen Test Kiti ticari olarak sağlandı.

Yumurta Albumin Örneklerinin Hazırlanması: Yumurta albumininin vizköz yapıda olması, örneklerin pleytlere aktarılmasını zorlaştırmaktadır. Bunu önlemek amacı ile albumin örnekleri kit içinde bulunan örnek sulandırıcısı ile 1:1 oranında sulandırıldı. Bu işlem ayrı bir pleytte, 100 µl albumin örneği ile 100 µl örnek sulandırıcısını bir mikropipet yardımı ile karıştırarak yapıldı. Bu işlemin vizköziteyi yeterince gidermediği durumda, sulandırılmış örneklerin bulunduğu pleytlar 1-3 defa dondurulup çözülürülerek albumin örneklerinin akışkanlığı artırıldı.

ELISA (Antigen-Capture) Yöntemi : Yumurta albuminlerindeki ALV p27 antijenlerinin belirlenmesi için ELISA Antigen Capture yöntemi uygulandı. Test edilen örneklerde ALV p27 antijeninin varlığı, pozitif kontrol (10 ng/ml p27 antijeni içerir)'ün absorbans değerinin ortalaması ile incelenen yumurta albumin örneklerinin absorbans değerleri arasındaki ilişkiye göre değerlendirildi. İncelenen örnekteki antijenin relatif düzeyi, örneğin pozitiflik oranı (S/P) hesaplanarak belirlendi. S/P oranı 0.2'ye eşit veya 0.2'den az olan örnekler negatif olarak, S/P oranı 0.2'den fazla olan örnekler ise pozitif olarak kabul edildi (18).

İndirek İmmunoflorasan (IIF) Tekniğinin Uygulanması: Marek Hastalığı şüpheli tavuklar dekapite edilerek, önce femur kemikleri kırıldı ve bir miktar kemik iliği alınıp daha önceden alkol-eterde temizlenmiş lamalar üzerine bastırılarak tuşe preparatlar hazırlandı. Havada

İşletme No	Yetiştirme Tipi	Yaş (Hafta)	İncelenen Örnek (Yumurta Albumini)		
			Toplam Sayı	Pozitif Örnek Sayısı	Oran (%)
1	Broyler Damızlık	20	33	12	36
2	Broyler Damızlık	26	30	3	10
3	Ticari Yumurtacı	32	24	-	-
4	Ticari Yumurtacı	28	25	-	-
5	Ticari Yumurtacı	20	25	-	-
6	Broyler Damızlık	32	27	11	40
7	Broyler Damızlık	33	18	2	11
8	Broyler Damızlık	28	19	8	42
9	Broyler Damızlık	27	20	-	-
10	Broyler Damızlık	30	18	-	-

Tablo 1. Lenfoid lekozis yönünden incelenen işletmelere ve yumurta albumin örneklerine ait bilgiler.

Kümes No	Yaş (hafta)	Makroskopik Lezyonlar	Mikroskopik Lezyonlar	IIF Test Sonuçları
K-1	12	+	+	+
K-2	17	-	+	+
K-3	14	-	+	-
K-4	10	-	-	+
K-5	10	+	+	+
K-6	15	+	+	+
K-7	12	-	-	+
K-8	16	+	+	+
K-9	20	-	+	-
K-10	16	+	+	+
K-11	16	-	-	+
K-12	2	-	-	-
K-13	12	+	+	+
K-14	20	+	+	+
K-15	17	+	+	+

Tablo 2. Marek Hastalığı şüpheli işletmelere ait tavukların makroskopik ve mikroskopik lezyonları ile IIF sonuçlarının karşılaştırılması.

kuruması beklenen tuşe preparatlar asetonda 10 dk. kadar tespit edildi ve test edilene kadar -20°C'lik deepfreezde saklandı.

Tuşe preparatlara uygulanan IIF yönteminde, önce PBS (Phosphat Buffer Saline pH: 7.2) ile 10'ar dk. yıkamayı takiben 1/2 sulandırılmış anti-Marek Hastalığı Virüsü hiperimmun serumundan (Manisa Tavukçuluk Araştırma Enstitüsü'nden sağlandı) damlatıldı ve 37°C'lik nemli etüvde, 1 saat inkübasyona bırakıldı. Daha sonra tuşe preparatlar PBS içinde 3'er kez hafif hareketlerle 10'ar dk. yıkandı. PBS'den çıkarılan lamalar dikey tutularak havada kurutuldu. Bu kez lamaların üzerine Fluorescein Isothiocyanate (FITC) ile işaretli ve 1/8 sulandırılmış Anti-chicken IgG konjugatı (Sigma Immunochemicals, Product No. F-4137, Anti-chicken IgG

FITC conjugate) damlatıldı ve yine nemli etüvde 1 saat inkübe edildi. Ardından, lamaların üzerindeki solüsyon döküldü ve 3'er kez PBS içinde 10 dk. hafifçe çalkalayarak yıkandı. PBS'den çıkarılan preparatlar kurutulmadan üzerlerine PBS+Gliserin karışımından damlatılarak lamelle kapatıldı. Kapalı bir kutuya alınan preparatlar florasan mikroskop (Nikon- optiphot-2 epifluorescence) altında (B excitationda) incelendi ve pozitif olgulardan 400 ASA'lık film ile görüntü alındı. Testin uygulanmasında iki ayrı kontrol preparatı hazırlandı. İlk kontrol preparatında sadece PBS ve konjugate kullanıldı, ikincide ise tüm aşamalarda sadece PBS kullanıldı (14,15,19,20).

Mikroskopik İnceleme: Lenfoid lekozis ve Marek Hastalığından şüpheli tavuklara sistemik nekropsi yapıldı

ve tüm organlardan (karaciğer, dalak, kalp, akciğer, böbrek, bezli mide, yumurtalık, b. Fabricius, barsak, kas, pankreas, beyin, n. İshiadicus ve deri) örnekler alınıp % 10'luk formol solusyonunda tespit edildi. Rutin doku takibini izleyerek parafin blokları hazırlandı ve 4-5 mm kalınlığında kesilerek hematoksilin eosin ile boyandı.

Bulgular

Lenfoid Leukozis Bulguları:

Makroskobik Bulgular: Lenfoid leukozis şüpheli tavuklara yapılan nekropside, altı ve yedi no'lu işletmelerde makroskobik bulgulara rastlanırken diğer işletmelere ait tavuklarda makroskobik ve mikroskobik bir bulgu gözlenmedi. Nekropside özellikle karaciğerlerde, dalak ve böbrekte büyüme ile beraber bu organların renginde açılma sonucu gri-boz renkli bir görünüm dikkati çekti. Bursa Fabriciuslarda da belirgin büyüme gözlemlendi. Lenfoid leukozisde saptanan makroskobik bulguların organlara göre dağılımı Tablo 3'de verilmiştir.

Mikroskobik Bulgular: Karaciğer, dalak gibi parankim organlarda diffuz, lenfoblastik hücre infiltrasyonları gözlenirken, kalp ve böbrekte fokal, lenfoblastik hücre infiltrasyonları saptandı. Bursa Fabriciusta ise intrafollikuler, yoğun lenfoblastik hücreler gözlemlendi. Lenfoid leukozisde saptanan mikroskobik bulguların organlara göre dağılımı Tablo 3'de verilmiştir.

Her iki hastalığın makroskobik olarak tespit edildiği bazı tavukların organlarından hazırlanan tuşe preparatlara ayrıca Metil Green Pyronin (MGP) boyası uygulandı. Boyama sonucunda, lenfoid leukozisde lenfoblastik hücre stoplazmalarının MGP ile kırmızı boyandığı, Marek Hastalığında ise lenfoid hücre stoplazmalarının boya almadıkları gözlemlendi.

ELISA Sonuçları: Çalışmada, ELISA (Antigen-capture) tekniği ile, lenfoid leukozis yönünden incelenen on adet işletmenin beş adedinde ALV p27 antijeni saptandı (Şekil 1). İncelenen toplam 239 yumurtanın 36 adedi ALV p27 pozitif olarak tesbit edildi. ALV p27 yönünden pozitif olarak tespit edilen işletmelere ait yumurta örneklerinde pozitiflik oranının ise %10 ile %42 arasında olduğu gözlemlendi. İncelenen toplam on adet işletmenin yedi adedi broyler-damızlık ve üç adedi ticari yumurtacı idi. Ticari yumurtacı işletmelerin hiçbirinde ALV p27 antijeni saptanmazken, broyler damızlık işletmelerin beş adedinde ALV p27 antijeni saptandı. Lenfoid leukozis tanısı konulan işletmelerdeki (1,2,6,7 ve 8 no'lu işletmeler) hayvanların yaşlarının 20-33 haftalar arasında olduğu gözlemlendi (Tablo. 1).

Marek Hastalığı Bulguları:

Makroskobik Bulgular: Toplanan materyallerden sekiz kümese (K-1, K-5, K-6, K-8, K-10, K-13, K-14 ve K-15) ait piliçlerde, sistemik nekropside çeşitli makroskobik lezyonlar gözlemlendi. Ancak geri kalan yedi kümeste (K-2, K-3, K-4, K-7, K-9, K-11 ve K-12) nekropside makroskobik lezyona rastlanmadı. Makroskobik lezyon olarak karaciğer, dalak gibi iç organlarda büyüme ve tümoral oluşumlar saptandı. En fazla makroskobik lezyona karaciğerde (% 53.3), en az olarak ise pankreasta (% 1.6) rastlandı. Organ ve dokulara göre makroskobik bulguların dağılımı Tablo 4.'de verilmiştir.


Mikroskobik Bulgular: Marek Hastalığından şüpheli olarak onbir ayrı kümesten seçilen piliçlerde deri, sinir ve çeşitli organlarda mikroskobik lezyonlar gözlemlendi. Dört kümeste (K-4, K-7, K-11 ve K-12) tüm organlarda ve sinirde mikroskobik lezyon tesbit edilmedi. Derideki mikroskobik lezyonlar dermiste yaygın lenfoid hücre infiltrasyonu şeklinde idi. N.ishiadicustaki lezyonlar ise çoğunluğunu lenfositlerin oluşturduğu daha az olarak da

Organ	Makroskobik Bulgular (40 olgu)	%	Mikroskobik Bulgular (40 olgu)	%
Karaciğer	8	20	8	20
Dalak	6	15	8	20
Böbrek	4	10	6	15
Kalp	3	7.5	7	17.5
Akciğer	2	5	3	7.5
Yumurtalık	2	5	3	7.5
B. Fabricius	6	15	8	20

Tablo 3. Lenfoid leukozis hastalığında organlarda gözlenen makroskobik ve mikroskobik bulguların dağılımı.

Organ ve Dokular	Makroskobik Bulgular (60 olgu)	%	Mikroskobik Bulgular (60 olgu)	%
Karaciğer	32	53.3	42	70
Dalak	29	48.3	32	53.3
Böbrek	27	45	30	50
Bezli mide	25	41.6	36	60
Kalp	14	23.3	21	35
Akciğer	8	13.3	8	13.3
Yumurtalık	8	11.6	16	26.6
B. Fabricius	8	13.3	12	20
N. ischiadicus	4	6.6	28	46.6
Deri	4	6.6	4	6.6
İnce barsak	2	3.3	7	11.6
Kas	2	3.3	2	3.3
Pankreas	1	1.6	1	1.6
Beyin	-	-	8	13.3

Tablo 4. Marek Hastalığı şüpheli işletmelere ait organ ve dokularda tespit edilen makroskobik ve mikroskobik bulguların dağılımı.



Şekil 1. Yumurta albumini örneklerinde ALV p27 antijeninin ELISA ile aranması (Detection of ALV p27 in the egg albumens by ELISA).

plazma hücrelerinin bulunduğu infiltrasyonlar olarak gözlemlendi. Sadece iki kümede (K-10 ve K-13) beyinde perivasküler lenfosit infiltrasyonları belirlendi. Regio femoralisdeki kaslarda gözlenen lezyonlarda ise kas demetlerinin arasında çeşitli yoğunlukta lenfoid hücre toplulukları saptandı. Bunun dışında karaciğer, kalp, dalak, akciğer, böbrek ve yumurtalık gibi organlarda hafif olgularda perivasküler olarak, daha şiddetli olgularda ise bazen organın parankimini tamamen dolduracak şekilde çoğunluğunu lenfositlerin oluşturduğu hücre infiltrasyonları tespit edildi. Bursa Fabriciusdaki lezyonlar ise sadece üç ayrı kümede (K-1, K-5 ve K-13) interfolliküler lenfosit infiltrasyonu şeklinde gözlemlendi. Mikroskobik olarak da en fazla bulguya karaciğerde

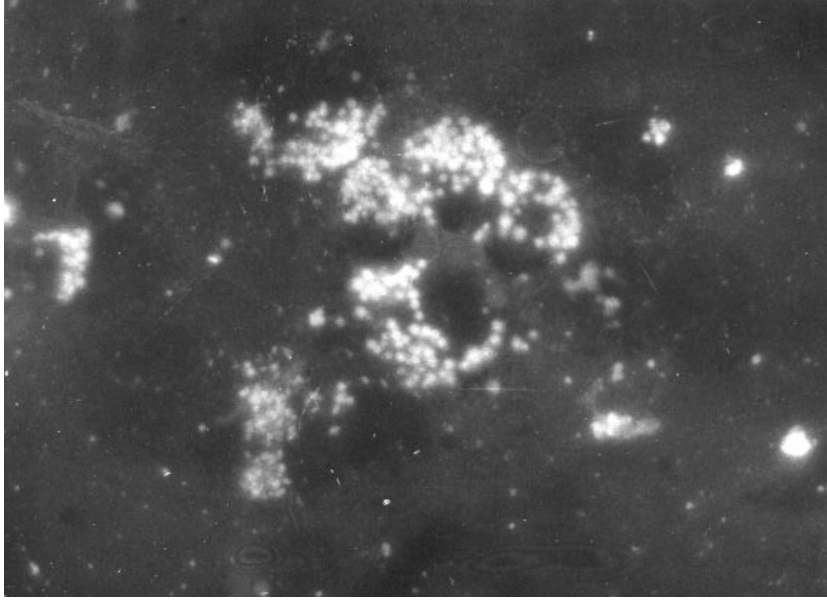
(%70) rastlandı. Mikroskobik bulguların organ ve dokulara göre dağılımı Tablo 4'te verilmiştir.

IIF Sonuçları: Kümes bazında her kümeden üçer tavuğa ait kemik iliğinden hazırlanan tuşe preparatlarda, IIF metodu ile oniki ayrı kümede pozitif sonuç elde edildi. Negatif preparatlarda kemik iliği hücrelerinin sitoplazmasında FITC ile boyanma tespit edilemezken, Marek Hastalığı pozitif kemik iliği hücrelerinin sitoplazmalarında ise FITC ile işaretlenen diffuz küçük inklüzyonlar şeklinde parlak yeşil renk veren yapılar gözlemlendi (Resim 2). Marek Hastalığının kesin teşhisinin yapıldığı olguların yaşları, makroskobik, mikroskobik ve immunoflorasan sonuçları Tablo 2'de gösterilmiştir.

Tartışma ve Sonuç

ELISA tekniği kolay uygulanabilir olması, kısa sürede sonuç vermesi, duyarlı ve spesifik bir test olması nedenleri ile lenfoid leukozisin geniş kapsamlı saha taramalarında tercih edilmektedir. ELISA tekniği ile ayrıca hem kan serumlarında hem de yumurta albumini örneklerinde ALV p27 antijeni tespit edilmektedir (5,7). Bu çalışmada lenfoid leukozisin serolojik tanısında ALV p27 antijenini ortaya koymak amacı ile yumurta örnekleri ELISA tekniği ile incelenmiştir.

Lenfoid leukozis, uygulanan eradikasyon programlarına rağmen birçok ülkede varlığını sürdürmektedir. İnfeksiyonun sahadaki kalıcılığında virusun vertikal bulaşması büyük önem taşımaktadır. Özellikle damızlık işletmelerde hastalığın eradikasyonuna



Şekil 2. Kemik iliği hücrelerinin sitoplazmalarında FITC pozitif MDV antijenlerin görünümü. x1250. (Appearance of FITC positive MDV antigens in the cytoplasm of bone marrow cells).

yada kontrolüne yönelik bir müdahale olmadığı takdirde, virusun saçılma oranı ve dolayısı ile infeksiyon oranı sürekli sabit kalmakta hatta gittikçe artma eğilimi göstermektedir (21). Bu çalışmada, 3'ü ticari yumurtacı, 7'si broyler damızlık olmak üzere toplam 10 adet işletmenin 5 adedinde ALV p27 antijeni saptandı. Lenfoid leukozis saptanan işletmelerin tümünün broyler damızlık olması, sahada infeksiyon problemlerinin devamlılığını sağladığını düşündürmektedir. ALV p27 antijeni tespit edilen işletmelerde, virusun yumurta yolu ile saçılma oranı %10 ile %42 olarak bulundu. Crittenden ve ark. (22), 28 ayrı broyler damızlık işletmeye ait ortalama 100'er adet yumurta albumin örneklerini komplement fikzasyon testi ile incelemişler ve virusun yumurta yolu ile en yüksek saçılım oranını %17 olarak bildirmişlerdir. Bu çalışmada, p27 antijeninin %42 oranında (8 no'lu işletmede) saptanmasının, kümes bazında incelenen yumurta örneği sayısının düşük olması ile ilişkili olabileceği düşünülmektedir. Ayrıca ELISA tekniğinin komplement fikzasyon testine göre daha duyarlı olması (7), sonuçlar arasındaki farklılığın nedeni olabilir. Diğer yandan, lenfoid leukozis infeksiyonunda yumurtada virus varlığı ile konjenital bulaşma arasında farklılık olduğu bildirilmektedir (23). Spencer ve ark. (24) ile Payne ve ark. (25), ALV ile infekte yumurtaların ancak 1/2-1/4'ünden infekte embriyoların meydana geldiğini ortaya koymuşlardır. Bu nedenle, çalışmada %10-%42 oranlarında saptanan ALV saçılımının sahada konjenital infeksiyon oranı ile paralellik göstermeyeceğini ve lenfoid

leukozezin sahadaki konjenital bulaşma riskinin daha düşük düzeyde kalacağını düşünmek yanlış olmayacaktır.

Lenfoid leukozezi infeksiyonu genellikle 14. haftadan sonra ortaya çıkmakta ve hastalığa bağlı kayıplar ise 24.-40. haftalar arasında gözlenmektedir (2). Bu çalışmada, lenfoid leukozezi saptanan damızlık işletmelerdeki hayvanların 20-33 haftalık oldukları gözlemlendi. Makroskobik ve mikroskobik bulguların tespit edildiği tavuklarda, karaciğer, dalak, bursa Fabricius gibi organlarda lenfoblastik hücre infiltrasyonları saptandı. ALV infekte tavukların sadece bir bölümünde lenfoid leukozezin şekillendiği, ancak diğer infekte tavukların virusun taşıyıcısı ve saçıcısı olarak yaşamlarını devam ettirdiği bildirilmektedir (2, 23). Bu çalışmada da, üç adet işletmede ALV p27 antijeni tespit edilmesine rağmen makroskobik ve mikroskobik lezyon gözlenmedi.

İmmunoflorasan tekniği, viral enfeksiyonların teşhisinde hızlı ve hassas olmaları açısından önemli bir role sahiptirler. Özellikle kanatlı viruslarının tespitinde çeşitli teşhis yöntemleri arasında önemli yer tutmaktadırlar. Allan ve ark., infeksiyöz bursal hastalık (26) ve avian influenzanın (27) teşhisinde yararlandıkları immunoflorasan testini basit, hızlı, ucuz ve hassas bulduklarını ifade etmişlerdir. Patel ve ark. (28) ise, hindilerde lenfoproliferatif (LPDV) hastalığının teşhisinde kullandıkları immunoflorasan testin hızlı ve spesifik bir yöntem olduğunu belirtmişlerdir.. Davidson ve ark. (29) ise, son yıllarda retikuloendoteliosisle yaptıkları bir

çalışmada immunoflorasan yöntemi ile PCR'ı karşılaştırmışlar ve pozitif sonuçları aynı paralellikte bulduklarını rapor etmişlerdir.

Marek Hastalığı ile ilgili immunoflorasan çalışmalarda ise, çeşitli araştırmacılar değişik dokularda virusun varlığını ortaya koymuşlardır. Bu konuda Kottaridis ve ark. (13), Marek Hastalığı açısından makroskobik ve mikroskobik lezyonların gözlemlendiği piliçlerin kemik iliği tuşe preparatlarında yapmış oldukları immunoflorasan testler sonucunda koyu boya almayan bir çekirdeğin yanında nokta tarzında sitoplazmik florasan boyanmalar tesbit etmişlerdir. Köküslü ve ark. (14), ile Kutsal (15), sahadan topladıkları Marek şüpheli piliçlerin kemik iliğinden hazırladıkları tuşe preparatlarda birçok hücrenin sitoplazmasında IIF ile Marek Hastalığı yönünden pozitif sonuç almışlardır. Aynı araştırmacılar aynı piliçlerin karaciğer, böbrek, dalak ve N.ischiadicus gibi organlarında da IIF ile çalışmışlar ancak pozitif sonuçların kemik iliği hücrelerinde daha yüksek oranda bulunduğunu bildirmişlerdir. Calnek ve ark. (16), yaptıkları bir deneysel çalışmada ise, MDV inokule ettikleri civcivlerin kıl kökü ve pektoral kaslarını eksize ederek bu dokulardaki lenfositler hücrelerde IIF ile virus internal antijenini en erken 5. günde tesbit etmişlerdir. İnfeksiyonun klinik olarak saptandığı sürülerden yapılan bir saha çalışmasında da, yine lenfositlerde IIF testi ile MDV tespit edilmiştir (17). Bu çalışmada ise, materyal olarak hazırlanması daha kolay ve daha masrafsız olan, kemik iliği tuşe preparatları tercih edildi. Marek Hastalığı pozitif olarak değerlendirilen tavukların kemik iliği hücrelerinde, intrasitoplazmik, diffuz granüller halinde parlak yeşil renkli florasan boyanma gözlemlendi.

Marek Hastalığı, özellikle 7-12 haftalık sürülerde aniden başlayan bir mortaliteye sahip olup önemli ekonomik kayıplara neden olabilmektedir (21). Civcivlerin MHV ile infeksiyonunu takiben, virus T-lenfositlerde bulunur ve latent enfeksiyon şekillenebilir. Fark edilemeyen bu durumda bazen aşılamalara rağmen saha şartlarında sporadik vakalar şeklinde yüksek kayıplar gözlenebilmektedir. Sonuçta, virusun varlığının erken dönemde tesbiti son derece önem kazanmaktadır (21,30). Marek Hastalığı şüpheli işletmelere ait tavukların makroskobik, mikroskobik ve IIF test sonuçları karşılaştırıldığında, IIF tekniği ile onbeş işletmenin onikisinde pozitif sonuç saptandı. Buna karşın Marek Hastalığına ait makroskobik bulgular sadece sekiz adet işletmede, mikroskobik bulgular ise onbir adet işletmede tespit edildi. Ancak mikroskobik bulgu saptanan iki işletmede IIF testi sonuçları negatif bulundu. Bu sonuçlar değerlendirildiğinde, Marek Hastalığının tanısı amacı ile makroskobik ve mikroskobik bulguların önem taşıdığı ancak sadece bu veriler ile bazı vakaların gözden kaçabileceği açıktır. Bu nedenle kesin tanı için sözkonusu bulguların yanısıra, daha spesifik olan IIF tekniğinin kullanımının daha doğru sonuç vereceği kanısına varıldı.

Sonuç olarak, tavukların önemli neoplastik hastalıklarından olan lenfoid leukozis ile Marek Hastalıklarının Bursa ve Balıkesir bölgesindeki birbirinden bağımsız çeşitli broyler damızlık ve ticari yumurtacı işletmelerde yaygın olarak bulunduğu gözlenmiştir. Bu nedenle, lenfoid leukozis ve Marek Hastalığına karşı gerekli önlemlerin alınması ve bu konularda yapılacak yeni çalışmalara önem verilmesi gerektiği görüşüne varılmıştır.

Kaynaklar

1. Timoney, J.F., Gillespie, J.H., Scott, F.W. and Barlough, J.E.: Hagan and Bruner's Microbiology and Infectious Diseases of Domestic Animals, 8th ed., Comstock Pub. Assoc., Ithaca and London, 1988.
2. Payne, L.N. and Purchase, H.G.: Leukosis/Sarcoma Group, Diseases of Poultry, Ed: Calnek, B.W., Barnes, H.J., Beard, C.W., Reid, W.M., Yoder, H.W.Jr., 9th ed., Iowa State University Press, Ames, Iowa, 386-439, 1991.
3. Payne, L. N.: Retrovirus-induced disease in poultry. Poul. Sci. 1998; 77: 1204-1212.
4. Fadly, A. M.: Leukosis and sarcomas. In "A Laboratory Manual for the Isolation and Identification of Avian Pathogens". Ed. H. G. Purchase, L.H. Arp, C. H. Domermuth, and J. E. Pearson, 3rd ed., AAAP, Kendal/Hunt Publishing Co., Dubuque, Iowa, 135-142 1989.
5. Crittenden, L. B., Smith, E. J. and Okazaki, W.: Identification of broiler breeders congenitally transmitting avian leukosis virus by enzyme-linked immunosorbent assay. Poultry Sci. 1984; 63: 492-496.
6. Zander, D. V., Raymond, R. G., McClary, C. F. and Goodwin, K.: Eradication of subgroups A and B lymphoid leukosis from commercial poultry breeding flocks. Avian Dis. 1975; 19: 408-423.

7. Smith, E. J., Fadly, A and Okazaki, W.: An enzyme-linked immunosorbent assay for detecting avian leukosis-sarcoma viruses. *Avian Dis.* 1980; 23: 698-707.
8. Smith, E., Crittenden, L.B. and Ignjatovic, J.: Comparative study of three methods for detecting avian leukosis viruses. *Infec. Immun.* 1977; 16: 500-504.
9. Smith, E. J., Salter, D. W., Silva, R. F. and Crittenden, L. B.: Selective shedding and congenital transmission of endogenous avian leukosis virus. *J. Virol.* 1986; 60: 1050-1054.
10. Clark, D. P. and Dougherty, R. M.: Detection of avian oncovirus group-specific antigens by the enzyme-linked immunosorbent assay. *J. Gen. Virol.* 1980; 47: 283-291.
11. Huang, J., Chen, D., Zhang, B. and Li, J.: Comparison of ELISA and AGP for the detection of avian leukosis virus. *Chinese J. Vet. Med.* 1996; 22: 6-7.
12. Başkaya H., Minbay A.: Marek hastalığı. *A.Ü.Vet.Fak.Yay.* 299, 78-101, A.Ü. Basımevi, 1974.
13. Kottaridis SD, Luginbuhl RE.: Marek's disease. III: Immunofluorescent studies. *Avian Dis.* 1968;12: 383-393.
14. Köküslü C., Özkul İ.A., Alçıgır G.: Tavukların Lenfoid Lökosis (LL), Retiküloendoteliozis (RE) ve Marek hastalıklarının (MD) ayrımsal tanımında uygulanan histopatolojik yöntemler ile immunofluoresan (IF) tekniği sonuçlarının karşılaştırılması. *Doğa Tü. Vet. ve Hay. D.* 1989; 13: 180-190.
15. Kutsal, O.: Bursa yöresi tavuklarında görülen Marek hastalığının teşhisinde deri ve iç organ bulguları üzerinde floresan antikor (FA) ve histolojik yöntemler kullanarak yapılan araştırmalar. *A.Ü. Vet. Fak. Derg.* 1989; 36: 15-39.
16. Calnek, BW., Lucio B., Schat KA., Lillehoj HS.: Pathogenesis of Marek's disease virus-induced local lesions. 1. Lesion characterization and cell line establishment. *Avian Dis.* 1989; 33: 299-302.
17. De Laney DB., Jones AE., Zerbes M., Tannock GA.: Isolation of serotype 1 Marek's disease viruses from vaccinated Australian flocks. *Vet. Microbiol.* 1995; 46: 213-219.
18. ELISA – Kit : IDEXX Lab., Avian Leukosis Virus Antigen Test Kit, Westbrook, Maine 04092 USA.
19. Özcel, MA.: İmmunofluoresans ve Parazitolojide Uygulanması. *Ege Üniv.Tıp Fak. Yay.108, Ege Üniv. Matbaası, İzmir, 89-100, 1978.*
20. Villegas, P. : Application of Immunofluorescence Avian Virus Disease. *Laboratory Manual College of Veterinary Medicine, University of Georgia, 55-70, 1987.*
21. Witter, R. L.: Avian tumor viruses: persistent and evolving pathogens. *Acta Vet. Hungarica.* 1997; 45: 251-266.
22. Crittenden, L. B., Okazaki, W. and Smith, E. J.: Incidence of avian leukosis virus infection in broiler stocks and its effect on early growth. *Poultry Sci.* 1983; 62: 2383-2386.
23. Tsukamoto, K., Hasebe, M., Kakita,S., Taniguchi,Y., Hihara, H. and Kono,Y.: Sporadic congenital transmission of avian leukosis virus in hens discharging the virus into the oviducts. *J. Vet. Med. Sci.* 1992; 54: 99-103.
24. Spencer, J. L., Crittenden, L.B., Burmester, B. R., Okazaki, W. and Witter, R. L.: Lymphoid leukosis: interrelations among virus infections in hens, eggs, embryos and chicks. *Avain Dis.* 1977; 21: 331-345.
25. Payne, L. N., Holmes, A. E., Howes, K., Pattison, M., Pollock, D. L. and Walters, D. E.: Further studies on the eradication and epizootiology of lymphoid leukosis virus infection in commercial strain chickens. *Avian Pathol.* 1982; 11: 145-162.
26. Allan G.M., McNulty MS, Connor TJ, McCracken RM, McFerran JB: Rapid diagnosis of infectious bursal disease infection by immunofluorescence on clinical material. *Avian Pathol.* 1984; 13: 419-427.
27. Allan G.M., McNulty MS: A direct immunofluorescence test for the rapid detection of Avian influenza virus antigen in tissue impression smears. *Avian Pathol.* 1985; 14: 449- 460.
28. Patel JR, Shilleto RW : Diagnosis of lymphoproliferative disease virus infection of turkeys by an indirect immunofluorescence test. *Avian Pathol.* 1987; 16: 367-376.
29. Davidson I, Alphandary R, Novoseler M, Malkinson M: Replication of non- defective reticuloendotheliosis viruses in the avian embriyo assayed by PCR and immunofluorescence. *Avian Pathol.* 1997; 26: 579-593.
30. Calnek BW.: Lymphomagenesis in Marek's disease. *Avian Pathol.* 1998; 27: 54-64.