

1-1-2002

## The Structural and Biochemical Changes of Kidney Tissue on Fluorosis in Rabbits

MEHMET AKDOĞAN

ALİ BİLGİLİ

ERDAL KARAÖZ

ALPARSLAN GÖKÇİMEN

GÖKHAN ERASLAN

*See next page for additional authors*

Follow this and additional works at: <https://journals.tubitak.gov.tr/veterinary>



Part of the [Animal Sciences Commons](#), and the [Veterinary Medicine Commons](#)

---

### Recommended Citation

AKDOĞAN, MEHMET; BİLGİLİ, ALİ; KARAÖZ, ERDAL; GÖKÇİMEN, ALPARSLAN; ERASLAN, GÖKHAN; and ÜSTÜNER, EBRU (2002) "The Structural and Biochemical Changes of Kidney Tissue on Fluorosis in Rabbits," *Turkish Journal of Veterinary & Animal Sciences*: Vol. 26: No. 1, Article 11. Available at: <https://journals.tubitak.gov.tr/veterinary/vol26/iss1/11>

This Article is brought to you for free and open access by TÜBİTAK Academic Journals. It has been accepted for inclusion in Turkish Journal of Veterinary & Animal Sciences by an authorized editor of TÜBİTAK Academic Journals. For more information, please contact [academic.publications@tubitak.gov.tr](mailto:academic.publications@tubitak.gov.tr).

---

# The Structural and Biochemical Changes of Kidney Tissue on Fluorosis in Rabbits

## Authors

MEHMET AKDOĐAN, ALİ BİLGİLİ, ERDAL KARAÖZ, ALPARSLAN GÖKÇİMEN, GÖKHAN ERASLAN, and  
EBRU ÜSTÜNER

## Flor Zehirlenmesi Oluşturulmuş Tavşanların Böbrek Dokusunda Yapısal ve Biyokimyasal Değişiklikler

Mehmet AKDOĞAN

Süleyman Demirel Üniversitesi, Tıp Fakültesi, Biyokimya ve Klinik Biyokimya Anabilim Dalı, Isparta-TÜRKİYE

Ali BİLGİLİ

Ankara Üniversitesi, Veteriner Fakültesi, Farmakoloji ve Toksikoloji, Anabilim Dalı, Ankara-TÜRKİYE

Erdal KARAÖZ, Alparslan GÖKÇİMEN

Süleyman Demirel Üniversitesi, Tıp Fakültesi, Histoloji ve Embriyoloji Anabilim Dalı, Isparta-TÜRKİYE

Gökhan ERASLAN

Erciyes Üniversitesi Veteriner Fakültesi, Farmakoloji ve Toksikoloji Anabilim Dalı, Kayseri-TÜRKİYE.

Ebru ÜSTÜNER

Kırıkkale Üniversitesi, Veteriner Fakültesi, Farmakoloji ve Toksikoloji Anabilim Dalı, Kırıkkale-TÜRKİYE

Geliş Tarihi: 25.08.2000

**Özet:** Bu çalışmada, tavşanlara içme suyu ile 1, 10 ve 40 mg/L dozunda 70 gün süreyle (subkronik) verilen sodyum floridin böbrek dokusu üzerine olan etkileri araştırıldı. Bu amaçla Yeni Zelanda Irkı 21 adet erkek tavşan kullanıldı. Yetmişinci günün sonunda kontrol (1 mg/L) ve deneme grubundaki (10 mg/L ve 40 mg/L) tavşanlardan kan örnekleri alınarak plazma kan üre nitrojen (BUN), kreatinin (CRE) düzeyleri ve  $\gamma$ -GT aktivitesi ile böbrek dokusunda antioksidan enzimlerden süperoksit dismutaz (SOD), glutatyon peroksidaz (GSH-Px), glutatyon redüktaz (GSH-Rd), katalaz (CAT), glukoz 6-fosfat dehidrojenaz (G6PD) aktiviteleri ve malondialdehid (MDA) düzeyleri değerlendirildi. Deneme gruplarındaki BUN, CRE düzeyi ve  $\gamma$ -GT ve MDA aktivitesinde kontrole göre dozdaki artışa bağlı olarak anlamlı bir yükselme bulundu. Doku SOD, GSH-Px, GSH-Rd, CAT aktivitesinde kontrol grubuna göre 10 ppm'lik grupta anlamlı bir yükselme, 40 ppm'lik grupta anlamlı bir düşüş tespit edildi. G6PD aktivitesinde ise sadece 40 ppm'lik grupta anlamlı bir düşüş görüldü. Ayrıca her iki grupta da plazma flor düzeylerinde anlamlı bir artış tespit edildi.

Sonuç olarak içme sularındaki flor düzeyi arttıkça plazma BUN, CRE düzeyi ve  $\gamma$ -GT, doku MDA aktivitesinde önemli bir artışın olduğu görüldü. Böbrek dokusundaki antioksidan enzimlerden SOD, GSH-Px, GSH-Rd, CAT, G6PD aktivite düzeyleri ise doza bağımlı olarak değişkenlik gösterdi. Bu enzim aktivitelerinde kontrole göre; 10 ppm'lik grupta anlamlı bir yükselme, 40 ppm'lik grupta ise anlamlı bir düşüş bulundu.

**Anahtar Sözcükler:** Tavşan, Flor Zehirlenmesi, Böbrek, Biyokimyasal, Yapısal

### The Structural and Biochemical Changes of Kidney Tissue on Fluorosis in Rabbits

**Abstract:** In this study, the effects of sodium fluoride given subchronically at the doses of 1, 10 and 40 mg/L for 70 days were investigated. For this purpose, 21 male New Zealand rabbits were used. At the end of the 70th day, the level of blood urea nitrogen (BUN), creatine (CRE) and  $\gamma$ -GT activity in the plasma and the activities of the antioxidant enzymes superoxide dismutase (SOD), glutathione peroxidase (GSH-Px), glutathione reductase (GSH-Rd), catalase (CAT) and glucose 6-phosphate dehydrogenase (G6PD) and the level of malondialdehyde (MDA) were detected from blood samples taken from the control group (1 mg/L) and the trial group (10 mg/L and 40 mg/L). There was a significant increase in the level of BUN, CRE and  $\gamma$ -GT and MDA activity, which was correlated with the increase in dose. When compared with the control group, a significant increase in the trial group given 10 ppm fluoride and a significant decrease in the group given 40 ppm fluoride were detected in the activity of SOD, GSH-Px, GSH-Rd and CAT. Only in the group given 40 ppm fluoride was a significant decrease detected. In addition, the fluoride level significantly increased.

A significant increase was seen in the levels of plasma BUN and CRE and the activity of tissue MDA with the increase in fluoride in the drinking water. The activity level of the antioxidant enzymes SOD, GSH-Px, GSH-Rd, CAT and G6PD varied according to the dose. A significant increase in the 10 ppm group and a significant decrease in the 40 ppm in these enzymes activities.

**Key Words:** Rabbit, Fluorosis, Kidney, Biochemical, Structural

## Giriş

Flor tüm elementler arasında en elektronegatif olanıdır. Çoğu elementlerle birleşerek (metal ve metal olmayan) iyonik karakterde florürler oluştururlar (1). Eser elementlerden olan flor, vücut için gerekli bir halojendir. Günde 1 mg miktarda alınan flor hem vücut hem de diş gelişimi için faydalıdır (2, 3, 4, 5). Florürdeki florun zehirliliği bileşiğin suda eriyebilirliği ile ilgilidir. Suda kolaylıkla eriyebilen sodyum florür, kalsiyum florür, kaya fosfatı veya kriyolitten daha zehirlidir (6). Canlılar aynı miktarda almalarına rağmen aynı şekilde etkilenmezler. Bunun sebepleri arasında alınan flor miktarı, alınma süresi, suda eriyebilirliği, tür, yaş, beslenme durumu, genel sağlık durumu, stres faktörleri ve bireysel farklılıklar yer almaktadır (7).

Flor zehirlenmesi, flor alımına bağlı olarak akut ve kronik florosis olmak üzere iki şekilde görülür. Akut florosis kısa süre içinde ve çok yüksek düzeyde flor alınması sonucu şekillenir. Suda kolaylıkla eriyen flor bileşikleri (sodyum florid) ile zehirlenmelere daha sık rastlanır (8).

Kronik flor zehirlenmesi, flor bileşiklerinin uzun süre normalin üzerindeki miktarlarda alınması sonucu görülür. Etkilerinin özellikle diş ve kemiklerde gösterir. Kronik flor zehirlenmesi yavaş gelişir. Belirtilerin görünmesi aylar hatta yıllar alabilir (9).

Bu çalışmada, deneysel olarak subkronik flor zehirlenmesi oluşturulan tavşanlarda florun böbrek dokusu üzerine olan zehirli etkilerinin araştırılması amaçlandı. Bunun için böbrek fonksiyonunun bir göstergesi olan plazma BUN, CRE düzeyleri ile böbrek dokusunda antioksidan enzimlerden SOD, GSH-Px, GSH-Rd, CAT, G6PD aktiviteleri ve MDA düzeyleri ölçüldü. Ayrıca böbrek dokusu histo-patolojik olarak incelendi.

## Materyal ve Metot

**A. Kimyasal Maddeler ve Kitler:** Sodyum florid (NaF) (Merck, Cat No: 6441), BUN (Cat No: OSR6234 Olympus System Reagent), Kreatinin (Cat No: OSR6118 Olympus System Reagent),  $\gamma$ -Glutamyltransferaz (Cat No: OSR6236 Olympus System Reagent), 0,1 M Sodium Fluoride Standard, (Orion Cat. No: 94 09 06), 100 ppm Sodium Fluoride Standard, (Orion Cat. No: 94 09 07), TISAB II (Orion Cat. No: 94 09 09) Hayat Danone Suyu, Danonesa Sabancı Gıda ve İçecek San. ve Tic. A.Ş. 80745 4.

Levent- İstanbul. Ca = 51 mg/L, F- = 0,07 ppm, Mg = 9 mg/L, HCO<sub>3</sub><sup>-</sup> = 179 mg/L, Na = 2,3 mg/L, SO<sub>4</sub><sup>-</sup> = 8,2 mg/L, K = 0,4 mg/L, Cl- = 2,9 mg/L, SiO<sub>2</sub> = 4,3 mg/L, NO<sub>3</sub><sup>-</sup> = 3,4 mg/L. Toplam= 272 mg/L.

**B. İçme Sularının Hazırlanması:** Stok 5000 ppm'lik sodyum florit solüsyonu: 4,4204 gr tartılarak bir balonjojeye alınan NaF biraz deiyonize su ile çözdürülerek, toplam hacmi 100 ml'ye tamamlandı. Bu stok çözelti, kahverengi şişede bir hafta süreyle buzdolabında +4C°de muhafaza edildi. Stok çözelti her hafta yeniden taze olarak hazırlandı. 1 ppm, 10 ppm ve 40 ppm flor içeren içme suları stok solüsyonundan günlük olarak hazırlandı.

**C. Hayvan materyali:** Çalışma 3,5 ± 0,3 kg ağırlığında 6 aylık, erkek, New Zeland ırkı 21 tavşanda gerçekleştirildi. Tavşanların hepsi deney aşamasında Korkuteli Yem Fabrikasından temin edilen tavşan geliştirme pellet yemi ile beslendi. Her birinde 7'şer tavşan bulunacak şekilde, Grup I (Kontrol), Grup II ve III'de deneme grubu olmak üzere üç çalışma grubu oluşturuldu. Çalışma süresini oluşturan 70 gün boyunca kontrol grubu (Grup I)'na içerisinde 1 ppm flor, Grup II'ye 10 ppm ve Grup III'e 40 ppm flor içeren su önlerinde sürekli olarak bulunduruldu. Su tüketimi 80±3 ml/kg.ca/gün'dür.

Tavşanlardan, 70 günün sonunda eter anestezisi altında göğüs kafesleri açılarak 22 G iğne ile kalpten kan alındı. Biyokimyasal parametreleri saptamak üzere intrakardiyak alınan kan örnekleri K3EDTA'lı tüplere aktarıldı. Kan örnekleri 15 dk. oda ısısında bekletildikten sonra 3000 rpm'de 10 dk. süreyle santrifüj edildi. Plazmaları başka bir deney tüpüne aktarıldı ve aynı gün Olympus AU 640 (Japan) otoanalizörde Olympus marka kit kullanarak plazma BUN, CRE düzeyleri ile  $\gamma$ -GT aktiviteleri saptandı.

Ayrıca böbrek dokusu örnekleri alınarak, dokuda SOD, GSH-Px, GSH-Rd, CAT, G6PD aktiviteleri ve MDA düzeyleri saptandı. Biyokimyasal inceleme için alınan böbrek doku örnekleri cam şişeler içinde etiketlenerek -80°C'de derin dondurucuda saklandı.

Dokunun homojenasyonunda; böbrek dokuları kanlarını uzaklaştırmak için soğuk distile su ile yıkandı. 150 mM soğuk potasyum fosfat tamponu (pH 7,4) ile homojenizatör (IKA Loborteknik Ultra-Turrax T25 model) kullanılarak 1000 U'da yaklaşık 5 dakika süreyle homojenize edilerek %10'luk homojenatlar hazırlandı.

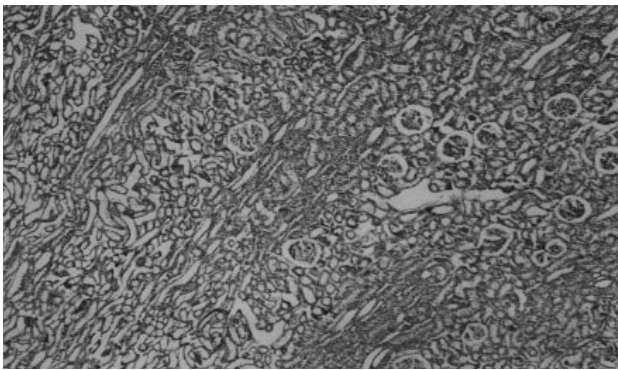
Elde edilen homojenat +4 C°'de 10 dakika süreyle 6000 rpm'de santrifüj edilerek çekirdek ve sitoskeleton çöktürüldü (10). Homojenatlardan protein yoğunluğu Lowry yöntemi (11) ile ölçüldü.

**D. Biyokimyasal yöntemler:** Hemojenatlar SOD, GSH-Px, GSH-Rd, CAT, G6PD aktivite düzeylerini ve MDA düzeylerini tesbit etmek için kullanıldı. Süperoksit dismutaz aktivitesi, Villiams ve ark. (12) bildirdikleri yöntemle belirlendi. Glutasyon peroksidaz aktivitesi tayini, Paglia and Valentine (13) yöntemiyle ölçüldü. Glutasyon redüktaz aktivitesi, Goldberg ve Spooner (14) yöntemiyle ölçüldü. Doku CAT aktivitesi Aebi'nin (15) metodu ile ölçüldü. Doku G6PD aktivitesi, Worthington (16)'nın metoduyla ölçüldü. Sonuçlar U/mg protein cinsinden hesaplandı. Doku MDA düzeyleri Uchiama ve Mihara (17) yöntemiyle belirlendi.

Tüm spektrofotometrik ölçümlerde Shimadzu UV 1601, Kyoto, Japan spektrofotometre kullanıldı.

**E. Histopatolojik yöntemler:** Tavşanlardan alınan böbrek doku örnekleri %10'luk nötral formalin solüsyonunda tesbit edildi. Rutin takiplerden sonra 5-6 mikron kalınlığında kesitler alınarak hematoksil-eozin ve trikrom triple bağ dokusu boyasıyla boyanarak, BO 71 Olympus marka mikroskopta resimleri çekilerek değerlendirildi.

**F. İstatistik Değerlendirmeler:** İstatistik değerlendirmeler için "SPSS 9.05 for Windows" istatistik paket programından yararlanıldı. Veriler, aritmetik ortalama ve  $\pm$  standart sapma şeklinde ifade edildi ve tek yönlü varyans analizi uygulanarak gruplar arasındaki farklılıklar değerlendirildi. Farklı olan gruplar ise Duncan testi kullanılarak tespit edildi.



Şekil 1. Kontrol grubuna ait hayvanların böbrek dokularının histolojik görünümü (X48; H-E).

## Bulgular

### Histopatolojik Bulgular

Yetmişinci günün sonunda, 1 mg/L florlu su verilen kontrol grubundaki (Grup I) hayvanlara ait böbrek kesitlerinde, bu organa özgü histolojik yapılar dışında herhangi bir patolojik bulguya rastlanmamıştır.

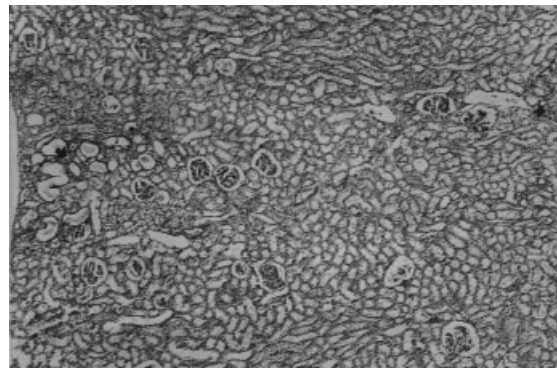
10 mg/L florlu su verilen deney grubunun (Grup II) ve 40 mg/L florlu su verilen deneme grubunun (Grup III) 70. günün sonundaki böbrek kesitlerin incelenmesinde ise; Grup III'de daha belirgin olmak üzere, böbrek dokularında her nefronda belirgin interstisyel ödem, fibrozis ve mononükleer hücre infiltrasyonu tespit edildi. Perivasküler, peritubuler hücre infiltrasyon alanları, özellikle korteks medullar bileşkede ve medullarda daha belirgindi. Bunun yanında, proksimal ve özellikle distal tubullerde vakuoler dejenerasyon sonucunda tubuller köpüğümsü bir yapı görüldü. Bazı tubullerin lümeni artık materyal ile doluydu (Şekil 1-7).

### Biyokimyasal Bulgular

Kontrol ve deneme gruplarındaki tavşanlardan 70. günün sonunda elde edilen plazma BUN, CRE düzeyleri,  $\gamma$ -GT aktivitesi ile böbrek dokusunda antioksidan enzimlerden SOD, GSH-Px, GSH-Rd, CAT, G6PD aktiviteleri, MDA düzeyleri Tablo 1 ve Şekil 8-13'de verilmiştir.

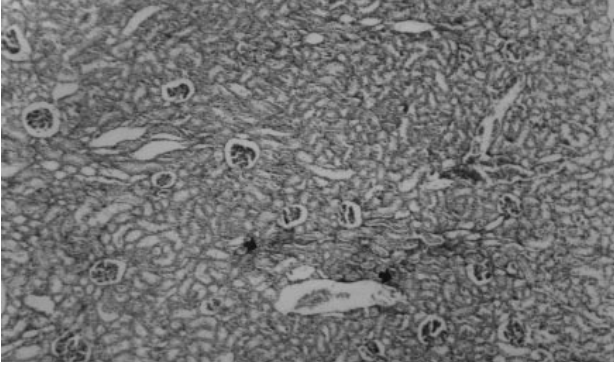
## Tartışma

İnsanlarda ve hayvanlarda akut flor zehirlenmesinde başlıca mide, bağırsak, akciğer, kalp, beyin, böbrek, sinir ve kaslarda florun dağlayıcı, kalsiyumu bağlayıcı ve çeşitli

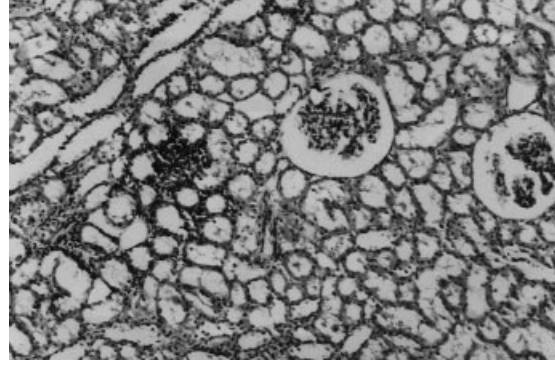


Şekil 2. 10 mg/L florlu su verilen hayvanların böbrek dokusunun histopatolojik görünümü (X48; H-E).

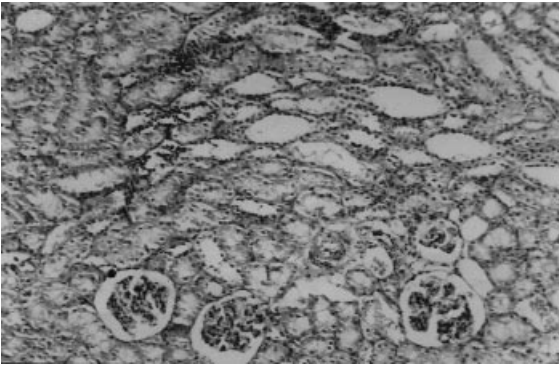




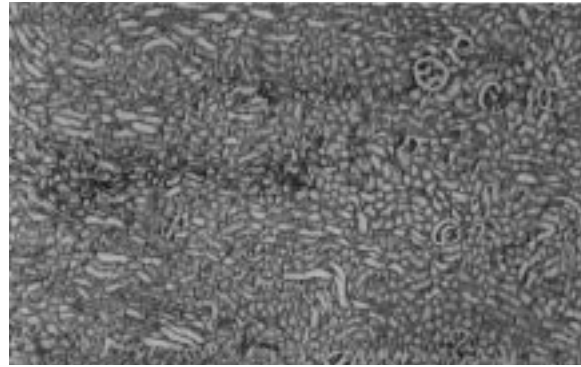
Şekil 3. 40 mg/L florlu su verilen hayvanların böbrek dokusunun histopatolojik görünümü (X48; H-E).



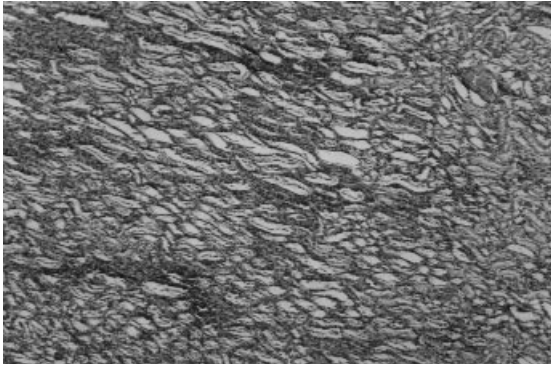
Şekil 4. 10 mg/L florlu su verilen hayvanların böbrek dokusunun histopatolojik görünümü (X48; H-E).



Şekil 5. 40 mg/L florlu su verilen hayvanların böbrek dokusunun histopatolojik görünümü (X48; H-E).



Şekil 6. 10 mg/L florlu su verilen hayvanların böbrek dokusunun histopatolojik görünümü (X48; H-E).



Şekil 7. 40 mg/L florlu su verilen hayvanların böbrek dokusunun histopatolojik görünümü (X48; H-E).

enzim sistemlerini baskılayıcı etkilerine bağlı olarak oluşan kalsiyum seviyesinde düşme, potasyum seviyesinde artma ve hücresel düzeyde kullanılabilir oksijen azalması sonucu çeşitli bozukluklar ortaya çıkabilmektedir (18, 19, 20, 21, 22). Bunların en önemlileri kalpteki kalsiyum düzeyindeki düşmeye bağlı olarak kalp kasının kasılma yeteneğinde azalma, atım düzensizlikleri, sistolik ve

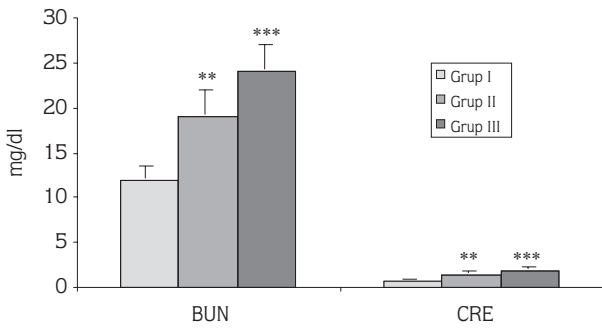
diyastolik bozukluklardır (23, 24, 25). Kronik flor zehirlenmesinde ise akut flor zehirlenmesinde ortaya çıkan bozukluklara ilaveten, özellikle kemik, böbrek, tiroid bezi, hipofiz, hipotalamus, testisler ve dişlerdeki bozukluklar dikkat çekmektedir (26, 27).

Usuda ve ark (21) ratlara tek doz ağızdan 135 mg flor/kg miktarında flor vermişler 24 saatlik idrarda proksimal tubul hasarını gösreten  $\alpha$ -glutasyon-s-transferaz ( $\alpha$ -GST) ve N-asetil-beta-D-glukozaminidaz (NAG) ile flor ve CRE düzeyleri tesbit etmişlerdir. Ratlarda yapılan bu çalışmada, florit uygulanması idrardaki biyokimyasal parametreleri etkilemiştir. En çok etkilenenin  $\alpha$ -GST olduğunu görmüşler ve bu parametrenin, flor zehirlenmesiyle sonuçlanan proksimal tubuler hasarın, erken dönemde tespiti ve uzun dönemde takibi için, faydalı bir ipucu olduğunu ortaya koymuşlardır. Yaptığımız çalışmada, 10 mg/L florlu su verilen deneme grubu ile (Grup II), 1 mg/L florlu su verilen kontrol grubu (Grup I)'ndaki değerler karşılaştırıldığında plazma BUN, CRE düzeyinde,  $\gamma$ -GT

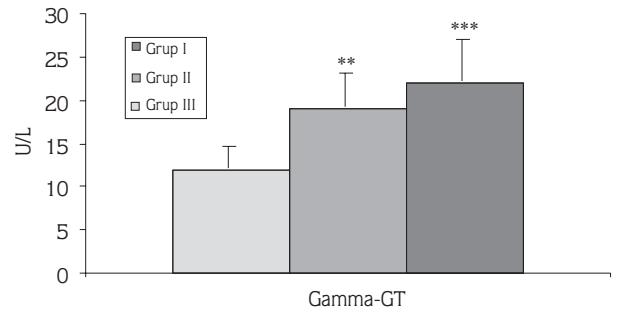
PARAMETRELER	GRUP I (N:7)	GRUP II (N:7)	GRUP III (N:7)
BUN (mg/dL)	12 ± 1,3 <sup>a</sup>	19 ± 2,82 <sup>b</sup>	24 ± 2,92 <sup>c</sup>
CRE (mg/dL)	0,64 ± 0,09 <sup>a</sup>	1,32 ± 0,26 <sup>b</sup>	1,84 ± 0,28 <sup>c</sup>
γ-GT (U/L)	12 ± 2,58 <sup>a</sup>	19 ± 3,94 <sup>b</sup>	22 ± 4,71 <sup>c</sup>
SOD (U/mg protein)	8,6 ± 1,75 <sup>a</sup>	14,1 ± 2,72 <sup>b</sup>	4,9 ± 0,56 <sup>c</sup>
GSH-Px (U/mg protein)	0,18 ± 0,017 <sup>a</sup>	0,24 ± 0,028 <sup>b</sup>	0,14 ± 0,024 <sup>c</sup>
GSH-Rd (U/mg protein)	0,236 ± 0,031 <sup>a</sup>	0,282 ± 0,053 <sup>b</sup>	0,201 ± 0,014 <sup>c</sup>
CAT (k/mg protein)	0,29 ± 0,050 <sup>a</sup>	0,43 ± 0,048 <sup>b</sup>	0,19 ± 0,043 <sup>b</sup>
G6PD (U/mg protein)	0,37 ± 0,069 <sup>a</sup>	0,36 ± 0,075 <sup>ab</sup>	0,24 ± 0,052 <sup>b</sup>
MDA (nmol/gr protein)	75 ± 12,00 <sup>a</sup>	115 ± 17,00 <sup>b</sup>	206 ± 53,00 <sup>c</sup>
Flor (mg/L)	0,067 ± 0,016 <sup>a</sup>	0,145 ± 0,024 <sup>b</sup>	0,220 ± 0,071 <sup>c</sup>

Tablo 1. Kontrol ve deneme gruplarının plazma BUN, CRE, MDA, flor düzeyleri ve γ-GT aktivitesi ile böbrek dokusu SOD, GSH-Px, GSH-Rd, CAT, G6PD aktiviteleri.

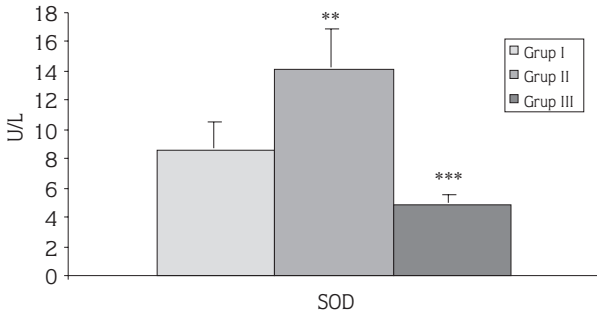
a, b, c. Aynı satırda farklı harfleri taşıyan gruplar arasındaki fark önemlidir (p<0,05).



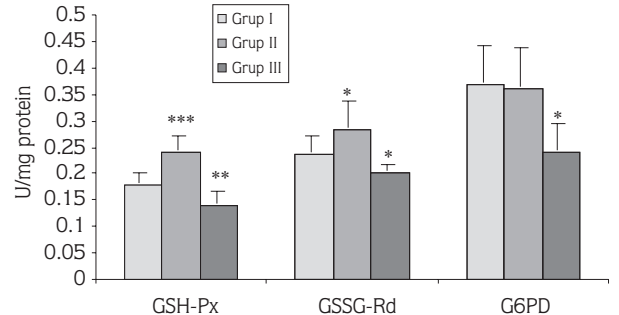
Şekil 8. Kontrol ve deneme gruplarının plazma BUN, CRE düzeyleri.



Şekil 9. Kontrol ve deneme gruplarının plazma gamma-GT aktivite düzeyleri.



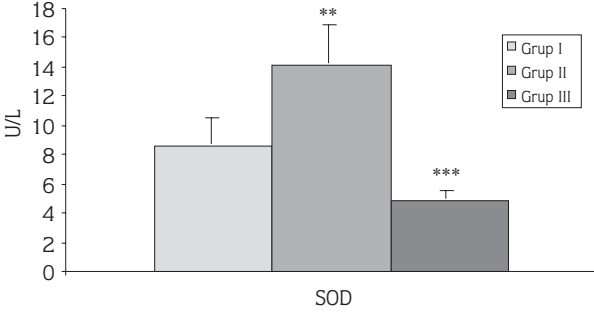
Şekil 10. Kontrol ve deneme gruplarının böbrek dokusu SOD aktivite düzeyleri.



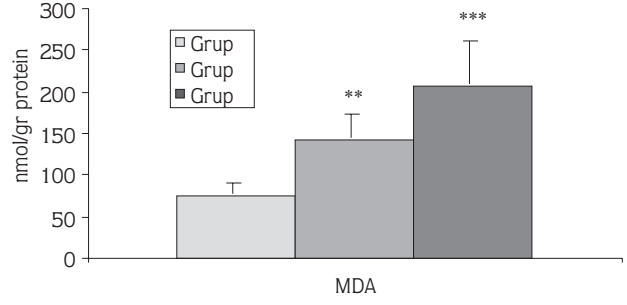
Şekil 11. Kontrol ve deneme gruplarının böbrek dokusu GSH-Px, GSH-Rd, G6PD aktivite düzeyleri.

aktivite düzeyinde önemli bir artış gözlemlendi. 40 mg/L florlu su verilen deneme grubundaki (Grup III) değerler ile 1 mg/L florlu su verilen kontrol grubu (Grup I)'ndaki değerler ile karşılaştırıldığında; plazma BUN, CRE düzeyi, γ-GT aktivite düzeyinin önemli şekilde yükseldiği tespit edildi. Artışlar deneme grupları (Grup II ve Grup III) arasında da bulundu. Bu sonuçlar yüksek düzeyde florun

plazma BUN, CRE düzeyi ve γ-GT aktivite düzeylerindeki artış Usuda ve ark. tarafından yapılan çalışmada (21) gösterilen flor zehirlenmesiyle sonuçlanan proksimal tubul hasarı ile uygunluk göstermektedir. Florozis olayı ile birlikte plazma BUN, CRE ve γ-GT aktivite düzeylerinde ortaya çıkan yükselme, florun böbrek fonksiyon faaliyetlerinin azalması ile açıklanmaktadır.



Şekil 12. Kontrol ve deneme gruplarının böbrek dokusu CAT aktivite düzeyleri.



Şekil 13. Kontrol ve deneme gruplarının böbrek dokusu MDA düzeyleri.

Lipid peroksidasyonuna yol açarak membran harabiyetine sebep olan serbest oksijen radikalleri süperoksit dismutaz, katalaz ve glutatyon peroksidaz gibi antioksidan enzimlerle giderilmeye çalışıldığı bilinir. Süperoksit radikallerinin  $H_2O_2$ 'e dönüşümünü katalizleyen süperoksit dismutaz, yüksek  $H_2O_2$  yoğunluğunda etkisi engellenirken, ortamda bulunan fazla miktardaki  $O_2^{\cdot-}$  ise katalaz ve glutatyon peroksidaz'ın etkisini engellemektedir (28). Soni ve ark. (29) yaptıkları çalışmada ratlara 5 ve 20 mg/kg sodyum florid %0,9'luk fizyolojik tuzlu su içerisinde periton içi yolla 4 gün boyunca vermişler; her iki doz düzeyinde de böbrek dokusunda lipid peroksidasyonda artış tespit etmişlerdir. Yank ve ark. (30) yaptıkları çalışmada erkek ratlara 10 hafta boyunca 150 mg/L dozunda NaF içme suyu ile vermişler ve böbrek dokusundaki oksidatif enzimlerde önemli bir artış bulmuşlardır. Kumari ve Rao (31) yüksek düzeyde flor içeren sulara (7.2-10.7 ppm) kronik olarak maruz kalan insanlardan alınan kanlardaki MDA düzeyleri ile normal su içen (0.5-1.0 ppm) insanlardaki MDA düzeylerini karşılaştırmışlar ve önemli bir artış bulmuşlardır. Yine Kumari ve Rao (32) içme sularıyla kronik olarak flora maruz kalan insanlarda eritrosit glutasyon metabolize edici enzim aktivitesinde artış görmüşlerdir. Yaptığımız çalışmada ise, 10 mg/L florlu su verilen deneme grubu (Grup II) ile kontrol grubunun (Grup I) böbrek dokusundaki değerler karşılaştırıldığında; SOD, GSH-Px, GSH-Rd, CAT aktiviteleri önemli derecede artarken, G6PD aktivitesinde önemli değişiklik olmadı. Ayrıca MDA düzeyi önemli derecede arttı. Demek ki yüksek doz florid yada floridin metabolizması sırasında aşırı miktarda süperoksit radikali oluşmaktadır.

Süperoksit dismutaz'daki %60'lık aktivite artışı bile bu radikalleri ortadan kaldırmasına yeterli olmadığı görülmektedir. Zira MDA düzeyindeki önemli artış da bunun göstergesidir. 40 mg/L florlu su verilen deneme grubu (Grup III) ile Grup I ve Grup II'nin böbrek dokusundaki değerler karşılaştırıldığında, SOD, GSH-Px, CAT, GSH-Rd, G6PD aktivite düzeylerinde önemli düşüş olurken, MDA düzeyinde önemli artış bulundu. Bu da 40 mg/L dozundaki florun böbrek dokusunda ileri derecede harabiyete sebep olduğunu ortaya koymaktadır.

Ayrıca plazma flor düzeyleri değerlendirildiğinde, deneme grupları arasında (Grup II, Grup III) ve deneme gruplarında kontrol grubuna (Grup I) göre doza bağlı olarak anlamlı bir artış gözlemlendi. Bu artış, tavşanlarda flor zehirlenmesi oluşturulduğunu teyit etmeye yardımcı olan önemli bir veridir.

Sonuç olarak, 10 mg/L florlu su verilen deneme grubunda (Grup II) flor böbrek dokusu savunma sisteminde anlamlı bir indüksiyona yol açmaktadır. Fakat bu indüksiyon, oluşan serbest radikallerin ortadan kaldırılmasında yeterli olmadığı için lipid peroksidasyonundan hücreyi koruyamadığı düşünülmektedir, 40 mg/L florlu su verilen çalışma grubunun (Grup III) böbrek dokusundaki SOD, GSH-Px, CAT, GSH-Rd, G6PD aktivite düzeylerindeki önemli düşüş, MDA düzeyindeki önemli artış, böbrek dokusunda ileri düzeyde harabiyetin oluştuğunun göstermektedir. Böbrek dokusundaki histo-patolojik bulgular da, 70 gün boyunca 10 ve 40 mg/L flor alan tavşanlarda böbrek dokusundaki oksidatif hasarı destekler niteliktedir.



**Kaynaklar**

1. Murray, P.R.S. Advanced Chemistry. Pan Study Aids, Pan Books, London, 1982.
2. Underwood, E.J. Fluorine. In: Trace Elements in Human and Animal Nutrition, 2<sup>nd</sup> Ed. Academic Press; New York. 1962.
3. Anon 1. Fluorine and Fluorides. Environmental Health Criteria No: 36. WHO, Geneva, pp:1-136.1984.
4. Anon 2. Review of Fluoride: Benefits and Risks. Report of the Ad Hoc Subcommittee on Fluoride of the Committee to Coordinate Environmental Health and Related Programs. Public Health Service. Washington, DC. Dept. of Health and Human Services. 1991.
5. Murray, J.J. Ed. Appropriate use of Fluorides for Human Health. Geneva, WHO. 1986.
6. Kırvar, E. Doğu Anadolu Bölgesinde Normal ve Florosis Belirtisi Gösteren Koyunlarda Serum Kalsiyum, Fosfor, Sodyum, Potasyum, Üre ve Ürik Asit Düzeyleri İle İlgili Araştırma. A.Ü. Sağlık Bilimleri Enstitüsü. Doktora Tezi. 1991.
7. Sel, T. Doğu Anadolu Bölgesinde Normal ve Florosis Belirtisi Gösteren Koyunlarda Serum Spesifik Karaciğer enzimleri (Glutamat Oksalasetat Transaminaz, Glutamat Piruvat transaminaz, Laktad Dehidrojenaz) ve Alkalen Fosfataz Düzeylerinin Araştırılması. A.Ü. Sağlık Bilimleri Enstitüsü. Doktora Tezi. 1991.
8. Walton, K. C. Environmental Fluoride and Fluorosis in Mammals. Mammal Rev., 18 (2): 77-90,1988.
9. Blood, D.C. Henderson, J.A.: Veterinary Medicine. 8th Edition. Balliere, Tindall, Cassel, London, 1990.
10. Tapiwanashe M., Yoheshkumar S.N. and Hasler J.A. Effects of Chloroquine Treatment on Antioxidant Enzymes in Rat Liver and Kidney. Free Rad. Bio. Med., 1997; 22:321-327.
11. Lowry O.H., Rosebrough N.J., Randall R.J. Protein Measurement with the Folin phenol reagent J. Biol. Chem. 1951;182: 265.
12. Villiams, J.A., Wiener, G., Anderson, P.H., McMurray, C.H. Research Veterinary Science. 1983; 34: 253-256.
13. Paglia, P.E. and Valentine W.N. Studies on the Quantitative and Qualitative Charaterization of Erythrocyte Glutathione Peroxidase. J. Lab. Clin. Med.1967; 70(1): 158-169.
14. Goldberg, D.M. and Spooner, R.J. In Methods of Enzymatic Analysis (Bergmeyer H.V. Ed.) 3rd Edn. Vol 3, 1983; pp. 258-265. Verlag Chemie, Deerfield Beach, Fl.
15. Aebi, H. Catalase. In: Bergmeyer H.V., Methods of enzymatic analysis. New York: Academic Press, London. 1974; 673.
16. Worthington, V. Worthington Enzyme Manual, Glucose-6-phosphate dehydrogenase. Worthington Biochemical Corporation Freehold, New Jersey, U.S.A. 1993; pp.189-192.
17. Uchiama, A. and Mihara, B. The Biological Significance of Malondialdehyde Determination in the Assesment of Tissue Oxidative Stress. Life Scien. 1990; 48: 301-309.
18. Yolken, R., Korecny, P. and McCarty, P. Acute Fluoride Poisoning. Pediatrics 1976; 58 (1): 90-93.
19. Hirano, S., Ando, M. and Kanno, S. Inflammation Responses of Rat Alveolar Macrophages Following Exposure to Fluoride. Arch. Toxicol. 1999; 73:310-315.
20. Varner, J.A., Jensen, K.F., Horvath, W. and Isaacson, R.L. Chronic Administration of Aluminium-fluoride or Sodium-Fluoride to rats in Drinking Water: Alterations in Neuronal and Cerebrovascular Integrity. Brain Res.1998; 784:284-98.
21. Usuda, K., Kono, K., Dote, T., Nishiura, K., Miyata, K. Nishiura, H. Shimahara, M. and Sugimoto, K. Urinary Biomarkers Monitoring for Experimental Fluoride Nephrotoxicity. Arch. Toxicol. 1998; 72: 104-109.
22. Rigalli, A., Morosano, M. and Puche, R.C. Bioavailability of Fluoride Administered as Sodium Fluoride or Sodium Monofluorophosphate to Human Volunteers. Arzneimittelforsch. 1996; 46: 531-533.
23. Morgan, J.P., Emy, R.E., Allen, P.D., Grosman, W. and Gathmey, J.K. Abnormal Intracellular Calcium Handling. A Major Cause of Systolic and Diastolic Dysfunction in Ventricular Myocardium. Circulat. 1980; 81 (Suppl. 111): 21-23.
24. Strubelt, O. The Pathophysiological Profile of the Acute Cardiovascular Toxicity of Sodium Fluoride. Toxicol., 1982; 2483-49: 313-323.
25. Çetin, N., Sağmanlıgil, V., Emre, B., Bilgili, A. ve Toker, M. Tavşanlarda Akut Flor Zehirlenmesinin Bazı Ekokardiyografik Değerler Üzerine Etkisi. TÜBİTAK Türk Veterinerlik ve Hayvancılık Dergisi. (Basımda).
26. Kaya, S. ve Akar, F. Metaller ve Diğer İnorganik ve Radyoaktif Maddeler. İçinde: Veteriner Hekimliğinde Toksikoloji Es.: Kaya, S., Piriñçi, İ. ve Bilgili, A. Medisan Yayınevi, Yayın No: 35, Ankara.1998.
27. Boillat, M.A., Garcia, J. and Velebit, L. Radiological Criteria of Industrial Fluorosis. Skeletal Radiol.,1981; 5: 161-165.
28. Greene, D.A. Acute and Chronic complications of diabetes Mellitus in older patients. Am. J. Med. 1980; 80 (Suppl 5A): 39-53.
29. Soni, M.G., Kachole, M.S. and Pawar, S.S. Alternation in Drug Metabolising Enzymes and Lipid Peroxidation in Different Rat Tissues by fluoride. Toxicol. Lett. 1984; 21:167-172.
30. Yank, K., Chen, J., Wang, G. and Liu, S. Study on The Antagonistic Action of Selenite on Fluoride-Induced Lipid Peroxidation and on The Changes of Trace Elements in Rat. Wet. Sheng. Yen. Chiu. 1998; 27 (3): 201-204.
31. Kumari, D.S. and Rao, R.P. Red Cell Membrane Alterations in Human Chronic Fluoride Toxicity. Biochem. Int. 1991. 23 (4): 639-648.
32. Kumari, D.S. and Rao, P.R. Erythrocyte Glutathione Metabolism in Human Chronic Fluoride Toxicity. Biochem. Int. 1991; 23 (2): 349-357.