

1-1-2002

The Incidence and Pathology of Reproductive Organ Tumors in Chickens

GÜRSEL SÖNMEZ

M. ÖZGÜR ÖZYİĞİT

M. MÜFİT KAHRAMAN

Follow this and additional works at: <https://journals.tubitak.gov.tr/veterinary>



Part of the [Animal Sciences Commons](#), and the [Veterinary Medicine Commons](#)

Recommended Citation

SÖNMEZ, GÜRSEL; ÖZYİĞİT, M. ÖZGÜR; and KAHRAMAN, M. MÜFİT (2002) "The Incidence and Pathology of Reproductive Organ Tumors in Chickens," *Turkish Journal of Veterinary & Animal Sciences*: Vol. 26: No. 1, Article 4. Available at: <https://journals.tubitak.gov.tr/veterinary/vol26/iss1/4>

This Article is brought to you for free and open access by TÜBİTAK Academic Journals. It has been accepted for inclusion in Turkish Journal of Veterinary & Animal Sciences by an authorized editor of TÜBİTAK Academic Journals. For more information, please contact academic.publications@tubitak.gov.tr.

Tavuklarda Genital Organ Tümörlerinin İnsidensi ve Patolojisi*

Gürsel SÖNMEZ, M. Özgür ÖZYİĞİT, M. Müfit KAHRAMAN
Uludağ Üniversitesi, Veteriner Fakültesi, Patoloji Anabilim Dalı, Bursa - TÜRKİYE

Geliş Tarihi: 30.03.2000

Özet: Bu çalışma tavuklarda genital organ tümörlerinin insidensi ve lezyonların patolojik-anatomik yapısını tespit etmek için yapıldı. Bu amaçla Afyon ilindeki 4 işletmeden sağlanan toplam 10475 adet 16-18 aylık, Babcock genotipi ticari yumurta tavuğu kesimden sonra muayene edildi ve bunlardan 804 (%7,67)'ünde reproduktif organ tümörü saptandı. Bu tavukların 760 (%7,25)'inde leiomyom, 39 (%0,37)'unda ovidukt adenokarsinomu, 5 (%0,05)'inde ise leiomyom ile birlikte ovidukt adenokarsinomu tespit edildi. Ovidukt adenokarsinomlarına 43 olguda (%0,41) oviduktun magnum bölümünde, 1 olguda (%0,01) ise istmusta rastlandı. Leiomyomların 763 (%7,28)'ünün oviduktun ventral ligamentinde, 2 (%0,02)'sinin ise oviduktun magnum bölümünde lokalize olduğu görüldü. Ovidukt adenokarsinomlarının 40'ünde barsaklar, pankreas, mezenteriyum, dalak, kassel mide ve ovaryumda metastazlara rastlandı. Bu tümörlerin makroskobik ve ışık mikroskobik özellikleri ayrıntılı olarak kaydedildi.

Anahtar Sözcükler: Tümör, Genital Organ, Tavuk

The Incidence and Pathology of Reproductive Organ Tumors in Chickens

Abstract: This study was performed to determine the incidence and anatomo-pathologic aspects of reproductive organ tumors in laying chickens. For this research, 10,475 16-18-month-old, commercial laying hens of the Babcock genotype were obtained from four flocks in Afyon city. They were examined right after slaughtering, and reproductive organ tumors in 804 hens (7.67%) were observed. Out of these 804 hens, leiomyoma was found in 760 hens (7.25%), oviduct adenocarcinoma in 39 hens (0.37%) and leiomyoma together with oviduct adenocarcinoma in 5 hens (0.05%) were detected. Oviduct adenocarcinomas were observed in the magnum of the oviduct in 43 cases (0.41%) and in the isthmus in one case (0.01%). Leiomyomas were detected in the ventral ligament of the oviduct in 763 cases (7.28%) and in the magnum of the oviduct in 2 cases (0.02%). In 40 cases of oviduct adenocarcinomas, metastases were observed in the intestines, pancreas, mesentery, spleen, gizzard and ovary. The macroscopic and light microscopic characteristics of these tumors were reported in detail.

Key Words: Tumor, Reproductive Organ, Laying Hen

Giriş

Tümöral hastalıklar diğer evcil hayvan türleri gibi tavuklarda da önemli bir problemdir. Tavuklarda tümörler sıkça ve çok çeşitli tiplerde ortaya çıkar ve en fazla genital organlarda rastlanır (1-3). Fredrickson (1)'nin bildirdiğine göre Amerika Birleşik Devletleri'nde, yetişkin tavukların kesim sonrası yapılan muayenelerinde, tümör insidensinin % 38'e ulaşabildiği ve bunların büyük bir kısmının genital organ tümörü olduğu vurgulanmıştır. Yapılan araştırmalar (4-7) etiyojisi bilinmeyen tümörler içerisinde yer alan ovaryum ve ovidukt tümörlerinin, viral etiyojiiye sahip lökozisten sonra ikinci sırada yer aldığını ortaya koymuştur. Tavuklarda genital organ tümörleri

genellikle bir yaşın üzerindeki ergin tavuklarda görülür (5,8).

Ovaryumda sık görülen tümör tipinin adenokarsinom olduğu, granuloza hücre tümörü, sertoli hücre tümörü, arhenoblastom ve teratomlara daha az rastlandığı belirtilmektedir (1,5,9,10). Oviduktta görülen en yaygın malign tümör tipinin ise ovidukt adenokarsinomu olduğu bir çok araştırmacı tarafından vurgulanmıştır (2,11-13). Goodchild (12), ovidukt adenokarsinomlarına %81 oranında rastladığını bildirmiştir. Nobel ve ark. (14), mezbahada kesim sonrası inceledikleri 10076 yumurta tavuğunun 103'ünde karın organlarında yaygın metastatik adenokarsinom tespit ettiklerini ve bunların

* Bu çalışma TÜBİTAK tarafından VHAG-1415 nolu projeye desteklenmiştir.

%86.5'inin ovaryum adenokarsinomu, %4.5'inin ovidukt adenokarsinomu olduğunu bildirmişlerdir. Bazı araştırmacılar (11,15), ovidukt adenokarsinomlarının yüksek oranda görülmesinin sebebinin, oviduktun uzun süre steroid cinsiyet hormonlarının etkisi altında kalmasına bağlı olabileceğini ifade etmişlerdir.

Ülkemizde önceki yıllarda yapılmış olan iki çalışmada (6,16), tavuklarda değişik tip ve oranlarda tümörlerin görüldüğü, bu tümörlere büyük oranda ovaryum ve oviduktta rastlandığı bildirilmiş, ovaryum adenokarsinomlarının yumurta tavukçuluğu yönünden zararlı olabileceği vurgulanmıştır.

Önceki çalışmaların devamı niteliğinde olan bu araştırmada, yumurtlama periyodunu tamamlayıp mezbahada kesilen tavuklarda başta ovaryum ve ovidukt adenokarsinomları olmak üzere reproduktif organ tümörlerinin insidensi ve patolojik-anatomik yapılarının ortaya konması amaçlanmıştır.

Materyal ve Metot

Bu çalışma, Kasım 1998, Ocak 1999 ve Haziran 1999 tarihlerinde Afyon ilinde özel sektöre ait 2 tavuk kesimhanesinde gerçekleştirildi. Çalışmada, Afyon ilindeki 4 işletmeden (1642, 2165, 5749 ve 919 adet) sağlanan toplam 10475 adet 16-18 aylık, Babcock B-380 genotipi ticari yumurta tavuğu kesim sonrası incelendi. Kesimi takiben başta ovaryum ve ovidukt olmak üzere diğer iç organlar, tümöral oluşumlar açısından muayene edildi. Lezyon saptanan olgularda tümörlerin lokalizasyonu ile şekli, büyüklüğü ve kıvamı gibi makroskobik özellikleri önceden hazırlanan cetvellere kaydedildikten sonra mikroskobik inceleme için lezyonlu doku örnekleri toplandı. Bu örnekler %10'luk formalin solüsyonunda

tespit edilip, hazırlanan parafin bloklardan 5 mikron kalınlığında kesitler yapılarak Hematoksilen-Eozin, gerekli görülen kesitler de Masson'un Trichrome, Van Gieson, Periodic-acid Schiff (PAS) ve Mayer'in mucicarmine boyama metotlarına göre boyandı (17).

Bulgular

Çalışmada incelenen 10475 adet yumurta tavuğunun 804 (%7,67)'ünde reproduktif organ tümörü saptandı. Tavuklarda tümör gelişimi kümesten kümese değişmekle birlikte, bu oran %3,48- 8,73 arasında bulundu. Muayene edilen 10475 tavuğun 760 (%7,25)'inde leiomyom, 39 (%0,37)'unda ovidukt adenokarsinomu, 5 (%0,05)'inde ise leiomyom ile birlikte ovidukt adenokarsinomu saptandı (Tablo 1).

Leiomyom:

Bu tümöre 763 olguda oviduktun ventral ligamentinde, 2 olguda ise oviduktun magnum bölümünde rastlandı (Şekil 1). Beyaz-pembe renkte, sert kıvamlı, yuvarlak-oval şeklindeki bu tümörlerin büyüklükleri olguya göre değişmekle birlikte genellikle 0,5-3 cm çapındaydı. Bazı olgularda ise 6 cm çapına ulaşabildikleri görüldü. Orta ve büyük çaptaki bazı leiomyomların dış ve kesit yüzünde dolgun kan damarlarına rastlandı. Büyük çaptaki (4,6-6 cm) leiomyomların 14'ünde ise kanama (hematom) tespit edildi.

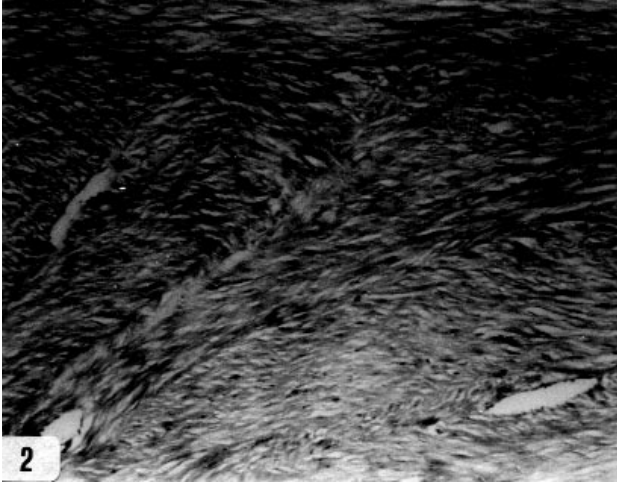
Mikroskobik incelemelerde, tümörün ince bir bağ doku ile sarılmış düz kas iplik demetlerinden oluştuğu görüldü. Bu demetler değişik yönlerde doğru uzanan ve birbiriyle keşişen bantlar şeklinde idi (Şekil 2). Düz kas bantlarını oluşturan kas hücreleri birbirine paralel sıralanmış olup, enine kesitlerde yuvarlak, uzunlamasına

Tablo 1. Genital Organ Tümörlerin İncelenen Tavuk Sayısına Göre Dağılımı.

Kümes No	İncelenen Tavuk Sayısı	Tümör Saptanan Tavuk Sayısı	Tümör Tipleri		
			Leiomyom	Adenokarsinom	Leiomyom+ Adenokarsinom
I	1642	83	81 (%4,93)	2 (%0,12)	0 (%0,00)
II	2165	187	175 (%8,08)	9 (%0,42)	3 (%0,13)
III	5749	502	480 (%8,35)	20 (%0,35)	2 (%0,03)
IV	919	32	24 (%2,61)	8 (%0,87)	0 (%0,00)
Toplam	10475	804 (%7,67)	760 (%7,25)	39 (%0,37)	5 (%0,05)



Şekil 1. Oviduktun ventral ligamentinde leiomyom (oklar).



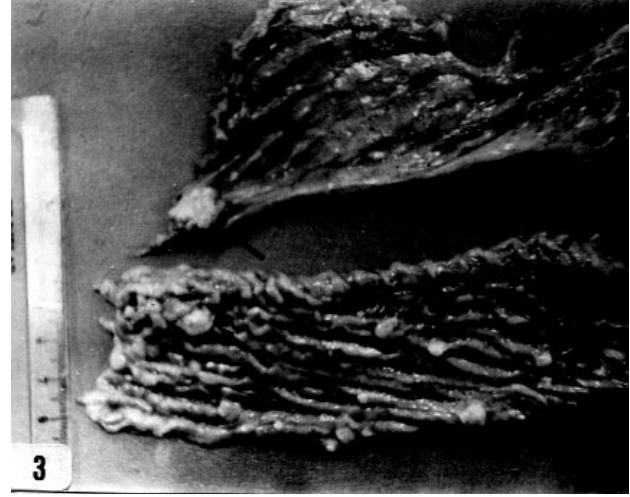
Şekil 2. Leiomyomun mikroskopik görünümü. Düz kas ipliklerinin oluşturduğu farklı yönlerde doğru uzanan bantlar. H.E. x200.

kesitlerde ise uzunca ve uçları küt olarak sonlanan açık veziküler çekirdeğe sahipti. Mitotik figürlere tek tük rastlandı. Tümörü kuşatan bağ doku ince ve gevşek yapıda olup, çok sayıda kan damarları içeriyordu. Çoğu olguda, genellikle kapsülada bazen stromadaki damarlar çevresinde hafif şiddette mononükleer hücre infiltrasyonu gözlemlendi. Birkaç olguda ise kan damarlarında trombüs dikkati çekti.

Ovidukt Adenokarsinomu:

İncelenen 10475 tavuğun 44'ünde ovidukt adenokarsinomu tespit edildi. Kırk üç olguda lezyonlar oviduktun albumin salgılayan magnum bölümünde lokalize olmuştu. Magnum mukozası ve serozası üzerinde genellikle 2-6 mm çapında, bazen 1-1,5 cm' ye

ulaşabilen, gri-beyaz renkte, sert kıvamlı multiple nodüller gözlemlendi (Şekil 3). Dört olguda ovidukt serozasının yaygın, multiple nodüller nedeni ile pürüzlü bir yapıya sahip olduğu ve ovidukt duvarının sertleştiği görüldü. Bir olguda ovidukt duvarında ileri derece kalınlaşma ve lümen daralma saptandı. Kırkdört adenokarsinom olgusunun birinde istmus serozası üzerinde 1,2 ve 1,5 cm çapında, boz-pembe renkte nispeten yumuşak iki adet nodülün yanı sıra, sekuma yapışık 5 cm çapında metastatik tümöral kitle bulundu.

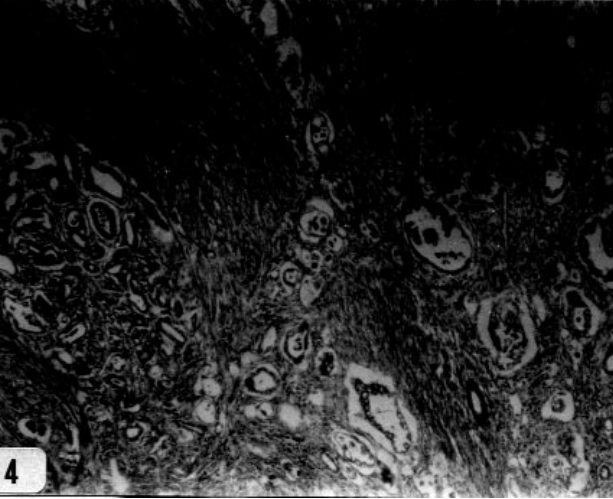


Şekil 3. Ovidukt adenokarsinomu. Magnum mukozası (küçük oklar) ve serozası (büyük ok) üzerinde gri-beyaz nodüller.

Kırkdört ovidukt adenokarsinomunun 40'ında iç organlarda metastaz tespit edildi. Metastazlara duodenum (39 olgu), pankreas (37 olgu), mezenteriyum (30 olgu), sekum (16 olgu), jejunum (13 olgu), ileum (10 olgu), kolon (8 olgu), dalak (7 olgu), kassel mide (1 olgu) ve ovaryumda (1 olgu) rastlandı. İç organların serozası üzerinde sayıları olguya göre değişen 1-6 mm çapında, gri-beyaz renkte, sert kıvamlı multiple nodüller görüldü. Yaygın metastazların şekillendiği bir olguda, ovaryum multiple nodüller nedeni ile karnabahar görünümü almıştı. Hafif olaylarda (12 olgu) implantlar duodenum ve pankreasın ventral yüzünde yerleşmişti. Onaltı olguda duodenum duvarında kalınlaşma, sertleşme ve deformasyon saptandı.

Kırkdört ovidukt adenokarsinom olgusunun 43'ünde oviduktun magnum bölümünde görülen lezyonların mikroskopik incelemelerinde, tümör parankimini kaba granüllü, parlak eozinofilik sitoplazmalı, kübik veya silindirik hücrelerin oluşturduğu gözlemlendi. Hücre

çekirdekleri genellikle büyük, yuvarlak-oval, hiperkromatik veya veziküler görünümlü olup çekirdekçik belirgindi. Hücrelerin sitoplazmalarında ise hematoksilen-eozin ile koyu eozinofilik, Masson'un trikrom boyası ile kırmızı renkte boyanan asidofilik kaba granüller vardı. Tümör hücrelerinde yer yer mitotik figürler görüldü. Hücreler genellikle yan yana dizilerek glandüler asinuslar şekillendirmişlerdi (Şekil 4). Asinus lümenleri düzensiz olup bazılarının içlerinde koyu eozinofilik, PAS ve mucicarmine negatif salgı materyali görüldü. Bazen tümör hücrelerinin gelişi güzel tarzda dizilerek gruplar veya kordonlar oluşturdukları gözlemlendi. Hücre kordonları veya asinuslar arasında ince ve zayıf bir bağ doku stroması vardı. Stromada fibröz bağ dokunun az, buna karşılık, düz kas dokusunun belirgin proliferasyonu dikkat çekiciydi. Değişik kalınlıklarda ve farklı yönlere uzanıp, birbirleri ile bağlantılar yapan düz kas bantları görüldü (Şekil 4).



Şekil 4. Ovidukt adenokarsinomu. Atipik hücrelerden oluşan düzensiz asinuslar (oklar) ve yoğun düz kas iplikleri (K). Trikrom boyama x100.

Barsaklar, mezenteriyum, pankreas, dalak, kassel mide ve ovaryumdaki metastatik nodüllerin histopatolojisinde de oviduktaki primer tümör ile aynı özellikleri taşıyan tümör hücrelerinin, genellikle asiner yapılar veya bazen düzensiz hücre grupları oluşturduğu gözlemlendi. Tümör hücreleri genellikle iç organların serozaları üzerinde kollagen ipliklerden zengin fibröz bağ doku proliferasyonu ile sınırlandırılmıştı. Bazı implantlarda bol miktarda fibröz bağ dokunun yanı sıra, yer yer düz kas bantlarına da rastlandı. Makroskopik incelemelerde duodenum duvarında kalınlaşma saptanan

bazı olgularda, fibröz bağ dokuyu aşmış duodenumun dış kas tabakası içine infiltrat olmuş az sayıda tümör hücreleri görüldü. Yine bazı olgularda şiddetli invazyon sonucu pankreasta atrofi ve fibröz bağ doku artışı tespit edildi.

Bir olguda oviduktun istmus bölümünde görülen adenokarsinomun mikroskopik incelemesinde ise, yuvarlak- oval hiperkromatik çekirdeğe ve açık renkli, vakuollü sitoplazmaya sahip silindirik hücrelerden meydana gelmiş asiner yapılar dikkati çekti. Bazı asinus lümenlerinde soluk eozinofilik salgı materyali vardı. Mucicarmine ile boyanan kesitlerde bazı hücrelerde ve asinus lümenlerinde pembe-kırmızı renkte musin maddesi gözlemlendi. Tümörün stroması gevşek bağ doku ile değişik yönlere uzanan ve birbiriyle birleşen düz kas bantlarından oluşmuştu. Sekumdaki metastatik kitle de benzer histolojik yapıya sahipti. Bu kitlenin barsak serozası üzerinde ince bir fibröz kapsül ile kuşatıldığı, yer yer tümör hücrelerinin barsağın dış kas tabakası içine infiltrat olduğu görüldü.

Tartışma

Tavuklarda görülen tümör tipleri içerisinde viral etiyolojiye sahip löykozisin ilk sırada yer aldığı bildirilmesine karşın, çalışmada incelenen 10475 tavuğun hiçbirinde löykozis saptanamamıştır. Bu durum löykozisli hayvanların gözden kaçırılmış olabileceğini veya incelenen genotipin löykozise dirençli bir genotip olabileceğini düşündürmüştür.

Bu çalışmada 804 (%7,67) tavukta tümör saptanmış ve bu tümörlerin ovidukt ve oviduktun ventral ligamentinden geliştiği görülmüştür. Bu sonuç, tavuklarda genital organ tümörlerinin sık görüldüğünü bildiren diğer araştırmacıların (1-3,6,7) bulguları ile paralellik göstermektedir.

Ovaryumda sık görülen tümör tipinin adenokarsinom olduğu bildirilmektedir (1,5). Bunun yanı sıra granüloza hücre tümörü, sertoli hücre tümörü, arhenoblastom, disgerminom, leiomyom, fibrom, kistadenom ve teratomlara çok daha az rastlanmaktadır (1,6,10,18,19). Köküslü ve Özkul (16), tavuklarda saptadıkları tümörler içerisinde ovaryum adenokarsinomlarının görülme sıklığını %10, diğer çalışmalarında ise (6) %5 olarak bildirmişlerdir. Çalışmamızda incelenen tavukların hiçbirinde primer ovaryum tümörü tespit edilememiştir.

Reece (7), postmortem olarak incelediği 90000 tavuğun 99'unda (%0,11), Sokkar ve ark. (20), 1248

tavuğun 17'sinde (%1,36) oviduktun ventral ligamentinde leiomyom saptamışlardır. Sahota ve Singh (18), 4229'u postmortem, 11285'i mezbahada olmak üzere inceledikleri toplam 16214 tavuğun 238'inde (%1,46) leiomyom olgusuna rastlamışlardır. Anjum ve ark.(21), tavuklarda leiomyom insidensinin yumurtlama periyodu ve genotipik farklılıklara göre %0-60 arasında değişiklik gösterdiğini bildirmişlerdir. Bu çalışmada ise insidens %7,30 olarak bulunmuştur. Çalışmada sadece 2 olguda oviduktun kas tabakasından gelişmiş olan leiomyoma diğer bir çalışmada (18) 3 olguda rastlanmıştır. Yediyüzaltmışbeş leiomyom olgusundan 763'ünün ovidukt ventral ligamentinin düz kas dokusundan geliştiğinin saptanmış olması, tavuklarda leiomyoma ovidukt ligamentinde sık rastlandığını bildiren araştırmacıların (1,3,7,10,18,21,22) bulgularını doğrular niteliktedir.

Leiomyomların gerek makroskopik ve gerekse mikroskopik özellikleri literatür verilerine büyük oranda benzerlik göstermektedir (5,7,10,18,21). Leiomyomların genellikle 1-3 cm çapında oldukları (8,18), bazen de 5 cm çapına (10) ulaşabildikleri kaydedilmiştir. Sahota ve Singh (18), 235 leiomyomdan 207'sinin (%88,5) 3 cm'den az, 28'inin (%11,5) ise 3 cm'nin üzerinde olduğunu bildirmişlerdir. Bu çalışmada saptanan leiomyomların büyük bir kısmının (%86,54) 0.5-3 cm arasında oldukları, bazılarının ise 6 cm çapına ulaştıkları belirlenmiş ve Sahota ve Singh (18)'in bildirdikleri orana yakın olduğu görülmüştür. Tümörün büyüklüğünün değişken olması, leiomyomun farklı yaş dönemlerinde gelişmeye başladığını düşündürmüştür.

Bazı araştırmacılar (5,20,21), leiomyomlarda kanama ve nekroza nadiren de olsa rastlanabileceğini ifade etmişlerdir. Bu çalışmada bazı olgularda kanama görülmüş, ancak nekroz tespit edilememiştir. Birkaç olguda stromadaki damarlarda görülen trombotik kitle sadece bir araştırmacı tarafından (20) kaydedilmiş, ancak çalışmamızda çoğu olguda gözlenen hafif şiddetteki mononükleer hücre infiltrasyonu diğer araştırmacılar tarafından (7,10,18,20,21) bahsedilmemiştir. Bu durum, tümöre karşı hafif bir immunolojik reaksiyonun gelişmiş olabileceğini düşündürmüştür.

Tavuklarda ovidukt adenokarsinomlarına değişen oranlarda rastlanmaktadır. İngiltere'de yapılan üç çalışmadan (2,12,23) birinde (23) %50'ye varan ovidukt adenokarsinomu salgını rapor edilmiştir. Goodchild (12), on farklı kümeden sağladığı ve kesimden sonra incelediği

yumurta tavuklarında %5-81 arasında değişen oranlarda ovidukt adenokarsinomu tespit etmiş ve bu tümörün yumurta tavuklarını yüksek oranda etkilediğini vurgulamıştır. Hindistan'da yapılan bir çalışmada, muayene edilen 16214 tavuğun 66'sında (%0,41) ovidukt adenokarsinomu saptanmıştır (18). Ülkemizde ise önceki yıllarda yapılmış bir araştırmada (6), tavuklarda saptanan 361 tümör olgusundan 20'sinin ovidukt adenokarsinomu olduğu ifade edilmiştir. Bu çalışmada, kesimden sonra muayene edilen 10475 tavuğun 44'ünde(%0,42) ovidukt adenokarsinomu tespit edilmiş ve insidens, Sahota ve Singh (18)'in bildirdikleri %0,41 oranına yakın bulunmuştur.

Ovidukt adenokarsinomlarının genellikle oviduktun magnum bölümünden (2,5,12,13,23), nadiren de infundibulum ve uteristan (5,7) geliştikleri bildirilmektedir. Çalışmada saptanan 44 olgudan 43'ünün magnum, birinin ise istmusa görülmesi, araştırmacıların bulgularına paralellik göstermiştir.

Oviduktun magnum bölümündeki lezyonların makroskopik muayenesinde; organın mukoza ve serozası üzerinde genellikle küçük çapta, gri-beyaz renkte, sert kıvamlı nodüller görülmüştür. Ayrıca, bazı olgularda tümöral lezyonlara ilgili olarak ovidukt serozasının pürüzlü bir yapı gösterdiği, duvarının kalınlaşıp sertleştiği ve lümeninin daraldığı dikkati çekmiştir. Bu bulguların tümü önceki literatür verileriyle (5,10,18,23) uygunluk göstermiştir.

Ovidukt adenokarsinomları oldukça malignant özelliğe sahiptir. Primer odak küçük olsa bile tümör hücreleri oviduktun kas tabakasını aşmış, abdominal boşluğa ulaşabilir (5). Bu özellik nedeniyle tümör, implantasyon yoluyla yayılarak karın organlarının serozası üzerinde multiple metastatik nodüller meydana gelir (5,7,10). Böyle olgular abdominal veya peritoneal karsinomatozis olarak isimlendirilmektedir (14,20). Bu çalışmada da sayısı olgudan olguya değişmekle birlikte barsaklar, mezenteriyum, pankreas, dalak, kassel mide ve ovaryumda metastazlara rastlanmıştır. Metastazların şekillendiği ovidukt magnum adenokarsinomlarının tümünde duodenumun etkilendiği dikkati çekmiştir. Bu durumun sebebi, büyük bir olasılıkla, duodenumun karın boşluğunun ventralinde yer alması nedeniyle oviduktan ayrılan tümör hücrelerinin, barsak peristaltisinin de yardımıyla ventral karın boşluğuna düşüp, bu organa implante olmasına bağlanabilir (14).

Ovidukt magnum adenokarsinomlarının, propria mukozada yer alan ve albumin salgılayan bez epitellerinden orijin aldığı bildirilmektedir (2,13,23,24). Sunulan bu çalışmada da magnumdaki bez epitellerinden köken aldığı belirlenen ve intrasitoplazmik eozinofilik granüller içeren tümör hücrelerinin, genellikle glanduler asinus şekillendirdikleri ve oviduktun tüm tabakalarına invaze oldukları tespit edilmiştir. Ayrıca, çeşitli iç organların serozaları üzerinde, mikroskopik olarak magnumdakiler ile benzer özelliklere sahip metastatik tümör odakları saptanmıştır. Tümörlerin primer odağında, stromada fibröz bağ dokuya oranla düz kas proliferasyonu baskın iken, metastatik odaklarda fibröz bağ dokunun fazlalığı dikkati çekmiştir. Saptanan bu mikroskopik bulguların literatür verileri ile benzer olduğu görülmüştür (5,7,10,23). Fredrickson ve Helmboldt (5), düz kas hiperplazisinin, tümörün ovidukt kas tabakasına penetrasyon ve invazyonuna bağlı olarak geliştiğini bildirmişlerdir.

Bazı araştırmacılar (1,5), yaygın metastazların şekillendiği ilerlemiş olgularda, her iki organda da tümöre

rastlanması nedeni ile ovidukt adenokarsinomlarının ovaryum adenokarsinomları ile karıştırılabileceğini bildirmektedirler. Çalışmada, bir olguda ovidukt ile birlikte ovaryumda da tümöral kitlelere rastlanmıştır. Mikroskopik incelemelerde, literatürlere (7,10,13,23) uygun şekilde, ovaryum adenokarsinomlarından farklı olarak tümör hücrelerinde intrasitoplazmik eozinofilik granüllerin görülmesi ve asinus lümenlerinde PAS negatif salgı materyalinin tespit edilmesi, bu tümörün ovidukt magnum orijinli olduğunu ortaya koymuştur.

Sonuç olarak, tavuklarda genital organ tümörlerinin insidensi ve patolojisinin incelendiği bu çalışmada, %7,67 oranında reproduktif organ tümörü saptanmış ve bunların daha çok (%7,30) oviduktun ventral ligamentinden gelişen leiomyom tipinde tümörler oldukları belirlenmiştir. Buna karşılık, ovidukt adenokarsinomlarının çok daha az oranda (%0,42) şekillendikleri tespit edilmiş ve önemli ölçüde yumurta verimi kaybına neden olmadıkları kanısına varılmıştır.

Kaynaklar

1. Fredrickson, T.N.: Ovarian Tumors of the Hen, Environmental Health Perspective 1987; 73, 35-51.
2. Goodchild, W.M., Cooper, D.M.: Oviduct Adenocarcinoma in Laying Hens. Vet. Rec. 1968; 82, 389-390.
3. Talebi, A., Collins, J.D., Dodd, K.: Nodular Lesions Found in Irish Poultry During Veterinary Inspection at Poultrymeat Plants. Avian Pathol. 1993;22, 715-724.
4. Bergmann, V., Scheer, J., Valentin, A., Schwarz, P.: Occurrence of Neoplastic Diseases in Slaughtered Laying Hens. Mh. Vet. Med. 1984; 39, 82-86.
5. Fredrickson, T.N., Helmboldt, C.F.: Tumors of Unknown Etiology, Diseases of Poultry. Iowa State University Press, Ames, 1991, 459-470.
6. Köküslü, C., Özkul, İ.A.: Ankara, Bursa ve İzmir Yörelerinde Tavuklarda Rastlanan Tümörlerin Tipleri ve Yayılışı. A.Ü.Vet.Fak.Derg. 1977;24,(1): 51-65.
7. Reece, R. L.: Some Observations on Naturally Occurring Neoplasms of Domestic Fowls in the State of Victoria, Australia (1977-87). Avian Pathol. 1996; 25, 407-447.
8. Leonard, J.G.: The Incidence and Classification of Avian Tumors. Cornell Vet. 1940; 30, 75-78.
9. Sriraman, P.K., Ahmed, S.R., Gopal Naidu, N.R., Rama Rao, P.: Neoplasia in Chickens and Ducks. Indian J. Poult. Sci. 1981; 16, 436-437.
10. Valsala, K. V., Sivadas, C.G.: Neoplasms on the Reproductive System in the Hen. Kerala J. Vet. Sci. 1972; 3, (1): 71-75.
11. Anjum, A.D., Payne, L.N., Appleby, E.C.: Oviduct Magnum Tumours in the Domestic Fowl and their Association with Laying. Vet. Rec.1989;125, 42-43.
12. Goodchild, W.M.: Adenocarcinoma of the Oviduct in Laying Hens. Vet. Rec. 1969; 84, 122.
13. Ilchman, G., Bergmann, V.: Histological and Electron Microscopy Studies on the Adenocarcinomatosis of Laying Hens. Arch. Exp. Veterinarmed. 1975; 29, (6): 897-907.
14. Nobel, T.A., Neumann, F., Dison, M. S.: A Histological Study of Peritoneal Carcinomatosis in the Laying Hen. Avian Dis. 1964; 8, 513-527.
15. Anjum, A.D., Payne, L.N.: Concentration of Steroid Sex Hormones in the Plasma of Hens in Relation to Oviduct Tumours. Br. Poult. Sci. 1988; 29, 729-734.
16. Köküslü, C., Özkul, İ.A.: Evcil Kanatlılarda Gördüğümüz Tümör Çeşitleri. A.Ü.Vet.Fak.Derg. 1975; 22, (1-2): 41-49.
17. Luna, L.G.: Manual of Histologic Staining Methods of the Armed Forces Institute of Pathology. McGraw-Hill Book Company, New York, 1968.
18. Sahota, P.S., Singh, B.: A Note on Neoplasms Involving The Female Genital System of Domestic Fowl. Indian J. Anim. Sci. 1977; 47, (11): 761-765.

19. Naghshineh, R., Afnan, M.: The Incidence of Neoplastic Diseases other than Leukosis Complex in Domestic Fowl in Iran. *World's Poul. Sci. J.* 1974; 30, (3): 217-219.
20. Sokkar, S.M., Mohammed, M.A., Zubaidy, A.J., Mutalib, A.: Study of some Non-Leukotic Avian Neoplasms. *Avian Pathol.* 1979; 8, 69-75.
21. Anjum, A.D., Payne, L.N., Appleby, E.C.: Spontaneous Occurrence and Experimental Induction of Leiomyoma of the Ventral Ligament of the Oviduct of the Hens. *Res. Vet. Sci.* 1988; 45, 341-348.
22. Riddel, C.: *Avian Histopathology.* Allen Press Inc., Lawrence, Kansas, 1987, 86.
23. Swarbrick, O., Campbell, J.G., Berry, D.M.: An Outbreak of Oviduct Adenocarcinoma in Laying Hens. *Vet. Rec.* 1969; 82, 57-59.
24. Haritani, M., Kajigaya, H., Akashi, T., Kamemura, M., Tanahara N., Umeda, M., Sugiyama, M., Isoda, M., Kato, C.: A Study on the Origin of Adenocarcinoma in Fowls Using Immunohistological Technique. *Avian Dis.* 1984; 28, (4): 1130-1134.