

1-1-2002

Investigation on the Skin Structure of Lincoln Longwool x Konya Merino Cross-bred (F1 and B1) Sheep

NEVİN KURTDEDE

Follow this and additional works at: <https://journals.tubitak.gov.tr/veterinary>



Part of the [Animal Sciences Commons](#), and the [Veterinary Medicine Commons](#)

Recommended Citation

KURTDEDE, NEVİN (2002) "Investigation on the Skin Structure of Lincoln Longwool x Konya Merino Cross-bred (F1 and B1) Sheep," *Turkish Journal of Veterinary & Animal Sciences*: Vol. 26: No. 4, Article 3. Available at: <https://journals.tubitak.gov.tr/veterinary/vol26/iss4/3>

This Article is brought to you for free and open access by TÜBİTAK Academic Journals. It has been accepted for inclusion in Turkish Journal of Veterinary & Animal Sciences by an authorized editor of TÜBİTAK Academic Journals. For more information, please contact academic.publications@tubitak.gov.tr.

Lincoln Longwool Koyun Irkı ile Konya Merinosu Arasındaki Melezlemelerden Elde Edilen F1 ve G1 Melezlerinin Deri Yapısı Üzerinde Araştırmalar*

Nevin KURTDEDE

Ankara Üniversitesi, Veteriner Fakültesi, Histoloji-Embriyoloji Anabilim Dalı, Ankara - TÜRKİYE

Geliş Tarihi: 06.06.2000

Özet: Bu çalışma, Lincoln Longwool koyunları ile Konya Merinosu arasında yapılan melezlemelerden elde edilen F1 ve G1 melezlerine ait derilerde meydana gelebilecek yapısal değişiklikleri incelemek amacıyla yapılmıştır.

Her genotip grubundan erkek ve dişi olmak üzere 5 hayvan kullanıldı. Bu hayvanlardan 5 yıl süreyle dört mevsim değişik beden bölgelerinden (boyun, kaburga, but) biyopsi yoluyla deri örnekleri alındı.

Ham deri özellikleri yönünden Lincoln Longwool x Konya Merinosu F1 ve G1 melezlerinin deri kalitesi açısından saf hatlarından iyi ancak, yapağı verimi yönünden Konya Merinosuna göre düşük durumda oldukları sonucuna varıldı.

Anahtar Sözcükler: Deri, Deri bezleri, Koyun, Kıl follikülleri.

Investigation on the Skin Structure of Lincoln Longwool x Konya Merino Cross-bred (F1 and B1) Sheep

Abstract: The aim of this study was to investigate the possible changes in the skin structure of F1 and B1 cross-breeds, which were obtained by crossing Lincoln Longwools with Konya Merinos.

The skin of five animals from each genotype group was used in this study. Over a period of five years and in each season, biopsy samples of various body regions (neck, flank and hip) were obtained.

The results of this investigation can be summarized as follows. When compared with their pure lines, the raw skin characteristics of F1 and B1 cross-breeds were found to be superior. However, wool production in F1 and B1 breeds was lower than that in Konya Merinos.

Key Words: Hair follicles, Sheep, Skin, Skin glands.

Giriş

Deri, epidermis ve dermis olmak üzere iki ana katmandan oluşur (1-5). Epidermis, derinin serbest yüzünü örten çok katlı yassı ve keratinize tipte, esnek bir epitel örtüsüdür (2,5-7). Dermis, epidermis ile derialtı bağdokusu olan subkutis (hipodermis) arasında yer alan bağdoku katmanıdır (2). Dermis, str. superfisiyale ve str. profundum alt katmanlarından oluşur.

Str. superfisiyale ile str. profundum arasındaki sınır belirgin olmayıp yapağı teli folliküllerinin dip kısımları ve ter bezlerinin sonu olarak kabul edilir ve kollagen iplik kalınlığındaki artış ve gösterdikleri düzenli ağ yapısı ile

profund katman, str. superfisiyaleden ayırt edilebilir (2, 8). Str. profundum, dermisin derin katmanıdır. Burada kollagen iplik demetleri daha kalın ve güçlüdür. Çoğunlukla yüzeye paralel uzanan bu demetler, kendi aralarında değişik açılar yaparak örgü oluştururlar (5).

Derinin ana ve alt katman kalınlıkları ırklara ve beden bölgelerine göre değişmektedir (2,9). Yapılan çalışmalarda ortalama epidermis kalınlığı Avustralya Merinos koyunlarında 24.9 (10), Karacabey Merinos koyunlarında ise 21.32 (11) mikron olduğu, mevsim ve bölgelere göre Lincoln'de 15-25, Konya Merinosunda 18-24 mikron arasında değiştiği (12) bildirilmiştir.

* Bu araştırma TÜBİTAK tarafından desteklenen VHAG-1027 nolu projenin bir bölümüdür.

Ortalama dermis kalınlığı Lincoln koyunlarında boyun ve sırtta 2500, butta 2550, Konya Merinos koyunlarında boyun ve sırtta 2500, butta 2450 (12), Karacabey Merinos koyunlarında (11) str. papillare boyunda 1545.83, kaburgada 1800, sırtta 1495.83, butta 1166.67, str. retikulare ise boyunda 1504.17, kaburgada 1554.17, sırtta 2358.33, butta 1087.50 mikron olarak bildirilmiştir. Zık ve ark. (13), Karacabey Merinos koyunları derisinde total deri kalınlığının ilkbaharda ve yazın arttığını, kışın inceldiğini belirtmektedirler.

Özfiliz (4) Karacabey Merinosu, Özfiliz ve ark. (11) Kıvırcık ve Karacabey Merinosu koyunlarında elastik ipliklerin, dermisin superfisiyal katmanının yüzeysel kısımlarında yüzeye ve birbirine paralel seyrettiklerinden, daha derinde ter bezleri, kıl follükülleri, kıl kasları ve özellikle de yağ bezleri civarında yoğunlaştıklarından, profund katmanda ise seyrek olarak kan damarları ve sinir teli demetleri çevresinde görüldüklerinden söz etmişlerdir. Kurtdede ve Aştı (12) Lincoln'de elastik ipliklerin dört mevsimde de yağ bezleri hizasında follükül demetlerinin, derinlerde ise follüküllerin etrafını zayıf, Konya Merinosunda ise kuvvetli olarak sardıklarını bildirmişlerdir.

Dermisin superfisiyal katmanında yüzeyden derine doğru kollagen ipliklerin ve kollagen iplik demetlerinin kalınlığının gittikçe arttığı, sıklığının ise azaldığı belirtilmektedir (2,8,11,13,14). Profund katmanın yüzeysel kısımlarında en kalın durumda olan ve gevşek düzenlenmiş kollagen iplik demetleri (2,11), derin kısımlarda tekrar sıklaşarak kalınlığının azalması ile dikkati çekmektedir (2,8).

Derideki yağ bezleri bileşik alveoler yapıda holokrin tipte salgı salan bezlerdir (2,5). Yağ bezleri superfisiyal katmanda yapağı teli follüküllerine yakın yerleşimdedir (2,14). Bu bezlerin büyük çaplı follüküllere ikili, bazı küçük çaplı follüküllere ise tekli açılım gösterdikleri, küçük çaplı follüküllerden çoğunun ise yağ bezi taşımadıkları görülmüştür (2,15). Yağ bezlerinin en fazla yaz döneminde geliştiği, kışın ise gelişmede gerileme olduğu gözlenmiştir (13).

Ter bezleri, dermisin superfisiyal katmanında, kıl follüküllerinin dip kısımlarının çevresinde yoğunlaşan bileşik tubuler bezler olarak tanımlanmıştır (2,14). Ter bezlerinin Lincoln, Konya Merinosu (12) ve Karacabey

Merinos koyunlarında (4,11) kıl follüküllerinin bulbusları arasında ve altında yer aldıkları belirtilmektedir. Sağlam ve ark. (16), Merinos koyunlarında ter bezlerinin gövde kısımlarının, kıl bulbuslarının alt bölümünde ve paketler halinde olduklarını bildirmektedirler. Karacabey Merinos derileri üzerinde yapılan çalışmada (13), her mevsimde tüm beden bölgelerinde aktif ve inaktif ter bezlerine rastlanıldığından söz edilmektedir.

Kıl follükülleri embriyonal dönemdeki gelişmeleri açısından primer ve sekonder follüküller olmak üzere farklı iki gruba ayrılırlar. Sekonder follüküller primer follüküllerin boyunlarından ve sonradan gelişirler, daha çokturlar. Primer follüküllerin kılları yaklaşık 150 mikron çapındadır. Sekonder kıllar ise yaklaşık 70 mikron çapındadır ve çoğunlukla medulla taşımazlar (17). Her primer follükül kendinden kaynaklanan bir ter bezi ve yağ bezi ile m. arrektor pili'ye sahiptir. Sekunderde ter bezi yoktur, yağ bezi görülebilir (17,18,19).

Çeşitli koyun ırkları üzerinde yapılan çalışmada (15), follüküllerde çapın küçülmesi ile yoğunluğunun arttığı, çapın büyümesi ile yoğunluğun azaldığı, en yoğun kıl follüküllerinin Merinos ırkında bulunduğu belirtilmiştir.

Mevsim ve bölgelere göre mm^2 'deki follükül (primer + sekonder) sayısı Lincoln'de 20-38, S/P oranı 4-11, Konya Merinosunda 44-72, S/P oranı 14-20 arasında değiştiği (12) bildirilmiştir. Lincoln ırkı koyunlarda 1 mm^2 'lik deri yüzeyindeki toplam follükül sayısı 14.6, primer follükül 2.3, S/P oranı ise 5.4 olarak belirtilmiştir (20). Deri yüzeyinde mm^2 'ye düşen follükül sayısı ileri kanlı Türk Merinoslarında toplam follükül 27.126, primer follükül 2.360, sekonder follükül 24.765, S/P oranı 10.729 olarak bildirilmiştir (21). Avustralya Merinoslarında 1 mm^2 'deki follükül sayıları toplam (primer + sekonder) 37-82, primer follükül 1.9-4.9, S/P oranı 10.7-28.3 olarak belirtilmiştir (22).

Bu çalışma, Lincoln Longwool koyunları ile Konya Merinosu arasında yapılan melezlemelerden elde edilen F1 ve G1 melezlerine ait derilerde meydana gelebilecek yapısal değişiklikleri incelemek amacıyla yapıldı.

Materyal ve Metot

Araştırma materyalini, Konya Hayvancılık Merkez Araştırma Enstitüsünde bulunan Lincoln Longwool ile Konya Merinosu koyunları arasında yapılan F1 ve G1 melezlerinin derileri oluşturdu.

F1 Melezleri:

Lincoln Longwool x Konya Merinosu

G1 Melezleri:

Lincoln Longwool x (Lincoln Longwool x Konya Merinosu F1)

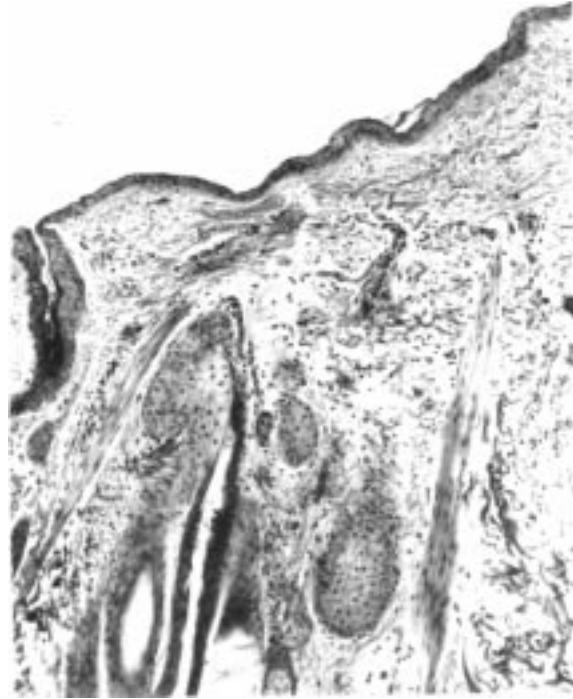Her genotip grubundan erkek ve dişi olmak üzere 5 hayvana kulak numaraları verildi. Bu hayvanlardan 5 yıl süreyle dört mevsim değişik beden bölgelerinden (boyun, kaburga, but) ışık mikroskopik amaçla biyopsi yolu ile deri örnekleri alındı. Alınan deri örnekleri, 1-2 ve 3-5 yaş olmak üzere iki grup altında değerlendirildi. Deri örnekleri, Maximow tesbit solusyonunda tesbit edilip parafleste bloklandı; bu bloklardan alınan 7-8 mikron kalınlığındaki kesitlerden bir kısmı, derinin genel yapısını incelemek, ayrıca deri katmanlarının kalınlıklarını ölçmek için Crosmann'un üçlü boyama yöntemi ile, diğer bir kısmı ise derinin elastik iplik içeriğini saptamak üzere Orcein-Giemsma boyası ile boyandı (23). Preparatların incelenmesi ve fotoğraflarının çekimi Carl Zeiss marka araştırma mikroskopunda yapıldı ve follikül sayımında yüz kare oküler mikrometre kullanıldı. Verilerin istatistiksel analizi, SPSS (5.0) istatistiksel paket programı kullanılarak yapıldı.

Bulgular

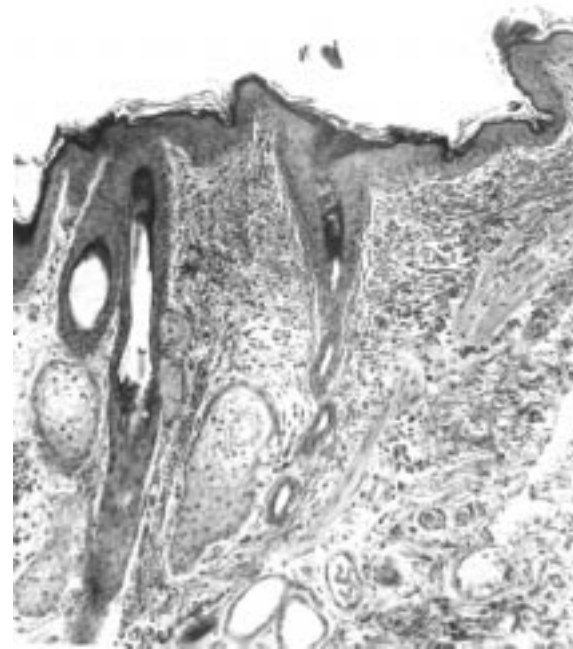
F1 melezlerinin derisinde epidermis kalınlığının mevsim ve bölgelere göre 12-22 μ , G1 melezlerinde ise 14-22 μ arasında değiştiği saptandı. F1 melezlerinde epidermisin ilkbahar (Şekil 1) ve kışın ince, yaz (Şekil 2) ve sonbahar mevsimlerinde ise daha kalın, str. korneum'un ilkbaharda ince diğer dönemlerde ise kalın olduğu dikkati çekti. G1 melezlerinde epidermisin yaz döneminde kalın diğer dönemlerde ince, str. korneum'un ise ilkbaharda ince, diğer dönemlerde daha kalın olduğu gözlemlendi.

Dermis kalınlığı F1 melezlerinin boyun bölgesinde 2600 μ , sırtta 2400 μ , butta 2300 μ , G1 melezlerinde boyun ve sırt bölgelerinde 2600 μ , but bölgesinde 2500 μ olduğu saptandı. F1 ve G1 melezlerinde str. profundum'daki kollagen ipliklerin dört mevsimde de sıkı ve kalın olduğu dikkati çekti (Şekil 3).

Bölge ve mevsimlere göre F1 melezlerinde mm^2 'deki follikül sayısının 38-60, S/P oranının 10-12, G1 melezlerinde mm^2 'deki follikül sayısının 28-46, S/P oranının 8-11 arasında değiştiği saptandı.

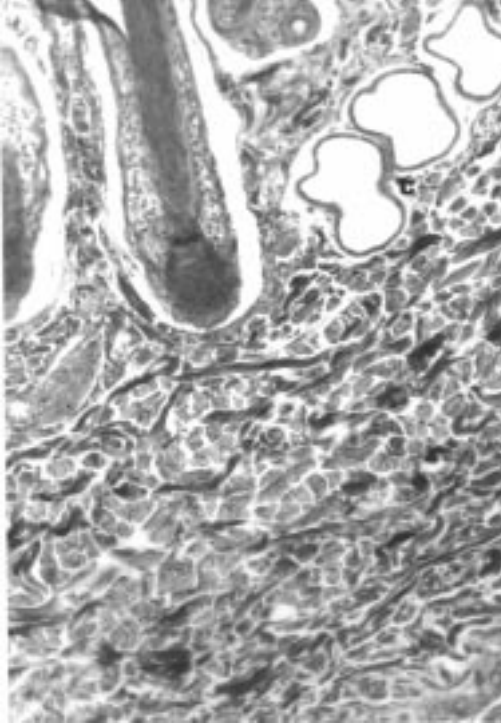


Şekil 1. Lincoln Longwool x Konya Merinosu F1 melezi derisinde epidermisin görünümü (ilkbahar). Triple. x 95.

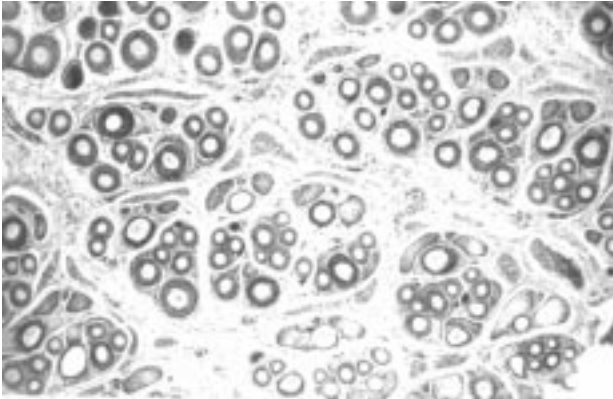


Şekil 2. Lincoln Longwool x Konya Merinosu F1 melezi derisinde epidermisin görünümü (Yaz). Triple. x 80.

F1 ve G1 melezlerinin primer ve sekonder folliküllerinde gözlenen yağ bezlerinin ilkbahar (Şekil 4)



Şekil 3. Lincoln Longwool x Konya Merinosu F1 melezi derisinde dermisin görünümü (Sonbahar). t : ter bezleri. Triple. x 125.

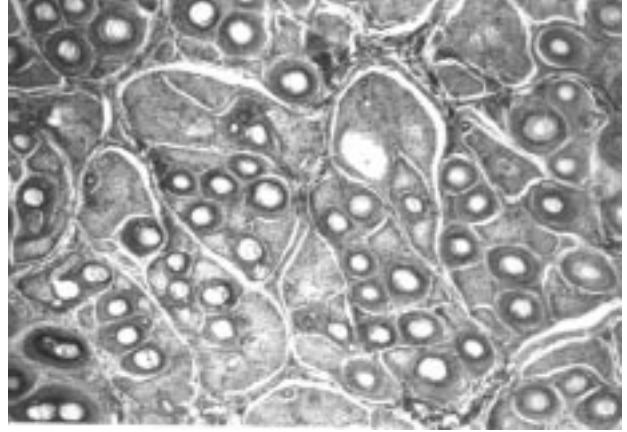


Şekil 4. Lincoln Longwool x Konya Merinosu G1 melezi derisinde follikül demetlerinin görünümü (İlkbahar). Triple. x 50.

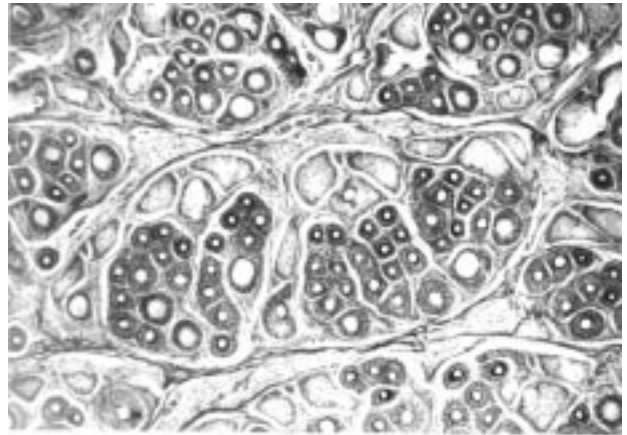
ve yaz mevsimlerinde aktif olmadığı, sonbahar (Şekil 5) ve kışın daha aktif oldukları dikkati çekti.

Ter bezlerinin (Şekil 3 t) F1 ve G1 melezlerinde dört mevsimde de aktif olmadığı, str. profundum'da bulbus pililerin hizasında buldukları gözlemlendi.

Elastik ipliklerin, F1 ve G1 melezlerinde dört mevsimde de yağ bezleri hizasında follikül demetlerini (Şekil 6), derinlerde ise folliküllerin etrafını zayıf olarak sardığı izlendi.



Şekil 5. Lincoln Longwool x Konya Merinosu F1 melezi derisinde follikül demetlerinin görünümü (Sonbahar). Triple. x 75.



Şekil 6. Lincoln Longwool x Konya Merinosu F1 melezi derisinde elastik ipliklerin görünümü (Yaz). Orcein-Giemsma. x 65.

Tartışma

Derinin ana ve alt katman kalınlıkları ırklara ve beden bölgelerine göre değişmektedir (2,9). Yapılan çalışmalarda ortalama epidermis kalınlığının, mevsim ve bölgelere göre Lincoln'de 15-25, Konya Merinosunda 18-24 (12), Avustralya Merinoslarında 24.9 (10), Merinos koçlarda 42 (19) mikron olduğu bildirilmiştir. Epidermis kalınlığının Lincoln'de yazın diğer mevsimlere göre daha kalın, Konya Merinosunda ise dört mevsimde de kalın olduğu gözlenmiştir (12).

Ortalama dermis kalınlığının, Lincoln'de boyunda 2500, sırtta 2500, butta 2550 (12), Karacabey Merinosunda boyunda 3045.83, sırtta 3854.16, butta 2258.83 (11), Konya Merinosunda boyun ve sırtta 2500, butta 2450 (12) mikron olduğu saptanmıştır. Zık ve ark. (13) Karacabey Merinosunda dermis kalınlığının ilkbahar

ve yazın arttığını, sonbahar ve kışın azaldığını bildirmişlerdir.

Dermisin profund katmanının yüzeysel kısımlarında en kalın durumda gözlenen ve gevşek düzenlenmiş olan kollagen iplik demetlerinin (2,11) derin kısımlarda tekrar sıklaşarak kalınlığının azaldığı (2,8) bildirilmiştir. Lincoln'de yaz döneminde çok sıkı olan kollagen iplik demetlerinin diğer mevsimlerde gevşek olduğu ve yaz döneminde gözlenmeyen yağ hücrelerinin bu mevsimlerde topluluklar halinde çok sayıda bulunduğu, Konya Merinosunda ise kollagen iplik demetlerinin dört mevsimde de gevşek, diğer mevsimlere göre yazın biraz daha sıkı olduğu, yağ hücrelerinin dört mevsimde de gözlemlendiğinden söz edilmiştir (12). Karacabey Merinosunda ise yağ hücrelerinin yok denecek kadar az olduğu belirtilmiştir (11).

Derideki follikül (primer + sekonder) sayıları (mm^2 'de), Lincoln'de 20-38, S/P oranı 4-11 (12), Konya Merinosunda 44-72, S/P oranı 14-20 (12), ileri kanlı Türk Merinosunda 27.12, S/P oranı 10.72 (21), Karacabey Merinosunda 66.33-77.33 (11), Merinos'da 53.40 (15), Avustralya Merinosunda 37-82, S/P oranı 10.7-28.3 (22) olarak bildirilmiştir.

Derideki yağ bezleri bileşik alveoler, holokrin tipte salgı salan bezlerdir (2,5). Yağ bezleri süperfisiyal katmanda yapağı teli folliküllerine yakın yerleşimdedir (2,14). Artan ve ark. (15) ile Dağlıoğlu ve Bayramlar (2) 'ın yerli koyun ırklarında yaptıkları çalışmalarda yağ bezlerinin büyük çaplı (primer) folliküllere ikili, bazı küçük çaplı (sekonder) folliküllere ise tekli açılım gösterdiklerini, sekonder folliküllerden çoğunun ise yağ bezi taşımadıklarını bildirmişlerdir. Kurtdeede ve Aştı (12) yaptıkları çalışmada Lincoln'de yağ bezlerinin ilkbahar ve yaz döneminde sadece primer folliküllerde gözlemlendiğini ve aktif olmadıklarını, sonbahar ile kış dönemlerinde ise primer folliküllerde aktif olarak gözlemlendiklerini bildirmişlerdir. Aynı çalışmada (12) Konya Merinosunda dört mevsimde de primer ve sekonder folliküllerde yağ bezlerine aktif olarak rastlandığından söz edilmiştir. Karacabey Merinosları üzerinde yapılan çalışmada (13) yağ bezlerinin en fazla yaz döneminde geliştiğine, kışın ise gerilediğine değinilmiştir.

Ter bezleri üzerinde yapılan çalışmalarda, Lincoln'de (12) ter bezlerinin bulbus pililerin hizasında ya da biraz altında yerleştikleri, Konya Merinosu (12), Karacabey Merinosunda (4,11) str. profundum'un derinlerine kadar

indikleri, Ankara Keçilerinde ise (16) bulbus pililerin bir hayli üst kısımlarında bulduklarından söz edilmektedir.

Kurtdeede ve Aştı (12) elastik ipliklerin, Lincoln'de yağ bezleri hizasında follikül demetlerinin etrafını zayıf, derinde primer ve sekonder follikülleri kuvvetli, Konya Merinosunda yağ bezleri hizasında ve derinde folliküllerin etrafını kuvvetli olarak sardıklarını bildirmişlerdir. Özfiliz (4) ve Özfiliz ve ark. (11) Karacabey Merinosu koyunlarında elastik ipliklerin yağ bezleri civarında yoğunlaştıklarını gözlemişlerdir.

Lincoln x Konya Merinosu F1 ve G1 melezlerinin epidermis kalınlıkları, saf hatlara (12) yakın değerlerde bulundu. F1 ve G1 melezleri dermis kalınlıklarının saf hatlardan (12) biraz daha yüksek olduğu dikkati çekti. Lincoln ve Konya Merinosunda yazın sıkı, diğer mevsimlerde gevşek olduğu bildirilen (12) str. profundum'daki kollagen ipliklerin F1 ve G1 melezlerinde dört mevsimde de çok sıkı ve kalın oldukları gözlemlendi. Lincoln ve Konya Merinosu dermisinde bol sayıda gözlemlendiğinden söz edilen (12) yağ hücrelerine F1 ve G1 melezlerinde rastlanmadı. Birim alandaki (mm^2 'de) follikül sayısı ve S/P oranları F1 ve G1 melezlerinde Konya Merinosuna (12) göre düşük, Lincoln (12, 20)'e göre yüksek bulundu. Konya Merinosunda str.profundum'un derinlerinde, Lincoln'de ise bulbus pili'lerin biraz altında gözlemlendiği bildirilen (12) ter bezlerinin, F1 ve G1 melezlerinde bulbus pili'lerin hizasında yerleştiği dikkati çekti. Yukarıda bildirilen verilerin ışığında ham deri nitelikleri, özellikle de dermisteki kollagen ipliklerin sıklığı ve yağ hücresi içermemesi yönünden F1 ve G1 melezleri saf ırklardan çok üstün, mm^2 'deki follikül sayısı ve S/P oranı yönünden F1 ve G1 melezlerinin Lincoln'den üstün, Konya Merinosu'dan ise düşük olduğu dikkati çekti. Tekin ve ark. (24) F1 ve G1 melezleri derisinin, giysilik deriye uygun ve diğer melezler arasında kalite ve ham deri özelliği açısından en üstün nitelikte olduğunu bildirmişlerdir. Çalışmadan elde edilen veriler araştırmacıların bulgularını desteklemektedir. Kadak ve ark. (25), F1 ve G1 melezleri yapağısının kumaş dokumaya uygun, ancak yapağı veriminin literatüre göre düşük olduğunu belirtmektedirler. Çalışmada da mm^2 'deki follikül sayısının Konya Merinosu'na göre oldukça düşük bulunması, araştırmacıların bulgularına paralellik göstermektedir. Ancak, deri kalitesi ve ham deri özellikleri yönünden üstün olan bu melezlerin, büyüme, besi ve karkas özellikleri yönünden saf hatlardan iyi olmadığı (24, 26) bildirilmiştir.

Sonuç olarak, ham deri özellikleri yönünden Lincoln Longwool x Konya Merinosu F1 ve G1 melezlerinin saf hatlarına göre üstün özelliklere sahip ancak, yapağı verimi

yönünden Konya Merinosuna göre düşük nitelikte olduđu saptandı.

Kaynaklar

1. Banks, W.J.: Applied Veterinary Histology. Second Edition, Williams and Wilkins, Baltimore, London, Los Angeles, Sydney, Pp: 348-378, 1985.
2. Dađlıođlu, S., Bayramlar, S.: Kıbrıs'ta yetiřtirilen İvesi ve Sakız koyunlarının derileri üzerinde karřılařtırmalı histolojik bir çalıřma. İstanbul Üniv. Vet. Fak. Derg., 1988; 14, 73-90 .
3. Ham, A.W., Cormack, H.D.: Histology. Eighth Edition, Lippincott Co, Philadelphia, Pp: 614-644, 1979.
4. Özfiliz, N.: Karacabey Merinos koyunlarında deri ve kıl follikülleri üzerinde arařtırmalar. U. Ü. Vet. Fak. Derg., 1992; 11, 1-15.
5. Tanyolaç, A.: Özel Histoloji. Yorum Basın Yayın San Ltd řti, Ankara, s: 167-180, 1993.
6. Bloom, W., Fawcett, D.W.: A Textbook of Histology. Tenth Edition, W. B. Saunders Co, Philadelphia, London, Toronto, Pp: 563-597, 1975.
7. Dellman, H.D., Brown, E.M.: Textbook of Veterinary Histology. Second Edition, Lea and Febiger, Philadelphia, Pp: 378-404, 1981.
8. Artan, M.E.: Akkaraman ve Dađlıç koyun derilerinin histolojik yapısı üzerine incelemeler. I. Histolojik yapı özellikleri. İstanbul Üniv. Vet. Fak. Derg., 1980; 6, 47-72.
9. Baıdanov, S.T.: Study of the thickness -total and in layers of thin-fleeced and type Tzigaic lamb and sheep skins. Kozharska-l-Obuna Promi-Shelennast, 1971; 12, 28-30.
10. Britt, A.G., Cotton, C.L., Kellet, B.N., Pitman, H.I., Traska, A.J.: Structure of the epidermis of Australian merino sheep over a 12-month period. Aust. J. Biol. Sci., 1985; 38, 165-174.
11. Özfiliz, N., Özer, A., Yakıřık, M., Erdost, H.: Kıvırcık ve Karacabey Merinos koyunlarının derilerinin histolojik ve morfometrik yönden karřılařtırmalı olarak incelenmesi. Türk Vet. Hay. Derg., 1997; 21, 125-133.
12. Kurtdede, N., Ařtı, R.N.: Alman Siyah Bař, Hampshire Down, Lincoln Longwool, Akkaraman, İvesi ve Konya Merinosu deri yapısı üzerinde arařtırmalar. A. Ü. Vet. Fak. Derg., 1999; 46, 219-230.
13. Zık, B., Özer, A., Özfiliz, N., Yakıřık, M., Erdost, H.: Karacabey Merinos koyun derilerinde mevsime bađlı yapısal deđiřikliklerin histolojik yönden incelenmesi. 4. Ulusal Histoloji Embriyoloji Kongresi, Diyarbakır, s:24, 1998.
14. Artan, M.E., Fırat, U.B., Armutak, A., Bostancı, U., Çörekçi, I.: Ülkemizde yetiřtirilen bazı koyun ve siđır ırklarının derileri üzerinde karřılařtırmalı histolojik çalıřmalar. İstanbul Üniv. Arařtırma Fonu 732/260495 nolu proje kesin raporu, 1998.
15. Artan, M.E., Çalıřlar, T., Dađlıođlu, S., Armutak, A., Fırat, U., Çörekçi, I., Arslan, ř., Uđurlu, S., Dođruman, H.: Türkiye'de üretilen siđır, koyun ve keçi derilerinin morfolojik ve kimyasal özelliklerinin saptanması ve bu özelliklerin deri sanayi açısından önemi konusunda arařtırmalar. İstanbul Üniv. Arařtırma Fonu 144 147-310585 Nolu Proje Kesin Raporu, 1994.
16. Sađlam, M., Tanyolaç, A., Özcan, Z., Goncagül, T.: Ankara keçisinde derinin bazı yapısal özellikleri. Tr. J. Vet. Anim. Sci., 1992; 16, 505-516.
17. Artan, M.E.: Histoloji. İstanbul Üniv. Vet. Fak. Yay., s. 259-282, İstanbul, 1988.
18. Carter, H.B.: The hair follicle group in sheep. Anim. Breed. Abstr., 1955; 23, 101-116.
19. Kozłowski, G.P., Calhoun, M.L.: Microscopic anatomy of the integument of sheep. Am. J. Vet. Res., 1969; 30, 1267-1279.
20. Carter, H.B., Clarke, W.H.: The hair follicle group and skin follicle population of some non-merino breeds of sheep. Aust. J. Agric. Res., 1957; 8, 109-119.
21. Batu, S., Özcan, K., Akkaraman, Dađlıç, Kıvırcık ve Türkiye'de yetiřtirilen Merinos melezlerinde yapağı follikül sayıları ve elyaf çapları üzerinde arařtırmalar. Lalahan Zootekni Arařtırma Enst., 1962; Yay. No: 10; 5-52.
22. Carter, H.B., Clarke, W.H.: The hair follicle group and skin follicle population of Australian merino sheep. Aust. J. Agric. Res., 1957; 8, 91-108.
23. Böck, P.: Romeis Mikroskopische Technik. 17. Aufl Urban und Schwarzenberg, München, s: 502-518, 1989.
24. Tekin, M.E., Kadak, R., Böler, S., Akmaz, A., Akçapınar, H.: Merinos, etçi ırklar x Merinos, Akkaraman ve İvesi melezi (F1 ve G1) kuzuların derilerinin sanayi için önemli özelliklerinin arařtırılması. Hay. Arař. Derg., 1994; 4, 63-67.
25. Kadak, R., Tekin, M.E., Akmaz, A., Gürkan, M., Ergin, A.: Merinos, Akkaraman, İvesi, etçi ırklar ve bunların melezlerinin yapağı özellikleri. Tarım ve Köy İřleri Bakanlığı Proje No:İY- 96-10-03-006, 1998.
26. Akçapınar, H., Tekin, M.E., Kadak, R., Akmaz, A., Müftüođlu, ř.: Merinos, Alman Siyah Bařlı etçi x Merinos, Hampshire Down x Merinos (F1) kuzuların büyüme, besi ve karkas özellikleri. Hay. Arař. Derg., 1992; 2, 18-23.