

1-1-2002

The Evaluation of Renal Allo and Autotransplantation Results in Cats

FATMA ESER ÖZGENCİL

ÖMER BEŞALTI

AHMET ÖZAK

NALAN KARADEMİR

JALE ERDEĞER

See next page for additional authors

Follow this and additional works at: <https://journals.tubitak.gov.tr/veterinary>



Part of the [Animal Sciences Commons](#), and the [Veterinary Medicine Commons](#)

Recommended Citation

ÖZGENCİL, FATMA ESER; BEŞALTI, ÖMER; ÖZAK, AHMET; KARADEMİR, NALAN; ERDEĞER, JALE; and TANYEL, BETÜL (2002) "The Evaluation of Renal Allo and Autotransplantation Results in Cats," *Turkish Journal of Veterinary & Animal Sciences*: Vol. 26: No. 6, Article 23. Available at: <https://journals.tubitak.gov.tr/veterinary/vol26/iss6/23>

This Article is brought to you for free and open access by TÜBİTAK Academic Journals. It has been accepted for inclusion in Turkish Journal of Veterinary & Animal Sciences by an authorized editor of TÜBİTAK Academic Journals. For more information, please contact academic.publications@tubitak.gov.tr.

The Evaluation of Renal Allo and Autotransplantation Results in Cats

Authors

FATMA ESER ÖZGENCİL, ÖMER BEŞALTI, AHMET ÖZAK, NALAN KARADEMİR, JALE ERDEĞER, and
BETÜL TANYEL

Kedilerde Böbrek Allo ve Ototransplantasyon Sonuçlarının Değerlendirilmesi

F. Eser ÖZGENÇİL, Ömer BEŞALTI, Ahmet ÖZAK

Ankara Üniversitesi, Veteriner Fakültesi, Cerrahi Anabilim Dalı, Cerrahi Bilim Dalı, 06110 Dışkapı, Ankara - TÜRKİYE

Nalan KARADEMİR

Kırıkkale Üniversitesi, Veteriner Fakültesi, Patoloji Anabilim Dalı, Kırıkkale - TÜRKİYE

Jale ERDEĞER

Ankara Üniversitesi, Veteriner Fakültesi, Mikrobiyoloji Anabilim Dalı, 06110, Dışkapı, Ankara - TÜRKİYE

Betül TANYEL

Ankara Üniversitesi, Veteriner Fakültesi, İç Hastalıkları Anabilim Dalı, 06110, Dışkapı, Ankara - TÜRKİYE

Geliş Tarihi: 16.08.2001

Özet: Türkiye'de veteriner hekimlik alanında ilk kez yapılan bu çalışma ile 7 kedide renal ototransplantasyon, kan krosmeçleri uyumlu donörleri belirlenen 7 kediye de renal allotransplantasyon yapıldı. Renal allotransplantasyon grubunda siklosporin-prednizolon kombinasyonu ile immunsupresyon oluşturuldu. Renal allotransplant grubundaki tüm kedilerin intra veya postoperatif 3 ve 72. saatlerde öldüğü, ototransplantasyon grubunda ise iki kedinin ortalama 2 yıl yaşadığı gözlemlendi. Perioperatif gözlemler, laboratuvar bulguları ve renal allogreftlerin histopatolojik değerlendirmeleri sonucu hiçbir olguda hiperakut veya akut rejeksiyon bulgusu ile karşılaşılmadı. Ölen tüm olguların histopatolojik değerlendirmeleri sonucunda hipotansiyona ilişkin renal hipoperfüzyon kaynaklı akut tubuler nekrozis (ATN) bulguları saptandı. ATN'in invazif yöntemlerle kontrol edemediğimiz hipotansiyon ve bunun sonucu ortaya çıkan hipoperfüzyondan kaynaklandığı kanısına varıldı.

Anahtar Sözcükler: Kedi, transplantasyon, böbrek, immunsupresyon, siklosporin

The Evaluation of Renal Allo and Autotransplantation Results in Cats

Abstract: For the first time in Turkey, renal autotransplantation in 7 cats and renal allotransplantation in 7 cats having blood-crossmatch-compatible donors were performed. Immunosuppression was maintained by a prednisolone-cyclosporin combination in the renal allotransplantation group. All cats in the renal allotransplantation group died during the operation or between 3 and 72 h postoperatively. Two cats in the renal autotransplantation group survived approximately 2 years. Hyperacute or acute rejection findings were not encountered according to perioperative observations, laboratory findings or histopathological evaluations of renal allografts. The results of histopathological evaluations of renal allografts indicated acute tubular necrosis (ATN) findings caused by renal hypoperfusion due to hypotension. The reason for ATN was considered to be a result of hypotension that invasive methods could not control.

Key Words: Cat, transplantation, kidney, immunosuppression, cyclosporin

Giriş

Son dönem böbrek yetmezliği olan kedilerde alternatifi olmayan tek sağaltım yöntemi böbrek naklidir. Köpeklere oranla kedilerde böbrek yetmezliğinin daha yüksek oranda gözlenmesi veteriner cerrahi alanında sınırlı sayıda da olsa kedilerde renal transplantasyon çalışmalarının ortaya çıkmasını sağlamıştır. Kedilerde böbrek transplantasyonlarının başarısı; yabancı organa karşı gelişen immun yanıtın iyi anlaşılması ile

immunsupresif ilaç uygulamaları ve mikrocerrahi tekniklerin geliştirilmesi ile yakından ilişkilidir (1-5). Renal allotransplantasyonda (aynı türün bireyleri arasında yapılan böbrek nakli) alıcı (resipient) ve verici (donör)'nin kan grubu antijenlerinin ve doku uyum antijenlerinin değerlendirilmesi ve uyumlu olanlar arasında transplantasyon yapılması gerekliliği bilinmektedir. Renal allotransplantasyonda uygun resipient donör çiftini belirlemede gerekli olan değerlendirmeler arasında

öncelikle donör ve resipientin eritrosit antijenlerinin uyumlu olması gerekir. Uyumsuzlar arasında yapılan transplantasyonlarda önceden şekillenmiş izoantikorlardan dolayı çok hızlı greft rejeksiyonu gözlenir ki bu olay klinik transplant hastalarında hiperakut rejeksiyon olarak tanımlanır ve greftin reperfüzyonunu izleyen saatler içinde şekillenir. Histopatolojik olarak damar lumeninde trombus ve PNL (polimorf nükleer lökosit)'ler gözlenir ki bu olay ile ayrıca ksenotransplantasyonlarda, ikincil red yanıtta ve allogreft antijenleri ile önceden karşılaşmış resipientlerde de karşılaşılır. Bundan dolayı transplantasyon cerrahisinde majör ve minör krosmeç reaksiyonları ile tespit edilmiş kan (eritrosit) krosmeçleri negatif olan donör ve resipientler kullanılmalıdır (1, 3, 6-9). İkinci olarak araştırılması gereken tüm vertebralı hayvan türlerinin çeşitli hücreleri üzerinde o türün bireylerine spesifik doku uyum (lökosit, MHC:Majör Histokompatibilite Kompleksi) antijenleri olarak bilinen moleküllerdir ki bunlar immün yanıtta, antijen sunulmasında ve hücreler arası ilişki kurulmasında rol oynarlar (10). Bir doku veya organ identik olmayan bir resipiente transplante edildiğinde resipient o dokunun antijenlerini yabancı olarak algılayarak kendinden olmayana tanıma reaksiyonu ile ilk cevabı başlatır (11). Doku uyum antijenleri köpeklerde tespit edilmiş olup çoğu köpek çalışması doku uyum antijenleri uyumlu köpekler arasında yapılmıştır. Transplantasyonların başarısında; donör ve resipientin doku uyum antijenleri uyumlu, lenfosit krosmeç reaksiyonlarının negatif ve miks lenfosit reaksiyonlarının nonstimülatör olması gerekliliği bildirilmiştir (6, 12-15). Kedilerde sınırlı çalışmada uygun donör resipient belirlemede, kan eritrosit antijenlerinin uyumlu olmasının transplantasyon için yeterli olduğu bildirilmiş olup, henüz MHC allelleri belirlenememiştir (1,3,9,15). En idealinin doku uyumları identik olanlar arasında yapılan transplantasyon olduğu bilinirken, veteriner hekimlik alanında doku uyum antijenlerini belirlemede gerekli laboratuvar olanaksızlıklarından ve maddi külfetin fazlalığından da söz edilmektedir (16). Klinik uygulamalarda renal allotransplantasyonlarda akut rejeksiyon, MHC antijenlerine karşı T lenfositlerinin verdiği reaksiyon sonucu oluşur ve transplantasyon sonrası immunsupresif etki kaldırıldığında 7 ile 21 günler içinde gözlenir. Histopatolojik olarak dokuda mononükleer lökosit infiltrasyonu belirgindir (17). Kronik rejeksiyon ise; yumuşak organ greftlerinde aylar veya yıllar sonra antiMHC antikör depozisyonundan dolayı

gelişen rejeksiyon şekli olup, organ damar duvarlarında trombus ve fibrin agregasyonlarının gözlenmesidir ve greftin total olarak fonksiyonunu kaybetmesi söz konusudur (1,11,18,19). İmmunsupresyonla organ rejeksiyonlarını engellemede asıl hedef, sadece grefte yönelik özgün hoşgörü yaratmaktır. Bu amaca yönelik girişimlerin başarısız kalması yanısıra immunsupresif sağaltım yöntemleri; antijenle uyarılan lenfositlerin çoğalmasını engellemek, lenfosit sayısını azaltmak veya lenfositlerin inaktivasyonunu sağlamak prensibine dayanır. Siklosporin (Cyclosporin A), makrofajlardan interlökin 1 salınımını inhibe ederek, aktive olmuş T hücrelerinden de interlökin 2 salınımını bloke ederek immunsupresyon sağlar ve lenfositlerin sayısını azaltan glikokortikosteroidler ile kombine edildiğinde başarılı sonuçların alındığı bilinmektedir (11,20).

Terminal renal yetmezliğin sağaltımı için kedilerde ilk renal transplantasyon çalışma sonuçları 1987 yılında bildirilmiştir. Transplantasyon sonrası ölen kedilerde, konjestif kalp yetmezliği ve terminal şok ölüm nedenini oluşturmuştur (15). Gregory ve ark. (3), daha sonra yaptıkları bir çalışmada 23 kediye eritrosit antijenleri uyumlu donör kedilerden alınan böbrekleri transplante etmiş ve siklosporin-prednisolon kombinasyonu ile immunsupresyon sağlamışlardır. Yirmi üç transplant hastasından 7'sinin yaşamakta olduğu, 16 kedinin öldüğü bildirilmiştir. Ölen 16 olgudan 7'sinin postoperatif 2 hafta içinde; kalp yetmezliği, anestezi komplikasyonu, koagülopati, renal ven rupturu, renal damar torsiyonu kaynaklı greft nekrozu, farens yabancı cisminin bağlı asfeksi nedenlerinden dolayı öldüğü, 9 olgunun ise 2 ay ile 1 yıl arasında; pnömotoraks, septisemi, hemobartonellozis, kanser, konjestif kalp yetmezliği ve okzalot nefrozis kaynaklı greft kaybı nedeni ile öldüğü belirtilmiştir. Bu çalışmanın sonunda ölen olgulardan birinde rejeksiyonu gösteren intersitisiyel nefritis tespit edilmiştir. Yaşayan olgularda üreteroneostomiye bağlı olarak gelişen stenoz olgularının insidensinde, mukozal apozisyon tekniğinin geliştirilmesi ile birlikte önemli bir düşmenin olduğu belirtilmiştir (21).

Gregory ve ark. (3), tüm operasyonları izofloran genel anestezisi altında yaptıklarını, arterial kan basıncını arterial kataterizasyon veya dopler ultrasonografi kullanarak ölçtüklerini belirtmişlerdir. Donör nefrektomiye takiben iskemik böbreğin normotermik şartlar altında soğutulmadan bekletilme süresinin 1 saat olduğu, eğer daha uzun bir süre iskemik kalacak ise

yaklaşık 12 saat olan soğuk iskemik süresinin değerlendirilmesi gereği bilinmektedir. İskemik organın tekrar kanlanmasında bir grup spesifik faktörün multiple organ yetmezliğine neden olduğu ve bu sürelerin ATN'yi başlatabildiği belirtilmektedir (17,22). Donör nefrektomiden önce donör kediye infuze edilen mannitol'un, tüm nefronda hiperozmotik bir etki oluşturması yanında renin salınımını da inhibe ederek renin-angiotensin-aldosteron sistemine bağlı ATN insidensini azalttığı bilinmektedir (23).

Türkiye'de ilk kez gerçekleştirilen bu deneysel çalışma ile renal oto ve allotransplantasyon yapılan kedilerde laboratuvar ve histopatolojik bulgular doğrultusunda cerrahi morbidite ile rejeksiyon epizodunun değerlendirilmesi yanında, konu ile ilgili meslektaşlar ile kedilerde transplantasyon mikrocerrahisi hakkındaki ilk bulgularımızı paylaşmak amaçlanmıştır.

Materyal ve Metot


Çalışma materyalini; üriner sistem problemi olmayan dış ve iç parazitlerden arındırılmış, ortalama 2,5 kg (2,2-3,1 kg) canlı ağırlıkta, farklı cinsiyette, melez, sağlıklı; ototransplantasyon grubunda 7 ve allotransplantasyon grubunda 14 (7 donör-7 resipient) olmak üzere toplam 21 kedi oluşturdu. Operasyon sırasında rutin cerrahi setine ilaveten, damar anastomozları ve üreteroneosistostomiler için mikrovasküler cerrahi seti ile TAKAGİ OM 5 operasyon mikroskopi kullanıldı. Çalışma; laboratuvar parametreleri, krosmeç testi, immunsupresiflerin uygulama protokolü, operasyon tekniği ve histopatolojik değerlendirme bölümleri altında irdelendi.

Olgu seçiminde ve postoperatif dönemde kan serum kreatinin (0,8-1,8 mg/dL), ürenitrojen (42,8-64,2 mg/dL), total protein (5,4-7,8 g/dL), albumin (2,1-3,3 g/dL) ile idrar dansite (1,015-1,065) değerleri kriter alındı.

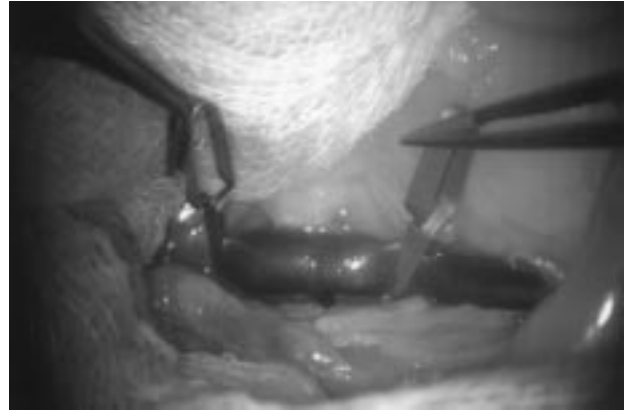Allotransplantasyon grubundaki 7 adet resipient kediye, kan eritrosit antijenleri uyumlu donör kedilerin belirlenmesi amacı ile krosmeç (uygunluk, çapraz karşılaştırma) uygunluk testi yapıldı. Bu test, resipient eritrositlerine karşı reaksiyon gösterebilecek donör irregüler antikorların aranması (majör krosmeç) ve donör eritrositleri ile reaksiyona girebilecek resipient irregüler antikorların aranması amacı ile yapıldı. Bu amaçla, donör ve resipientten kan (antikoagülanlı ve antikoagülanlı)

alınarak serum çıkartıldı, ikiye ayrılarak bir kısmı 56 °C'de 30 dakika inaktive edildi. Antikoagülanlı kan üç kez yıkandıktan sonra %5 otolog serum ve salin solüsyonları hazırlandı. Resipient inaktive serumu ile donör %5 salin eritrosit süspansiyonu bir tüpte eşit miktarda (0,1 ml) karıştırıldı; ayrıca resipient serumu ile donör %5 serum eritrosit süspansiyonu bir tüpte eşit oranda (0,1 ml) karıştırıldı (majör krosmeç). Donör inaktive serumu ile resipientin %5 serum eritrosit süspansiyonu bir tüpte eşit oranda (0,1 ml) karıştırıldı ayrıca, donör inaktive serumu ile resipient %5 salin eritrosit süspansiyonu bir tüpte eşit oranda (0,1 ml) karıştırıldı (minör krosmeç). Her iki krosmeç için eritrosit süspansiyonları ile salin, eşit oranda konularak kontroller hazırlandı ve test tüpleri üç ayrı ısıda inkübe edildi (37 °C'de 15 dakika, oda ısısı ve 4 °C'de 30 dakika). İnkübasyon sonunda tüm tüpler 1 dakika santrifüj edildi. Makroskopik ve mikroskopik olarak hemoliz ve hemaglutinasyon reaksiyonları incelendi. Makroskopik olarak negatif olduğuna karar verilen tüpler mikroskopik olarak da doğrulandı. Majör ve minör krosmeç negatif reaksiyon gösterenler kan uyumlu çiftler olarak belirlendi (7).

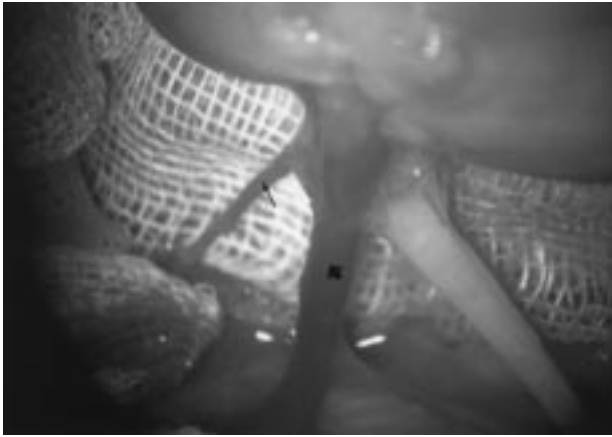
Allotransplantasyon yapılan 7 kediye, transplantasyondan 24 saat önce başlayarak, siklosporin (Sandimmun Neoral /oral sol. 100 mg/ml) 7,5 mg/kg/12 saat ve prednisolon (Deltacortil/5 mg tb) 0,25 mg/kg/12 saat dozunda oral verildi. Olgularda operasyon sırasında ve postoperatif yaşadıkları dönem içinde aynı dozda 12 saat ara ile immunsupresif tedaviye devam edildi. Tüm olgular 0,1 ml/kg dozunda Xylazin HCL (Rompun-Bayer) ve 10 mg/kg dozunda Ketamin HCL (Ketalar-Parke, Davis) kombinasyonu ile anesteziye alındı. Sistemik arterial basınç, noninvazif yöntemler ile; nabız dolgunluğunun zayıflaması, arterlerin dolgunluğunu kaybetmesi, kapillar dolma zamanı kriterleri gözönüne alınarak kontrol edilmeye çalışıldı. Operasyon sırasında gelişen hipotansiyon, dopamin HCL (Gludop amp.3-5 mcg/kg/dakika), laktatlı ringer solüsyonu, donöre ait kan transfüzyonu ile onarılmaya çalışıldı. Tüm nefrektomilerden 20 dakika önce ATN insidensini ve süresini azaltmak için donör kediye 1 g/kg dozunda iv mannitol infüze edildi. Tüm olgularda median laparotomi flank ensizyonu ile kombine edildi. Allotransplantasyon grubunda operasyonlar, resipientin sağ iliak fossasının hazırlanması (Şekil 1), donör nefrektomi (sol böbrek) (Şekil 2), böbreğin heparinli serum fizyolojik ile perfüzyonu (Şekil 3), eksternal iliak venin klemplenmesi



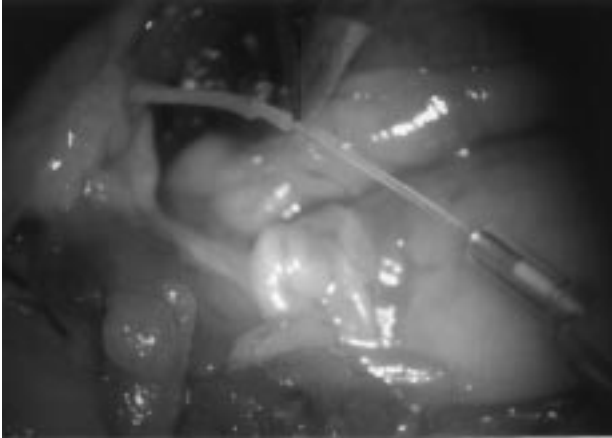Şekil 1. Resipientin sağ iliak fossasının hazırlanması. Eksternal iliak arter (ince ok), eksternal iliak ven (kalın ok). X6



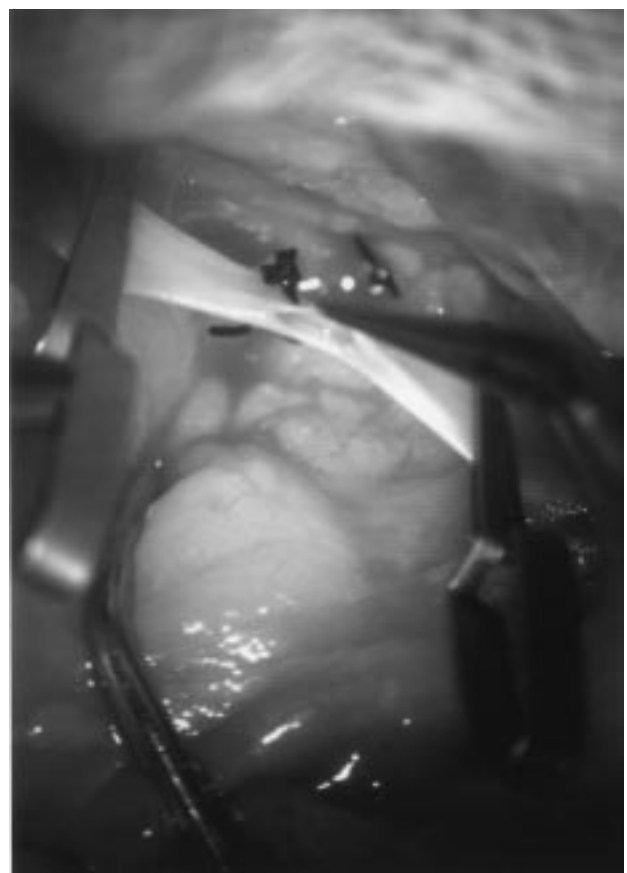
Şekil 4. Kollateral damarının ligasyonunu takiben eksternal iliak venin klemplenmesi. X6



Şekil 2. Donör nefrektomi. Renal arter (ince ok), renal ven (kalın ok), gonodal ven ve üreterin görünümü. X16



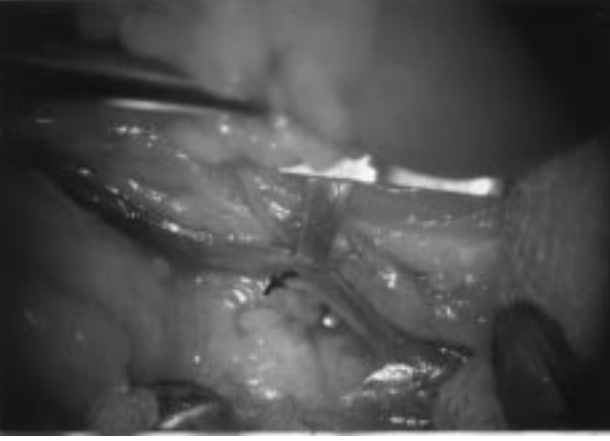Şekil 3. Greftin renal arter yolu ile perfüzyonu. X6



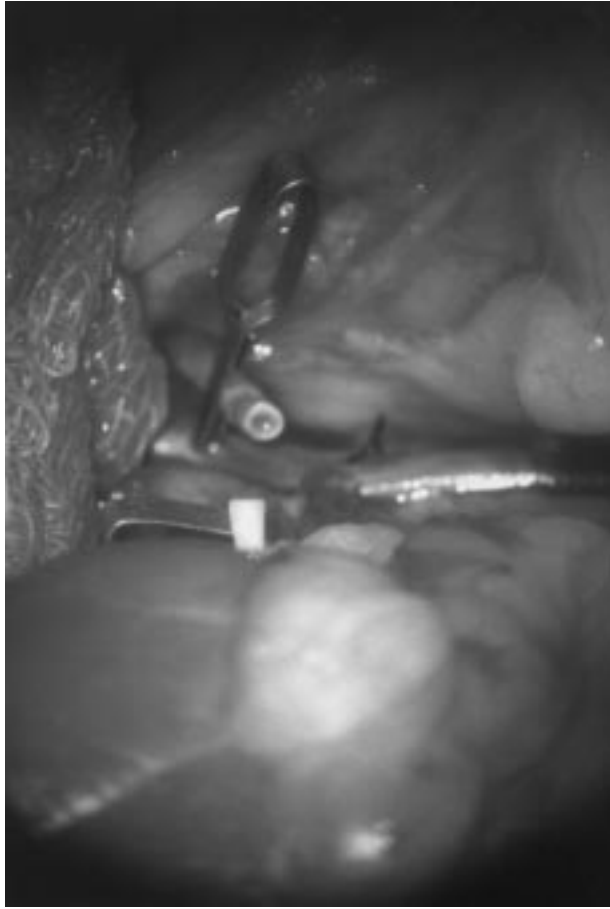Şekil 5. Eksternal iliak venektomi. X16

(Şekil 4), eksternal iliak venektomi (Şekil5), renal venin iliak vene uç-yan anostomozu (Şekil 6), renal arterin eksternal iliak artere uç-uca anostomozu (Şekil 7), önce

ven ve sonra arterdeki klemplerin açılarak böbreğin ısıtılması ve sızdırmazlık kontrolünün yapılması (Şekil 8), üreteroneosistostominin (Şekil 9a-b) gerçekleştirilmesi ve bilateral nefrektomi sırası ile yapıldı. Ototransplantasyon grubunda ise operasyon sağ iliak fossasının hazırlanması,

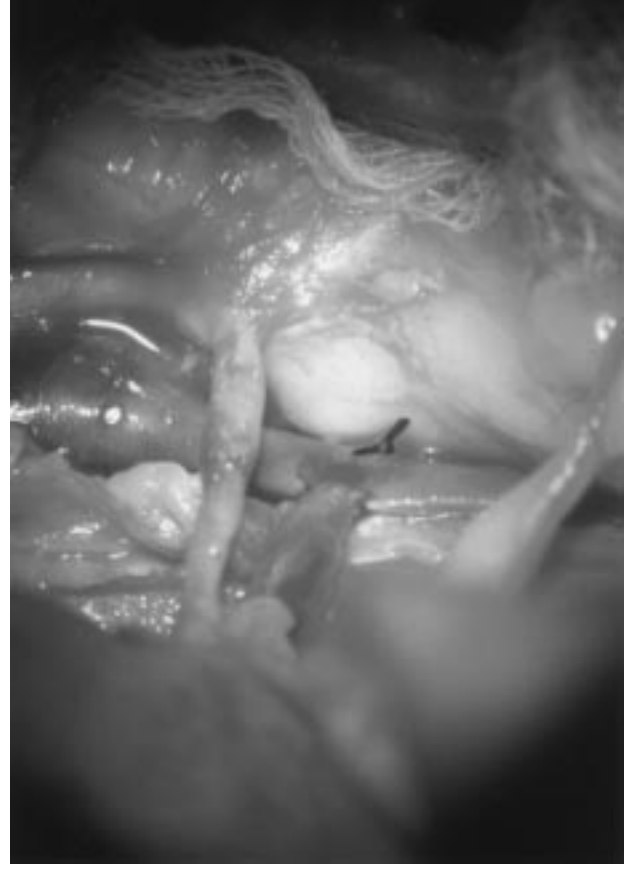


Şekil 6. Renal venin iliak vene uç-yan anastomozu. X10



Şekil 7. Renal arterin eksternal iliak artere uç-uca anastomozu. X6

sol böbreğin nefrektomisi, damar anastomozları, üreteroneosistostomi ve sağ böbreğin nefrektomisi sırası ile yapıldı. Nefrektomiyi takiben tüm böbrekler soğuk iskemide maksimum 60 dakikalık sürede muhafaza edildi



Şekil 8. Ven ve arter klemplerinin açılarak greftin sirkülasyonunun sağlanması. X10


ve serum fizyolojik ile perfüze edildi. Anastomozu tamamlanan böbrekler 40 °C serum fizyolojik ile ısıtıldı. Renal venin iliak vene uç-yan anastomozlarında 8/0 ipek, renal arterin iliak artere uç-uca anastomozlarında ve üreteroneosistostomilerde 10/0 naylon sutur materyali kullanıldı.

Ölen tüm olguların böbrek dokuları %10'luk formaldehit ile tespit edildi. Parafin bloklardan elde edilen 4-5 mikron kalınlığındaki kesitler hematoxilen & eozin (HE) ve PAS (periodic acid schiff) boyası ile boyandı.

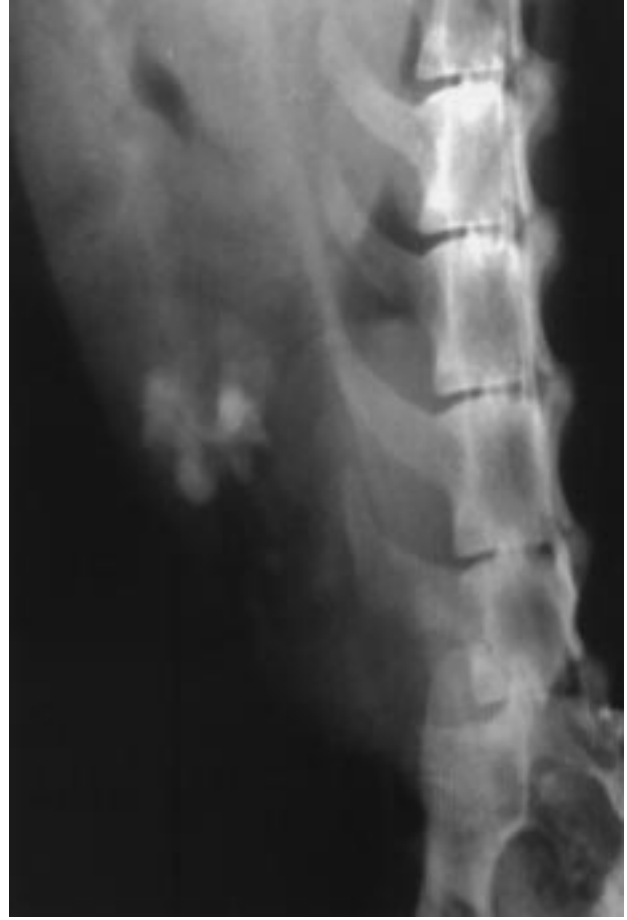Bulgular

Renal allotransplantasyon grubunda uygun donör ve resipienti belirlemek için yapılan krosmeç test sonuçlarına göre, test yapılan kediler arasında eritrosit antijenlerinin yaklaşık olarak %30 oranında uyumlu olduğu saptandı.


Renal allotransplantasyon (1, 2, 3, 4, 5, 6, 7 nolu olgular) ve renal ototransplantasyon (8, 9, 10, 11, 12,



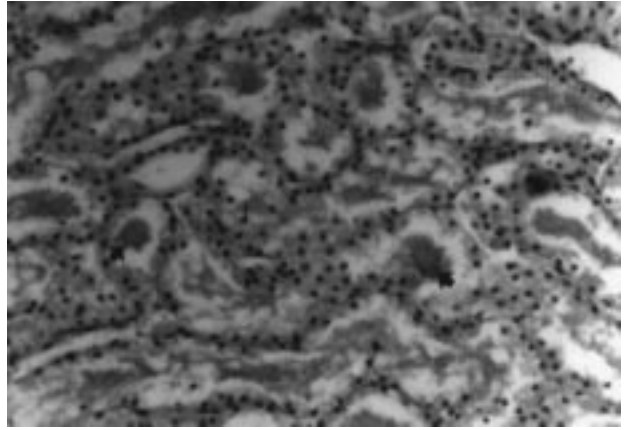
Şekil 9a. Üreterin kese mukozasına ağızlaştırılması için ensizyonu. X16



Şekil 10. 13 nolu olgunun IVP si.



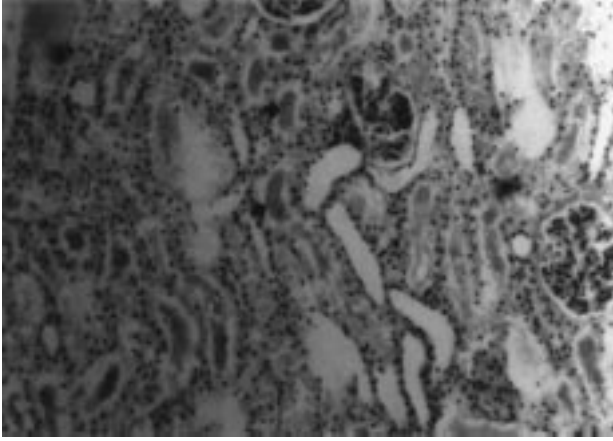
Şekil 9b. Üreteroneosistostominin tamamlanması. X16



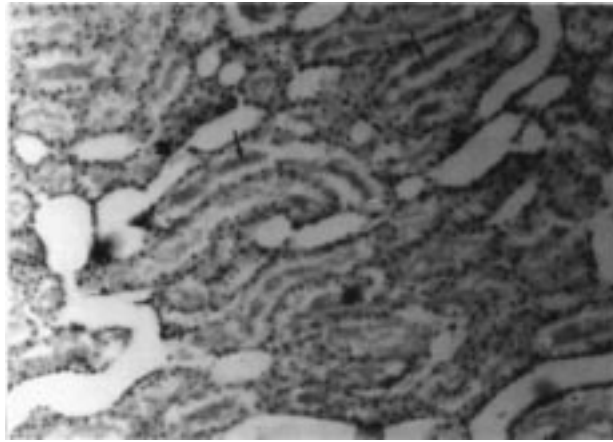
Şekil 11. Üç nolu olguda tubul lumenlerinde proteinli silindirler (kalın oklar), tubul epitellerinde dejeneratif değişiklikler (ince oklar). HE X 230.

13, 14 nolu olgular) yapılan olgularda; operasyon sırasında iliak fossanın hazırlanması ve arterlerin hatalı anastomozlarından kaynaklanan hemorajilere bağlı ani

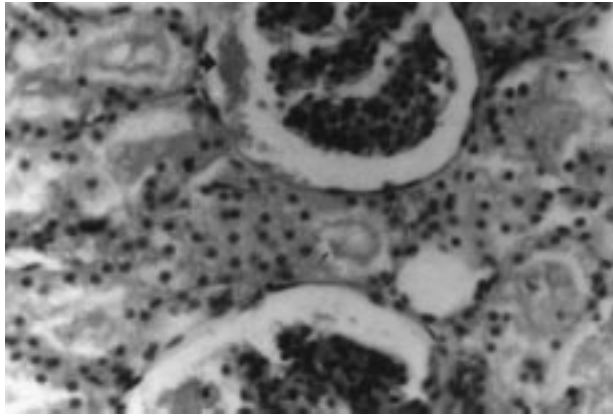
gelişen hipotansiyon sonucu 1, 2, 4, 8, 9, 10 nolu olgular operasyon sırasında ölmüşlerdir. Üç, 5 ve 11 nolu olgularda gelişen hipotansiyon; olguların kendilerine ait 5-



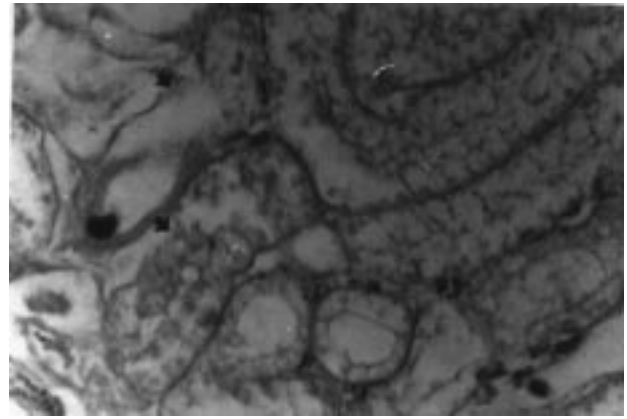
Şekil 12. Dört nolu olguda tubul lumenlerinde proteinli silindirler (kalın oklar), tubuler dilatasyonlar (ince oklar), glomerular boşlukta proteinli kitleler (küçük ok).HE X 150.



Şekil 13. Beş nolu olguda tubuler dilatasyonlar (kalın oklar), tubul lumenlerinde proteinli silindirler (ince oklar). HE X150.



Şekil 14. Altı nolu olguda genişlemiş olan glomerular boşlukta proteinli kitleler (kalın ok), tubul lumenlerinde proteinli silindirler (ince oklar). HE X 360.



Şekil 15. Yedi nolu olguda tubul bazal membranlarının bütünlüğünün bozulması. PAS X 360.

10 cc'lik kan transfüzyonu, dopamin, dengeli elektrolit ve/veya bikarbonat infüzyonları ile kompanse edilmeye çalışılmıştır. Postoperatif dönemde diürez sağlanmadan olguların ekz olduğu gözlenmiştir. Altı, 7 ve 12 nolu olgularda anostomoz bitiminde damar klemplerinin açılıp sızdırmazlık kontrolünün yapılması ile sirkülasyonun gerçekleştiği ve greftin kanlandığı gözlenmiş, 6 ve 7 nolu olgularda krosmeç reaksiyonunun doğruluğunu da kanıtlayacak şekilde hiperakut rejeksiyon bulgusu ile karşılaşmamıştır. Cerrahi morbiditenin asgari düzeye indirildiği bu olgularda üreteroneosistostomiye takiben diürezin gerçekleştiği ancak 1 saat sonra kesildiği gözlenmiştir. Bu olgularda mannitol ve daha sonra furosemit-dopamin kombinasyonları dahi diüzezi sağlayamamıştır. Postoperatif dönemde olgular, 3 ve 72. saatler içinde anüri ile beraber konvülsiyon, anizokori, midriazis, amnezi ile ortaya çıkan terminal şok tablosu sonunda ölmüşlerdir. Otopside böbreğin kanlanması engelleyen (damar obstrüksiyon/ruptur) veya hatalı üreteroneosistostomiye gösteren bir bulgu ile karşılaşmamıştır. Onüç ve 14 nolu olguların ortalama 2 yıl süre ile normal idrar ve kan parametreleri göstererek, yaşamlarını devam ettirdikleri gözlenmiştir. Onüç nolu olgunun alınan IVP (intravenöz pyelografi)'sinde (Şekil 10) transplante edilen böbreğin fonksiyonel olduğu gözlenmiş olup, bu olgunun yüksekten düşmesi, 14 nolu olgunun ise trafik kazası sonucu ekz olmasından dolayı olgu takibimiz sonlanmıştır.

Bir, 2, 3, 4, 5, 6, 7 nolu renal allotransplantasyon grubunu oluşturan olguların histopatolojik muayenesinde; renal transplant rejeksiyonlarında gözlenen tubulointerstitiyel nefritislerdeki hücresel reaksiyona rastlanmamıştır. Bunun yanında nefrotoksik ve iskemik

hasar ile ilgili ATN bulguları gözlenmiştir. Tüm olgularda, kortikal tubullerde dejeneratif nekrotik değişiklikler, tubul epitelinde dejenerasyon, glomerular boşluklarda genişleme, tubul lumeni ve glomerular boşluklarda obstruksiyona neden olan proteinli silindirler (kastlar) tespit edilmiştir (Şekil 11-14). PAS boyaması ile de, iskemik ATN'nin nefrotoksik ATN'den ayırımı yapılarak, iskemik ATN'nin bulgusu olan tubul bazal membranlarının bütünlüğünün bozulduğu gözlenmiştir (Şekil 15).

Tartışma

Son dönem böbrek yetmezliğinin tek sağaltımının renal allotransplantasyon olduğu bilinmektedir. Köpekler hem eksperimental hem de klinik transplant olgularını oluştururken, kedilerde çok sınırlı sayıda ve sadece klinik olgulara yönelik renal allotransplantasyon çalışması bildirilmiştir (3,15). Renal allotransplantasyonlarda en uygun donör resipient belirlemede eritrosit antijenlerinin uyumlu olmasının yanında, lökosit antijenlerinin de uyumlu olmasının gerekliliği bildirilmiştir (1,6,7,8,12-15). Kedilerde MHC allelleri belirlenemediğinden transplantasyonlarda sadece eritrosit antijenleri uyumlu olan donörler kullanılmış ve transplantasyonda uygun donör seçiminde yeterli olduğu bildirilmiştir (1,3,9,15). Çalışmamızda eritrosit antijenleri uyumlu kediler arasında yapılan 7 adet eksperimental renal allotransplantasyonda, olgu kayıplarının hiçbirinde greft rejeksiyon bulgusuna rastlanmamıştır. Köpeklerde doku uyum tiplemesine rağmen, rejeksiyon epizodunun sık görülmesinin yanında, doku uyum tiplemesinin yapılmadığı kedilerde nadiren rejeksiyon epizodunun görülmesi (3); kedilerde uygun donörlerin belirlenmesinde eritrosit krosmeçlerinin uyumlu olmasının renal allotransplantasyonlarda yeterli olabileceği konusunda hemfikir olmamızı sağlamıştır. Çalışma kedileri arasında eritrosit antijen uyumluluğunun yüksek oranda (%30) bulunmasının sebebi kedilerin A ve B olmak üzere iki kan grubuna sahip olmaları ile açıklanabilir. Kedi renal allotransplant çalışmaları sadece siklosporin, prednizolon kombinasyonu kullanılmış (3) ve bu kombinasyonun yetersizliğine ait rejeksiyon epizodu ile bizim çalışmamızda da karşılaşmamıştır. Renal allotransplantasyonlarda, rejeksiyon epizodunun klinik olarak değerlendirilmesinde; serum kreatinin değerlerinin kan üre nitrojen değerlerine göre daha iyi kriterizasyon oluşturduğu bildirilmiştir (2,15). Gregory ve ark. (3) 23 kedide yaptıkları allotransplantasyonlarda; ölen kedilerden birinde normal serum kreatinin

konsantrasyonları gözlediklerinden klinik olarak rejeksiyon epizodu tespit edemezlerken biyopside rejeksiyon olayını gösteren lenfositik intersitisiyel nefritis tanısı koymuşlardır. Bizim olgularımızda serum kreatinin konsantrasyonları ile beraber üre nitrojen değerlerinde de anlamlı bir yükselmenin olduğu gözlenmiştir. Diğer parametrelerdeki anlamlı artışla beraber değerlendirildiğinde bu artışın rejeksiyon epizodu dışında 'prerenal terminal şok' kaynaklı olduğu kanısına varılmış ve histopatolojik bulgular ile desteklenmiştir. Kedilerde böbrek transplantasyonlarının başarısında, mikrocerrahi tekniklerin kazanılmasının büyük rol oynadığı bilinmektedir (1,5,16). Çalışmada operasyon anında kan transfüzyonları ve sıvı infüzyonlarına rağmen çok küçük çapta hemorajilerin bile hayvanı terminal şoka sokabileceği gözlenmiştir (1, 2, 3, 4, 5, 8, 9, 10, 11 nolu olgular). Aynı zamanda kanamanın kontrol altına alınmasından ve kaybolan volümün yerine konmasından sonra bile hipotansiyona bağlı böbrek perfüzyonunun azalması, renal greftlerin fonksiyon kaybına ve genelde terminal şok tablosunun gelişmesine neden olmuştur. Hemorajilerin ve iatrojenik hataların objektif olarak operasyon boyunca gözlenmediği olgularda (6, 7, 12 nolu olgular) anostomozların tamamlanıp klemplerin açılmasını takiben diürez gerçekleşmiş ancak 1 saat sonra diürezin kesildiği gözlenmiştir. Bu olgularda önce mannitol daha sonra dopamin ve furosemid kombinasyonları denenmiş diürezin tekrar sağlandığı tespit edilmiştir. Bu olgularda postoperatif 3 ve 72. saatler içinde anüri ile beraber konvulsiyon, anizokori, midriazis ve amnezi gelişerek terminal şok tablosu ile karşılaşmıştır. Gregory ve ark. (3), 23 kedi renal allotransplantasyon çalışmasında operasyon boyunca invazif monitorizasyonla arterial basıncı kontrol altında tutmuşlardır. Çalışmanın yapıldığı dönemdeki olanaklar dahilinde noninvazif monitorizasyonla arterial basınç kontrol edilmeye çalışılmış; ancak edilememiş ve diürezin kesilip böbreğin fonksiyonunu kaybetmesi; genel arterial basınç düşüklüğünden kaynaklanan (prerenal şok) hipoperfüzyona bağlanmıştır. Gregory ve ark. (3), 23 kedide renal allotransplantasyonları izofloran genel anestezisi altında yapmışlardır. Bu çalışmada operasyonlar katı anestezi ajanla gerçekleştirilmiştir. Transplantasyon cerrahisi için Rompun/Ketalar genel anestezisinin, arterial basıncın invazif monitorizasyonu sağlandığı taktirde uygun olabileceği görüşüne varılmıştır. Gregory ve ark. (3), donör nefrektomi aşamasında renal venin gonodal venin üstünden ligatürasyonla kesilmesini önermişlerdir. Yapılan ön çalışmalarda gonodal ven hizasında kesilmiş

renal venin, anostomoza olanak sağlamayacak kadar kısa olduğu gözlenmiştir. Çalışmada gonodal ven altından yapılan kesilerde elde edilen renal ven uzunluğunun, eksternal iliak vene anostomoz sırasında büyük kolaylık sağladığı kanısına varılmıştır. Gregory ve ark. (3), iliak fossanın hazırlanması sırasında iliak arter ve iliak vende bulldog klemplerini uygulamayı tercih etmişlerdir. Bu çalışma ve yapılan ön çalışmalarda bulldog klemplerinin damarı yıprattığı ve anostomoz kalitesini düşürdüğü gözlenmiş ve daha hassas mikrocerrahi klemplerin kullanılması uygun görülmüştür. Renal arterin iliak artere uç-uca anostomozlarında, renal arterin iliak artere oranla çapının küçük olması en önemli problem olmuş ve renal arterin dilatörle genişletilmeden anostomozun mümkün olmayacağı kanısına varılmıştır. Gregory ve ark. (3), arter anostomozlarında 8/0 naylon, ven anostomozlarında ise 6/0 ipek iplik önermişlerdir. Arter anostomozlarının 10/0 naylon, ven anostomozlarının ise 8/0 ipek iplikten daha büyük numaralar ile mümkün olmayacağı kanısına varılmıştır. Bunun yanında, travmatik içnelerin, damar travması sonucu oluşan mikrohemoraji ve daha sonra renal arter ve ven tıkanıklığına neden olacak trombus oluşumunu uyarması konusunda hemfikir olunmuştur. Gregory ve ark. (3), iliak fossanın ekspozurunda, median laparotomi dışında bir yöntem önermezlerken, çalışmada laparotomiye ilaveten flank ensizyonunun gerekliliğine tanık olundu. Mikrocerrahi yönden ortaya çıkan ayrı görüşlerin kaynağının kedilerin ağırlığı (veya iriliği) ile ilgili olduğu düşünülmektedir. Türkiye’de kedilerin ortalama 2,5 kg canlı ağırlıkta olmaları, mikrocerrahiye ve operasyon sırasında hastanın takibine daha titiz yaklaşımı gerektirdiğini düşündürmektedir. Gregory ve ark. (3), donör nefrektomi sonrası böbreği ılık iskemide süresinde (en fazla 60 dakika) değerlendirmişler ve perfüzyon yapmamışlardır. Çalışmada, böbrekler ılık iskemide (maksimum 60 dakika) tekrar kanlandırılmış ancak transplante edilecek böbrek soğuk iskemide muhafaza edilerek heparinli salin ile perfüze edilmiştir. Çalışmada hem donör nefrektomiden önce donöre, hem de anostomoz bitiminde resipiente infüze edilen mannitolün de etkisi göz önünde tutulduğunda; ılık ve soğuk iskemide kaynaklı böbrek fonksiyonlarının bozulması üzerinde durulmamaktadır. Gregory ve ark. (3), 23 transplant hastasından ölen 16 kedinin ölüm nedenlerinin; anestezi komplikasyonu, kalp yetmezliği, koagülopati, renal ven rupturu, renal arter torsiyonuna bağlı greft nekrozisi, farenks yabancı cismi, bakteriel septisemi, hemobartonellozis, kanser, okzalit nefrozis kaynaklı greft kaybı ve üremik pnömonitis olduğunu

bildirmişlerdir. Bu olgulardan sadece transplantasyondan 2 ay sonra pnömonitisten ölen bir kedinin biyopsi materyali değerlendirmesinde kronik rejeksiyonu belirten intersitisiyel lenfositik nefritis olayı bildirilmiştir. Akut renal yetmezlik terimi genelde AIRF (Acute Intrinsic Renal Failure)’nin tanımlanmasında kullanılmaktadır. Bu durumun, renal fonksiyonun aniden azalması ile solutlerin ve su balansının regülasyon bozukluğu ve azotemi ile ortaya çıktığı bilinmekte ve AIRF’nin nedenleri arasında; transplant rejeksiyonlarında gözlenen tubulointersitisiyel nefritisler, renal arter ve ven trombozu ve embolilerinde gözlenen glomerulovasküler hastalıklar, nefrotoksinlerin neden olduğu nefrozisler ve renal iskeminin yer aldığı belirtilmektedir. Nefritislerin neden olduğu AIRF’lerde, histopatolojik olarak primer yangısal hücre infiltrasyonları ile farklı derecelerde tubuler hücre ve glomerüller nekrozis söz konusudur. Yangısal etkinin vasküler kompresyonundan dolayı tubuler obstrüksiyon gelişir. Renal transplant rejeksiyonlarında bu patoloji söz konusudur. Nefrotoksin ve renal iskeminin neden olduğu AIRF’de; histopatolojik olarak minimum düzeyde hücresel reaksiyon varlığı ile bunun yanında renal tubuluslarda dejeneratif ve nekrotik lezyonların varlığının sözkonusu olduğu bilinmektedir. Bu tabloda nekrotik tubul epitel hücrelerinin (kastların) neden olduğu tubuler blokaj, böbrek fonksiyonlarının bozulmasına, oligüri veya anürinin şekillenmesine yol açmaktadır. İskemik ATN, histopatolojik olarak tubul bazal membranlarının bütünlüğünün bozulması ile nefrotoksik ATN’den diferensiyel edilmektedir (17,19). Çalışmada renal allotransplantasyon yapılan 7 adet kedinin histopatolojik değerlendirilmesinde; hücresel reaksiyon gözlenmemiş, bunun yanında kortikal tubullerde dejeneratif-nekrotik değişimlerle beraber tubul epitellerinde dejenerasyon, tubul lumeni ve glomeruler boşluklarda obstrüksiyona neden olan kastlar tesbit edilmiş, tubul bazal membran bütünlüğünün bozulduğu gözlenerek nefrotoksik ATN’den ayırımı yapılmıştır. Tüm olguların renal histopatoloji sonuçları; renal fonksiyon kaybı nedeninin iskemik ATN olduğunu göstermiştir. Tüm olgularda renal iskeminin nedeninin, kontrol edemediğimiz hipotansiyondan, dolayısıyla renal hipoperfüzyondan kaynaklandığı düşünülmektedir. Renal hipoperfüzyon, böbrek kaynaklı olabildiği gibi (ılık ve soğuk iskemide süresinin iyi değerlendirilemediği durumlarda; vazopresin, angiotensin 2 ve hipotermi kaynaklı vazokonstriksiyonlarda, non streoid antiinflamatuvar ajanların renal prostaglandin sentezini inhibe ettiği durumlarda); bunun hemoraji, genel vazodilatasyon, uzun süreli resusitasyon, şok ve

sempatik sinir uyarımı gibi durumlardan da geliştiği bilinmektedir (17). Bu çalışmada kontrol edemediğimiz “düşük arterial basınç”ın renal hipoperfüzyona bunun da renal yetmezliğe neden olduğu gözlenmiştir. Operasyon boyunca kanamanın olmadığı olgularda dahi karşılaşılan arterial basınç düşmeleri böbrekte ATN olgusunu indüklemiştir. Bunun nedeninin genel olarak hayvanların uzun süre Rompun/Ketalar genel anestezisi altında kalmaları sırasında, arterial basınçtaki değişimlerin invazif yöntemler ile monitörize edilememesinden kaynaklandığı

ve dolayısıyla bu durumun hayvanı terminal şoka hazırladığı düşünülmektedir.

Bu çalışma ile; henüz allotransplantasyon grubuna ait bir olgu uzun dönem yaşatılmamış olsa bile, transplantasyon cerrahisi ve mikrocerrahide daha sonraki çalışmalara ışık tutacak bulgular elde edilmiş olup, ilk kez kan krosmeç testi, transplantasyon mikrocerrahisi denenmiş ve histopatolojik bulgular ışığında çalışma irdelenmiştir.

Kaynaklar

- Gregory, C.R., Gourley, I.M.: Organ Transplantation in Clinical Veterinary Practice. In Slatter, D.H.: Textbook of Small Animal Surgery, 2nd ed. Vol.1, W.B. Saunders Co. Philadelphia, 1993: 95-101.
- Gregory, C.R., Gourley, I.M., Broaddus, T.W., Christy, W.C., Mayer, C.R.: Long Term Survival of a Cat Receiving a Renal Allograft from an Unrelated Donor. J. Vet. Intern. Med. 1990; 4: 1-3.
- Gregory, C.R., Gourley, M.I., Kochin, E.J., Broaddus, T.W.: Renal Transplantation for Treatment of End-Stage Renal Failure in Cats. J. Am. Vet. Med. Assoc., 1992; 201(2): 285-291.
- Gourley, I.M., Gregory, C.R.: Renal Transplantation. In Atlas of Small Animal Surgery, edited by Gregory, C.R., New York, 1992; 19.2- 19.30.
- Yormuk, E., Özbek, M.: Mikrovasküler Cerrahi ve Replantasyon. AÜ Tıp Fakültesi, Plastik ve Rekonstruktif Cerrahi Geliştirme Derneği Yayınları 1987.
- Bull, R.W.: Antigens, Graft Rejections and Transfusions. J. Am. Vet. Med. Assoc., 1982; 181 (10): 1115-1119.
- Bull, R.W.: Immunohematology. In Halliwell, R.E.W., Gorman N.T. Veterinary Clinical Immunology. Philadelphia, W.B. Saunders Co. 1989; 467-472.
- Garovoy, M.R., Melzer, J.S., Ascher, N., Magiligan, D., Bozdech, M.: In Sites, D.P., Terr, A.I.: Basic and Clinical Immunology, Middle East ed. Appleton and Lange, 1991; 747-765.
- Gregory, C.R.: Status of Renal Transplantation in the 1990s. Semin Vet Med Surg (Small Animal), 1992; 7 (3): 183-186.
- Diker, K.S.: Doku Uyuşumu Sistemi. In İmmunoloji., Arda, M., Minbay, A., Aydın, N., Akay, Ö., İzgür, M., Diker, K.S., Medisan Yayınevi, Ankara, 1994; 563-567.
- Ilstad, S.T.: Immunology and Transplantation. In Simmons, R.L., Steed, D.L.: Basic Science Review for Surgeons. W.B. Saunders Co., Philadelphia, 1992; 84-108.
- Fabre, J.W., Bishop, M., Sen, T., McKenzie, J., Williams, K.A., Denton, T.G., Millard, P.R., Morris, P.J.: A Study of Three Protocols of Blood Transfusion before Renal Transplantation in the Dog. Transplantation. 1978; 26 (2): 94-98.
- Finco, D.R., Rawlings, C.A., Barsanti, J.A., Crowell, W.A.: Kidney Graft Survival in Transfused and Nontransfused Sibling Beagle Dogs. Am. J. Vet. Res. 1985; 46 (11): 2327-2331.
- Gregory, C.R., Gourley, I.M., Taylor, N.J., Cullen, J.M., Evans, A., Isaac, L.J., Cowgill, L.D.: Experience with Cyclosporin-A after Renal Allografting in Two Dogs. Vet. Surg. 1986; 15 (6): 441-443.
- Gregory, C.R., Gourley, I.M., Taylor, N.J., Broaddus, T.W., Olds, R.B., Patz, D.J.: Preliminary Results of Clinical Renal Allograft Transplantation in the Dog and Cat. J. Vet. Intern. Med. 1987; 1: 53-60.
- Schall, W.D., Bull, R.W., White, J.V., Walshaw, R.: Clinical Transplantation in Veterinary Medicine. J. Vet. Intern. Med. 1987; 1: 95-96.
- Chew, D.J., Dibartola, S.P.: Diagnosis and Pathophysiology of Renal Disease. In Textbook of Veterinary Internal Medicine. Edited by Ettinger, S.J., Vol 2, 3rd ed. W.B. Saunders Co. Philadelphia 1989; 1893-1961.
- Crowell, W.A.: Lesions in Dogs Following Renal Transplantation and Immunosuppression. Vet. Pathol, 1987; 24: 124-128.
- Maxie, M.G.: The Urinary System. In Pathology of Domestic Animals, edited by Jubb, K.V.F., Kennedy, P.C., Palmer, N., 4th ed. Vol. 2, Academic Press. Inc. California, 1993; 447-538.
- Türel, Ö.: Organ Transplantasyonları ve Cyclosporin-A. Nobel Tıp Kitap Evi, İstanbul. 1985; 8-76.
- Gregory, C.R., Lirtzman, R.A., Kochin, E.J., Rooks, R.L., Kobayashi, D.L., Seshadri, R., Scott, D.: A Mucosal Apposition Technique for Ureteroneocystostomy after Renal Transplantation in Cats. Vet. Surg., 1996; 25: 13-17.
- Hauptman, J., Chaudry, I.H.: Schok: Pathophysiology and Management of Hypovolemia and Sepsis. In Slatter, D.H.: Textbook of Small Animal Surgery. 2nd ed. Vol. 1 W.B. Saunders Co. Philadelphia 1993; 1-11.
- Dibartola, S.P.: Fluid Therapy in Small Animal Practice. W.B. Saunders Co. Philadelphia, 1992; 563-567.