

1-1-2002

Light Microscopic Investigations on the Oviduct in Hens

ASUMAN ÖZEN

Follow this and additional works at: <https://journals.tubitak.gov.tr/veterinary>



Part of the [Animal Sciences Commons](#), and the [Veterinary Medicine Commons](#)

Recommended Citation

ÖZEN, ASUMAN (2002) "Light Microscopic Investigations on the Oviduct in Hens," *Turkish Journal of Veterinary & Animal Sciences*: Vol. 26: No. 6, Article 12. Available at: <https://journals.tubitak.gov.tr/veterinary/vol26/iss6/12>

This Article is brought to you for free and open access by TÜBİTAK Academic Journals. It has been accepted for inclusion in Turkish Journal of Veterinary & Animal Sciences by an authorized editor of TÜBİTAK Academic Journals. For more information, please contact academic.publications@tubitak.gov.tr.

Tavuklarda Ovidukt Üzerinde Işık Mikroskopik Çalışmalar

Asuman ÖZEN

Ankara Üniversitesi, Veteriner Fakültesi, Histoloji-Embriyoloji Anabilim Dalı, Ankara - TÜRKİYE

Geliş Tarihi: 02.07.2001

Özet: Bu çalışmada 10 adet yumurtlayan 8 aylık ve 10 adet yumurtlamaya başlamamış 2 aylık tavuğun oviduktu karşılaştırılmalı olarak incelendi. Tavuklarda ovidukt beş bölgeden oluşur: İfundibulum, magnum, istmus, uterus ve vagina. Doku örnekleri oviduktun beş bölgesinden alınarak %10'luk nötral formolde tespit edildi. Parafin bloklardan 6 mikronluk kesitler alındı. Kesitlere triple, PAS, Ab, PAS/Ab ve performik asid/ Ab boyamaları uygulandı ve ışık mikroskopunda incelendi.

Oviduktun lamina epitelyalisinin silyumlu ve silyumsuz sekretorik hücrelerden oluştuğu, yumurtlayan tavuklarda lamina propriyadaki bezlerin magnum, istmus ve uterusda oldukça gelişmiş olduğu, yumurtlamayan tavuklarda bezlerin bu bölgelerde gelişmediği gözlemlendi.

Yumurtlayan tavuklarda PAS reaksiyonunun istmus bölgesinde, performik asid /Ab reaksiyonunun magnum bölgesinde kuvvetli olduğu, uterus bölgesinde bu boyamalara karşı reaksiyon gözlenmediği saptandı. Yumurtlamayan hayvanlarda ise bu bölgelerde bu boyamalara karşı negatif reaksiyon elde edildi.

Anahtar Sözcükler: Ovidukt, histokimya, yumurtlayan tavuk, yumurtlamayan tavuk

Light Microscopic Investigations on the Oviduct in Hens

Abstract: In this study, the oviducts of 10 laying hens aged 8 months and 10 oviducts of pullets aged 2 months were comparatively examined. The oviducts of hens consisted of five regions: infundibulum, magnum, isthmus, uterus and vagina. Tissue samples were taken from the five oviduct regions. The samples were fixed in 10% neutral formalin and embedded in paraffin and then cut into 6 micron sections. Tissue sections were stained with triple, PAS, PAS/Ab, Ab, performic acid/Ab and examined with a light microscope.

The epithelium of the oviduct consisted of ciliated and secretory cells. In laying hens, activated tubular glands were seen in the lamina propria of the magnum, isthmus and uterus. In pullets, the tubular glands were not seen in the same regions.

In laying hens, PAS reactions were seen in the isthmus, and performic acid/Ab reactions were seen in the magnum strongly. PAS and performic acid/Ab reactions were not seen in the uterus. In pullets, negative reactions to this staining were seen in these regions.

Key Words: Oviduct, laying hen, histochemistry, pullet

Giriş

Kanatlılarda yumurta yolu morfolojik olarak infundibulum, magnum, istmus, uterus ve vagina olmak üzere beş bölümde incelenir (1-5). Genital kanalın duvarı tunika mukoza, tunika muskularis ve tunika seroza'dan oluşur ve mukozası lümene doğru dürümler yapar (1,6,7).

Tunika mukozanın lamina epitelyalisi silyumlu ve silyumsuz sekretorik hücrelerden oluşur (2,8,9). Bu hücrelerden başka lümene doğru uzanan dürümlerin dip kısımlarında kübik şekilli üçüncü bir hücre tipinden bahsedilmektedir (6). Lamina propriya infundibulum ve vaginada bez taşımazken diğer bölümlerde bezlidir (1,6,8).

Magnum oviduktun en uzun ve en belirgin bölümüdür. Beyaz renkli, geniş çaplı ve kalın duvarlıdır (8,10). Mukozal kıvrımlar çok belirgindir. SEM ile incelendiğinde, silyumlu hücrelerin luminal yüzeyi halı gibi kapladığı bildirilmektedir (5). Yumurta geçişi sırasında mukozal kıvrımlar baskılanır fakat çabucak bir önceki görünümünü alır. Albumin sekresyonunun yapıldığı magnumda bezler oldukça gelişmiştir. Bezlerin lümeni albumin sekresyonu ile doludur. İnce yapıda bez epitel hücrelerinin elektron yoğun granüllerle dolu olduğu bildirilmektedir (11-15). Östrojen hormonu etkisiyle protein sekresyonunun arttığından söz edilmektedir (16).

İstmus bölgesi magnuma göre daha incedir ve magnumu uterusu bağlayan kısa bir bölümdür. Bu

bölümde silyumlu hücrelerin artmaya başladığı görülür. Yumurta membranının yapıldığı bu bölümün nötral mukopolisakkaritlerden oldukça zengin olduğu bildirilmektedir(1,2,4,5,17). Kabuk zarının yapıldığı bu bölümün lizozil oksidaz aktivitesine sahip olduğu belirtilmektedir (18).

Uterus bölgesinin yalancı çok katlı epitele sahip olduğu bildirilmektedir (1). Mukozal dürümler istmusdakilere göre daha kompleks ve daha uzundur. Kireç kabuğun yapıldığı bu bölüm kabuk bezi (shell gland) olarak adlandırılır (5). Uterusun yüzey epitelinde bulunan mineral içeriğin, glanduler epiteldekenden fazla olduğu, özellikle silyumlu hücrelerdeki kalsiyum içeriğinin uterus bezlerindekienden 4 kat fazla olduğu bildirilmektedir (1,19,20,21).

Oviduktun son bölümü olan vaginada mukozal kıvrımlar uzundur (5) ve silyumlu hücrelerin sayısı fazladır (2). Lamina propriyada bezler sadece uterovaginal bölge olarak adlandırılan uterusdan vaginaya geçiş bölgesinde görülür (5,6). Bu bezlerdeki salgının özellikle glikojenden zengin olduğu bildirilmektedir (9, 22). Tunika muskularis vaginada oldukça gelişmiştir (6).

Yapılan bu çalışmada yumurtlayan ve yumurtlamaya henüz başlamamış tavukların ovidukt bölümlerindeki histolojik ve histokimyasal farklılığın ortaya konulması amaçlanmıştır.

Materyal ve Metot

Bu çalışmada 10 adet yumurtlayan (8 aylık) ve 10 adet henüz yumurtlamaya başlamamış (2 aylık) legorn ırkı tavuk kullanıldı. Doku örnekleri infundibulum, magnum, istmus, uterus ve vagina bölgelerinden alındı. Alınan doku örnekleri % 10'luk nötral formolde tespit edilip, parafin bloklardan 6 mikronluk kesitler alındı. Alınan kesitlere;

- Genel histolojik incelemeler için Crossmon tarafından modifiye edilen, Mallory'nin üçlü boyama tekniği (23),
- Nötral mukosubstans için Periyodik Asit Schiff (PAS) reaksiyonu (23),
- Asidik mukosubstans için Alcian blue (Ab) pH 2,5 metodu (24),
- Nötral ve asidik mukosubstansın birlikte demonstrasyonu için PAS/Ab pH2,5 kombine boyama yöntemi (23),

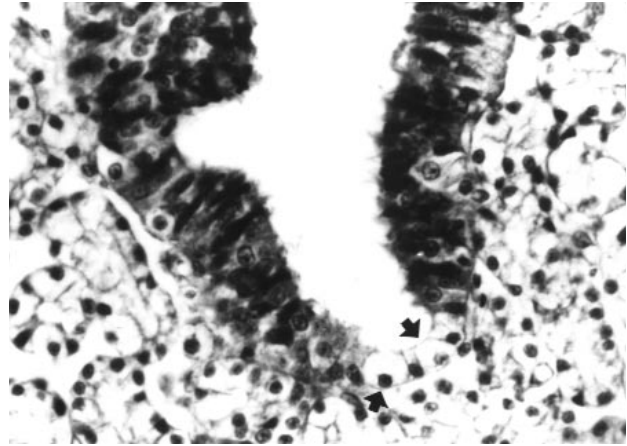
- Protein demonstrasyonu için performic asit/Ab boyama yöntemleri uygulandı (25).

Bulgular

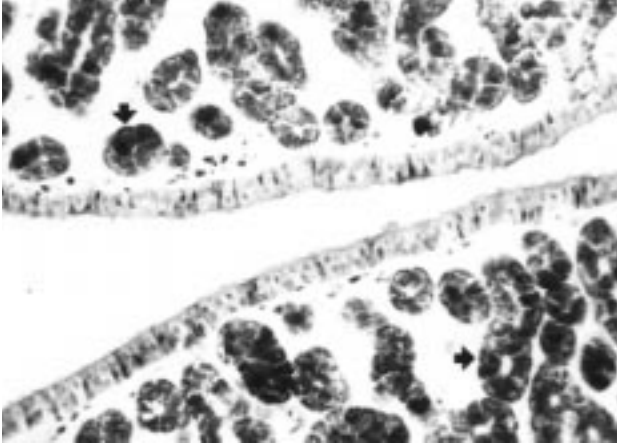
Yumurtlayan ve yumurtlamaya henüz başlamamış tavuklarda oviduktun 5 bölüme sahip olduğu ve tüm bölümlerinin tunika mukoza, tunika muskularis ve tunika serozadan oluştuğu görüldü. Tunika mukozanın lümenine doğru mukoza dürümleri oluşturduğu ve bu dürümlerin kaudale doğru arttığı, vaginada ise azaldığı dikkati çekti. Tunika mukozada lamina epitelyalisin silyumlu ve silyumsuz prizmatik şekilli, salgı yapan hücrelerden oluştuğu, mukoza dürümlerinin kriptlerinde ise kübik hücrelere de sahip olduğu görüldü (Şekil 1 oklar).

Yumurtlayan hayvanlarda lamina epitelyalisin çok yüksek prizmatik olduğu, silyumların çok iyi geliştiği ve lamina propriyada bulunan bezlerin bölgelere göre değişen özelliklerde oldukça iyi geliştiği görüldü (Şekil 2, 3, 4 oklar). Yumurtlayan hayvanlarda magnumda albumin sentezleyen magnum bezlerinin (Şekil 4 oklar) ve uterusda kabuğun sentezinde görev alan uterus bezlerinin iyi geliştiği dikkati çekti (Şekil 3 oklar). Özellikle vaginada silyumlu hücrelerin çok arttığı gözlemlendi. Yumurtlamayan hayvanlarda lamina epitelyalisteki hücrelerin boylarının oldukça kısa olduğu, silyumların ve lamina propriyada bezlerin hemen hemen hiç gelişmediği dikkati çekti (Şekil 5).

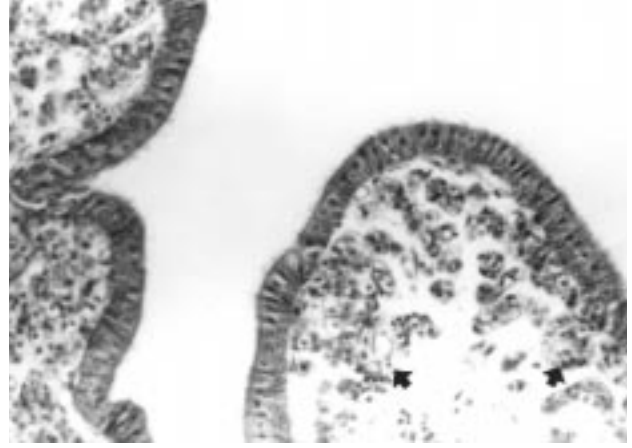
Yumurtlayan ve yumurtlamaya başlamamış olan tavuklarda ovidukt üzerinde yapılan histokimyasal boyalarla ilgili değerlendirmeler Tablo 1'de sunulmuştur.



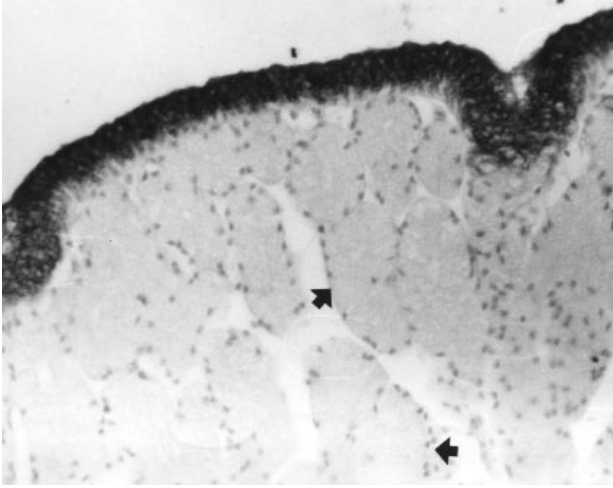
Şekil 1. Yumurtlayan tavukta istmus bölgesi. Oklar: PAS(-) kübik hücreler. PAS. x 580.



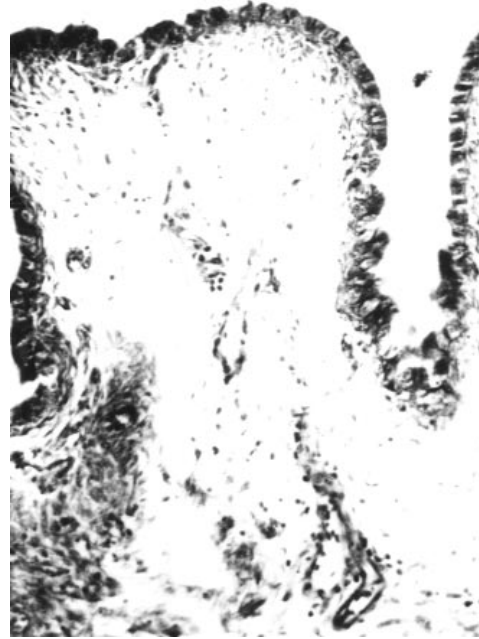Şekil 2. Yumurtlayan tavukta istmus bezleri (oklar). Triple. x 256.



Şekil 3. Uterus bölgesi. Oklar: uterus bezleri. Triple. x 400.



Şekil 4. Yumurtlayan tavukta magnum epiteli. Oklar: magnum bezleri. Performik asit/Ab. x 250.



Şekil 5. İki aylık tavukta uterus epiteli. Triple. x 300.

Boyalar	Yaş	Bölge Adı				
		infundibulum	magnum.	istmus.	uterus	vagina.
Ab	2 aylık	-	-	-	-	±
	8 aylık	-	+++	-	-	+++±
PAS	2 aylık	-	±	-	-	±
	8 aylık	+	+	+++	-	++
Performik Asit/Ab	2 aylık	-	-	-	-	-
	8 aylık	-	+++	-	-	++

Tablo 1. Yumurtlayan ve yumurtlamayan tavuklarda histokimyasal bulgular.

(-) Reaksiyon yok; (+) Zayıf reaksiyon; (++) Orta reaksiyon; (+++) Yoğun reaksiyon

Yumurtlayan hayvanlarda uterus dışındaki tüm bölümlerde PAS (+) materyal tespit edildi. Özellikle istmus (Şekil 1) ve vaginada PAS (+) materyalin çok bol olduğu dikkati çekti. Uterus vagina geçidinde de PAS (+) reaksiyonunun oldukça belirgin bir artış gösterdiği görüldü. Yumurtlayan hayvanlarda istmus bölgesindeki bezlerin PAS (+) granüller içerdiği, magnum bölgesinde de bezlerde PAS (+) materyal görüldüğü, uterus bezlerinin ise PAS (+) reaksiyon göstermediği dikkati çekti. Kriptlerde PAS ile boyanmayan kübik şekilli hücrelere rastlandı (Şekil 1 oklar). Uterusda lamina epitelyalisdeki hücrelerde de PAS reaksiyonu görülmedi. Yumurtlamayan hayvanlarda ise PAS reaksiyonu magnum ve vaginada çok zayıf olarak gözlemlendi. Diğer bölgelerde reaksiyona rastlanmadı (Şekil 6).

Alcian blue pH 2,5 boyama yöntemiyle Ab (+) mukosubstansın yumurtlayan hayvanlarda özellikle magnum bölgesinde diğer bölgelere göre daha fazla olduğu görüldü. Vagina bölgesinde de lamina epitelyaliste Ab (+) mukosubstans gözlemlendi. Yumurtlamayan hayvanlarda aynı boyamaya karşı vagina mukozası dışında reaksiyona rastlanmadı.

PAS/Ab pH 2,5 kombine boyama yöntemiyle, yumurtlayan hayvanların vagina bölgesi lamina epitelyalisinde, hem nötral mukosubstansın hem de asidik mukosubstansın var olduğu tespit edildi. Yumurtlayan hayvanda, istmus bölgesinde apikaldeki hücrelerde, PAS reaksiyonunun yoğun olduğu görüldü. İnfundibulum bölgesinde sadece nötral mukosubstansa rastlanırken, magnumda sadece asidik mukosubstans olduğu dikkati çekti. Yumurtlayan (Şekil 7) ve yumurtlamayan hayvanların vagina mukozasında her iki reaksiyona da rastlandı.



Şekil 6. İki aylık tavukta istmus bölgesi. PAS. x 230.

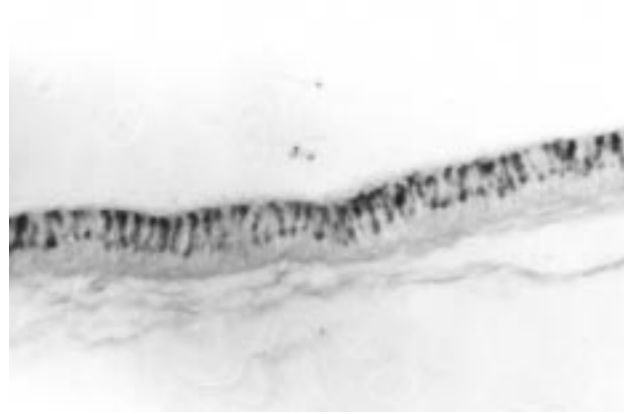Performik asit /Ab pH 2,5 reaksiyonunda ise boyanmanın özellikle magnum bölgesinde yumurtlayan hayvanlarda olması (Şekil 4), yumurtlamayanlarda ise bu bölgede hiç boyanma olmaması dikkati çekti (Şekil 8).

Tartışma

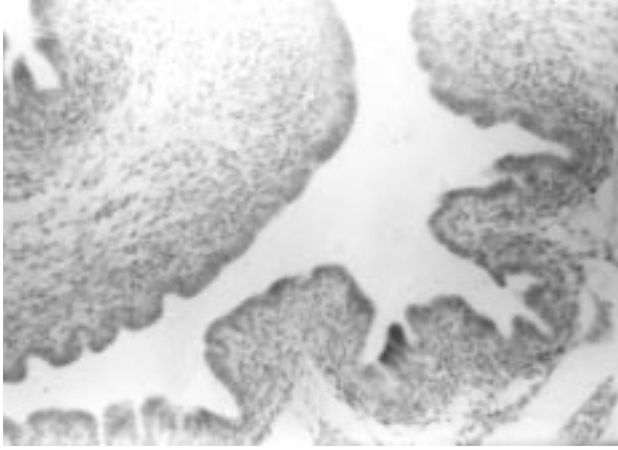
Tavuk oviduktunun lamina epitelyalisinin bazı bölgelerde yalancı çok katlılık gösterdiği halde, genelde tek katlı prizmatik epitelden oluştuğu ve bu epitelin silyumlu ve sekretorik hücreleri içerdiği bildirilmektedir (1,5,8). İki hücre tipi arasındaki oranın yumurtlama siklusuna göre hormonal etkilerle değiştiği, yumurtlama döneminde özellikle sekretorik hücrelerin arttığı, silyumlu hücrelerin sekretorik hücrelere dönüştüğü vurgulanmıştır (1). Çalışmaya ait bulgular da araştırmacılarınkiyle paralellik göstermektedir. Bir diğer çalışmada (6) tunika mukozanın kriptlerinde yerleşen üçüncü bir hücreden bahsedilmektedir. Çalışmada da kriptlere yerleşen ve PAS negatif boyanma özelliği gösteren kübik şekilli hücrelere rastlanmıştır.

Özellikle yumurtlama döneminde infundibulumun çok aktif olduğu, mukoza kıvrımlarının kalınlığının kaudale doğru arttığı ve boylarının kısaldığı bildirilmiştir (5). İnfundibulumun bez içermediğinden de bahsedilmektedir (1, 5). Epiteldeki salgı yapan hücrelerin PAS (+) reaksiyon verdiği, Ab ile çok zayıf boyandıkları bildirilmektedir (1, 5). Çalışmanın bulguları da araştırmacılarınkiyle paralellik göstermektedir.

Magnum yumurta albumininin yapıldığı bölüm olarak tanımlanır (5,8,10,11,17). Magnum bölgesinde de epitelin silyumlu ve sekretorik hücrelerden kurulu olduğu ve magnum bezlerinin salgıyla dolu olduğu zaman



Şekil 7. Vagina epiteli. PAS/Ab. x 330.



Şekil 8 . İki aylık tavukta magnum epiteli. Performik asit/Ab. x 256.

kübikleşme eğilimi gösterdiği bildirilmektedir (1). Yapılan çalışmalarda magnum epitelinin asit mukopolisakkaritleri içerdiği saptanmıştır. Davidson ve ark. (17)'nin yaptığı bir çalışmada asit mukopolisakkaritlerin magnum ve vaginada bulunduğu, istmusun nötral mukopolisakkaritleri içerdiği bildirilmiştir. Yapılan çalışmada elde edilen bulgular araştırmacıların bulgularını desteklemektedir. Fertuck ve Newstead bildircin ve tavuklarda yaptıkları bir çalışmada (11), magnum bezlerinin özelliğinin yumurtlama dönemlerine göre değişiklik gösterdiğini bildirmişlerdir. Yapılan bu çalışmada da yumurtlamaya henüz başlamamış tavuklarda bezlerin oluşmadığı görülmüştür.

Magnumu uterusu bağlayan kısa bir bölge istmus olarak adlandırılır ve burası kabuk zarının yapıldığı bölge olarak tanımlanır (1,4,5,7,18). Harris ve ark. (18) yaptıkları çalışmada, bu bölgede lizozil oksidaz aktivitesinin olduğuna dikkati çekmektedirler. İstmus bölgesinde bulunan bezlerin nötral mukopolisakkaritlerden ve sülfürlü proteinlerden zengin olduğundan bahsedilmektedir (1). Draper ve Johnston (8) yaptıkları bir çalışmada istmusun sadece nötral mukopolisakkaritleri içerdiğini bildirmişlerdir. Yapılan bu

çalışmada da özellikle yumurtlayan tavuklarda, istmus bölgesinin kuvvetli PAS (+) reaksiyon verdiği, buna karşılık yumurtlamaya başlamamış olanlarda ise reaksiyonun negatif olduğu saptandı.

Tavuk oviduktunda yumurta kabuğunun oluşturulduğu bölüm uterusdur (1,5,8,20,21). Uterus bezleri kabuğun organik matriksini ve mineral elementlerini sağlar. Yüzey epitelinde Ca içeriğinin bez epitelindekinden daha fazla olduğu saptanmıştır (1). Yumurtlayan ve yumurtlamaya başlamamış olanlarda uterusdaki elektrolit dengesinin çok farklı olduğu bildirilmiştir (19). Uterusta bazal çekirdekli silyumsuz hücrelerde PAS (+) reaksiyon görüldüğünden bahsedilmektedir (6). Yapılan bu çalışmada uterusda PAS (+) reaksiyon yumurtlayan ve yumurtlamayan hayvanların hiç birinde gözlenemediğinden, bu bulgular araştırmacıların bulgularıyla paralellik göstermemektedir.

Yumurta yolunun son bölümü olan vaginada, yumurtlayan hayvanlarda epitel hücrelerinde silyumların belirgin ve tunika muskularisin kalınlığının bu bölümde en fazla olduğu bildirilmiştir (1,5,6). Vaginanın uterusu bağlantı bölgesinde (utero-vaginal junction) submukozada PAS (+) reaksiyon gösteren bezlerin bulunduğu bahsedilmektedir (2,6,9,22). Bu bölüm dışında vaginanın bez içermediği ve epiteldeki sekretorik hücrelerin hem nötr hem de asidik mukosubstansı içerdiği bildirilmektedir (5,6,8). Çalışmanın bulguları araştırmacılarınkiyle uyumludur.

Elde edilen bulgular sonucunda, yumurtlayan ve henüz yumurtlamaya başlamamış hayvanlarda yumurta kanalının histolojik ve histokimyasal açıdan çok farklı olduğu, epitelin ve bezlerin yumurtlamayan hayvanda gelişmemiş olduğu, yumurtlayan tavuklarda bölgelere göre asidik ve nötral mukosubstansın bulunduğu bölgelerin farklı olduğu ve bezlerin yapısının değişiklik gösterdiği sonucuna varıldı.

Kaynaklar

1. Aitken, R.N.L.: The Oviduct, in: Physiology and Biochemistry of the Domestic Fowl. Ed: Bell, D.J., Freeman, B.M. 1237-1352. Academic Press. Inc. London, New York. 1971.
2. Bakst, M., Howarth, B.: SEM Preparation and Observations of the Hen's Oviduct. Anat. Rec. 1975; 181: 211-226.
3. Horton-Smith, C., Amoroso, E.: Physiology of the Domestic Fowl. Oliver and Body, Edinburgh, London. 1966.
4. Reece, W.O.: Physiology of Domestic Animals. 2nd Edition, Williams and Wilkins, USA, 1997.
5. Solomon, S.: Eggshell Structure and Function. Poult. Int., August, 1988; 62-75.
6. Artan, M.E., Dağlıoğlu, S.: Tavuk, Keklik ve Bildircinde Yumurta Yolunun Mikroskopik Yapısı Üzerinde Karşılaştırmalı Bir Çalışma. İstanbul Üniv. Vet. Fak. Derg. 1984; 10, (1): 17-28.

7. Nickel, R., Schummer, A., Seiferle, E.: *Anatomy of the Domestic Birds*. Verlag Paul Parey, Berlin. 1977.
8. Draper, M.H., Johnston, H.S., Wyburn, G.M.: The Fine Structure of the Oviduct of the Laying Hen. *J. Physiol.* 1968; 196: 7.
9. Tingari, M.D., Lake, P.E.: Ultrastructural Studies on the Uterovaginal Sperm-Host Glands of the Domestic Hen, *Gallus Domesticus*. *J. Reprod. Fert.* 1973; 34: 423-431.
10. Wyburn, G.M., Johnston, H.S., Draper, M.H.: The Magnum of the Hen's Oviduct as a Protein Secreting Organ. *J. Anat.* 1970; 106: 174.
11. Fertuck, H.C., Newstead, J.D.: Fine Structural Observations on Magnum Mucosa in Quail and Hen Oviduct. *Z. Zellforsch.* 1970; 103: 447-459.
12. Kami, K., Yasuda, K.: Immunoelectron Microscopical Demonstration of Endogenous Avidin in Secretory Granules of the Hen Oviduct Mucosa: A Preliminary Study. *Histochem. J.* 1984; 16: 835-842.
13. Kellokumpu-Lehtinen, P., Jokelainen, P.T., Tuohimaa, P.: Early Cytodifferentiation of the Chick Oviduct Epithelium by Progesterone. *J. Ultrastruct. Res.* 1976; 54: 190-201.
14. Kunnas, T.A., Joensu, T.K., Viitala, K.K., Sapanen, P., Tuohimaa, P., Kuloma, M.S.: Induction of Avidin Messenger Ribonucleic Acid in the Chick Oviduct by Progesterone and Other Steroids. *Endocrinology.* 1992; 130: 3421-3426.
15. Rantala, I., Helin, H., Elo, H.A.: Immunoelectron Microscopic Localization of a Progesterone-Inducible Protein (Avidin) in the Chick Oviduct Mucosa. *Endocrinology.* 1982; 110: 768-772.
16. Niemela, A.O., Elo, H.A.: Effects of Oestradiol-17 β and Diethylstilboestrol on Progesterone-Induced Protein (avidin) Production in Chick Oviduct: Evidence for Differences in the Actions of Steroidal and Non-steroidal Oestrogens. *J. Endocrinol.* 1983; 96: 465-469.
17. Davidson, M.F., Draper, M.H., Leonard, E.M.: Structure and Function of the Oviduct of the Laying Hen. *J. Physiol.* 1968; 196: 9-10.
18. Harris, E.D., Blount, J.E., Leach, R.M.: Localization of Lysyl Oxidase in Hen Oviduct: Implication in Egg Shell Membrane Formation and Composition. *Science.* 1980; 208: 55-56.
19. Cohen, I., Hurwitz, S.: The Electrical Potential Difference and the Short Circuit Current of the Uterine Mucosa of Hens in Relation to Egg Shell Formation. *Poult. Sci.* 1973; 52: 2340-2341.
20. Laklia, J.: Ca-Transport in the Distal Segments of the Avian Oviduct: An in Vitro Study. *Act. Vet. H.* 1981; 29: 283-292.
21. Laklia, J.: Studies on Interrelationship Between Calcium Translocation and Hydrogen Carbonate Secretion in the Avian Oviduct. *Act. Vet. H.* 1981; 29: 293-300.
22. Fiser, P.S., MacPherson, J.W.: pH Values in the Oviduct of the Hen During Egg Formation. *Poult. Sci.* 1974; 53: 827-829.
23. Denk, H., Künzele, H., Plenk, H., Rüschoff, J., Sellner, W.: *Romeis Mikroskopische Technik*. 17. neubearbeitete Auflage. Urban und Schwarzenberg, München-Wien-Baltimore. 439-450. 1989
24. Culling, C.F.A., Allison, R.T., Barr, W.D.: *Cellular Pathology Technique*. 4th. Ed, Butterworths, London. P: 214-255. 1985.
25. Bancroft, J.D., Cook, H.C.: *Manual of Histological Techniques*. Churchill Livingstone, Edinburgh, p: 80. 1984.