

1-1-2000

Histological and Histochemical Studies on the Extensor Muscle of the Pectoral Fin of Rainbow Trout (*Oncorhynchus mykiss*)

FATİME GEYİKOĞLU

ABDULLAH ÖZKARAL

Follow this and additional works at: <https://journals.tubitak.gov.tr/zoology>



Part of the [Zoology Commons](#)

Recommended Citation

GEYİKOĞLU, FATİME and ÖZKARAL, ABDULLAH (2000) "Histological and Histochemical Studies on the Extensor Muscle of the Pectoral Fin of Rainbow Trout (*Oncorhynchus mykiss*)," *Turkish Journal of Zoology*. Vol. 24: No. 5, Article 4. Available at: <https://journals.tubitak.gov.tr/zoology/vol24/iss5/4>

This Article is brought to you for free and open access by TÜBİTAK Academic Journals. It has been accepted for inclusion in Turkish Journal of Zoology by an authorized editor of TÜBİTAK Academic Journals. For more information, please contact academic.publications@tubitak.gov.tr.

Gökkuşuğu Alabalığı'nda (*Oncorhynchus mykiss*) Pektoral Yüzgecin Ekstensör Kası Üzerinde Histolojik ve Histokimyasal Çalışmalar

Fatime GEYİKOĞLU

Atatürk Üniversitesi, Fen-Edebiyat Fakültesi, Biyoloji Bölümü, Erzurum-TÜRKİYE

Abdullah ÖZKARAL

Atatürk Üniversitesi, Tıp Fakültesi, Histoloji ve Embriyoloji Bilim Dalı, Erzurum-TÜRKİYE

Geliş Tarihi: 12.01.1999

Özet: Bu çalışmada, alabalığın pektoral yüzgecinden ekstensör kas çıkarılarak, kas liflerinin mitokondri ve lipid içerikleri incelenmiştir. Dondurma mikrotomuyla alınmış kesitlere, Suksinik dehidrogenaz ve Sudan siyahı B boyama yöntemleri uygulanmıştır. Aynı zamanda parafin bloklardan elde edilen kesitlere de Hematoksilin ve eozin boyaması yapılmıştır. Histolojik olarak enine kesitlerde, kas lifi çekirdeklerinin sarkolemanın hemen altında yerleştiği gözlenmiştir. Uyguladığımız histokimyasal yöntemlerle kırmızı, ara ve beyaz olmak üzere üç lif tipi ayırtedilmiştir. Bu kasın kırmızı ve ara lif tipi yönünden zengin olduğu görülmüştür. Yapılan ölçümler sonucunda, kırmızı liflerin çapının 66.6 µm, ara liflerin çapının 93.3 µm ve beyaz liflerin çapının ise 133.3 µm olduğu bulunmuştur.

Anahtar Sözcükler: Gökkuşuğu Alabalığı, Balık, Pektoral yüzgeç, Ekstensör kas, Histokimya.

Histological and Histochemical Studies on the Extensor Muscle of the Pectoral Fin of Rainbow Trout (*Oncorhynchus mykiss*)

Abstract: In this study, taking the extensor muscle out of the pectoral fin of trout, lipid and mitochondria contents of muscle fibres were examined. Succinic dehydrogenase and Sudan black B stain methods were applied on the sections removed by freezing microtomy. Haematoxylen and eosin staining were also applied on the sections obtained from paraffin blocks. It was observed histologically that nuclei of muscle fibre were located just under the sarcolemma. Three types of fibres red, intermediate and white were identified by the applied histochemical methods. It was observed that this muscle was rich in red and intermediate fibres. As a result, it was found that the diameter of red, intermediate and white fibres were 66.6 µm, 93.3 µm and 133.3 µm, respectively.

Key Words: *Oncorhynchus mykiss*, Fish, Pectoral fin, Extensor muscle, Histochemistry.

Giriş

Balık kası, iki (1,2) veya üç hızlı lif tipi içerir (3). Ancak morfolojik olarak tipik tonik lifler belirlenememiştir(4). *Anguilla anguilla* (Avrupa yılanbalığı), Sazan ve beş köpek balığı (5), *Rutilus rutilus* (Çamça balığı) miyotomu (6) ile *Salmo gairdneri* (Gökkuşuğu alası) kuyruk kaslarında (7), kırmızı ve beyaz lif tipleri ayırtedilmiştir. Mullet (*Mugil*) pektoral kası, miyotom kaslarındakine benzer olarak iki lif tipinden oluşmuştur(3). *Pleuronectes platessa* (Pisi balığı), *Sole* (Dil balığı) pektoral kasında ve Irmak alası ile Sazan balığı gövde kaslarında ise kırmızı, ara ve beyaz olmak üzere üç lif tipi tanımlanmıştır (3,5). Aynı zamanda diğer omurgalılarıdaki gibi balıkta da, çizgili kas liflerinin üç tipine ilave olarak daha fazla alt bölümü sunulmuştur (8).

Öte yandan *Comephorus baikalensis*'in miyotomal kasları hemen hemen tamamen beyaz liflerden oluşmuştur.

Çalışılmış balıkların kaslarında beyaz kas liflerinin çapları büyük olup (1,8), 39-105 µm arasında bildirilmiştir (1). *Salmo gairdneri*'de ise bu lifler, kırmızı liflerin yaklaşık olarak iki katı büyüklükte ölçülmüştür (7). Oksidatif kapasite; yüzgeç ve miyotomal kasın yavaş liflerinde (kırmızı) yüksek, yüzgecin hızlı liflerinde (beyaz) orta düzeyde, miyotomun hızlı liflerinde ise çok düşük kaydedilmiştir(3). Genel olarak kırmızı kas liflerinin mitokondri (1,6,8,9) ve lipid bakımından zengin (7,10), beyaz kas liflerinin ise az miktarda lipid (7) ve mitokondriye (1,2,5,6,8,10,11) sahip olduğu belirtilmiştir. Ara liflerde de kırmızı liflere kıyasla orta düzeyde histokimyasal reaksiyonlar görülmüştür(1). Aynı

zamanda bu liflerde çekirdekler internal yerleşimli (4), oysa *Salmo gairdneri*'de sarkolemmanın hemen altında gözlenmiştir(7).

Pektoral yüzgeçlerin hareketini sağlayan beş çift kastan birisi olan ekstensör kasının (12), amfibilerdeki anconeus ve yüksek omurgalılardaki triceps kasları ile karşılaştırılabileceği kaydedilmiştir(13). Bu çalışmada, Gökkuşluğu Alabalığı'nda pektoral yüzgecin ekstensör kası histolojik ve histokimyasal yönlerden incelenip, balıkların başka kasları üzerinde yapılmış çalışmalarla kıyaslama amaçlanmıştır.

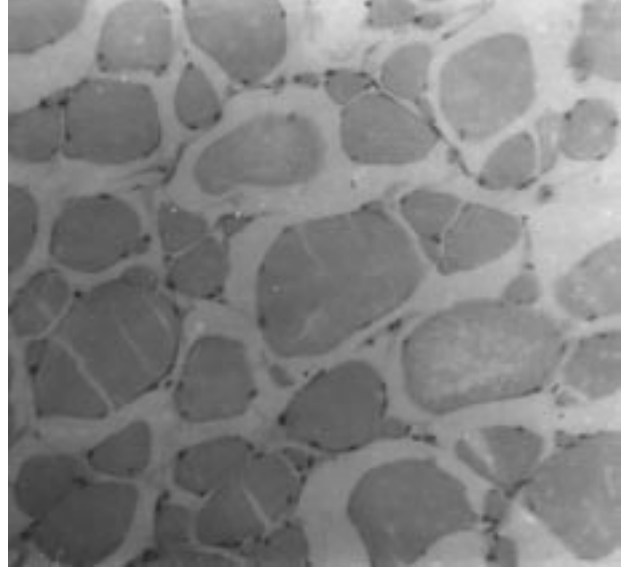
Materyal ve Metot

Atatürk Üniversitesi Ziraat Fakültesi Su Ürünleri Bölümü'nden alınan iki yaşındaki dört adet alabalık (*Oncorhynchus mykiss*) anestezi edildikten sonra diseksiyon mikroskobu altında, bir çift ekstensör kası "pektoral yüzgecin kaidesinden kleitruma kadar uzanan" çıkarılmıştır(12). Orta bölgesinden kesilen kas parçasının bir yarısından -20°C'de dondurma mikrotomu ile 15 µm kalınlığında kesitler alınmıştır. Kas liflerinde lipid içeriğini gözlemek için Sudan siyahı B (14), mitokondri içeriğini gözleyebilmek için de Suksinik dehidrogenaz (SDH) yöntemi uygulanmıştır (15). Kasın diğer yarısı ise parafine gömülerek 6 µm kalınlığında kesitler alınmış ve bunlara da Hemotoksilen ve eozin boyaması yapılmıştır (15).

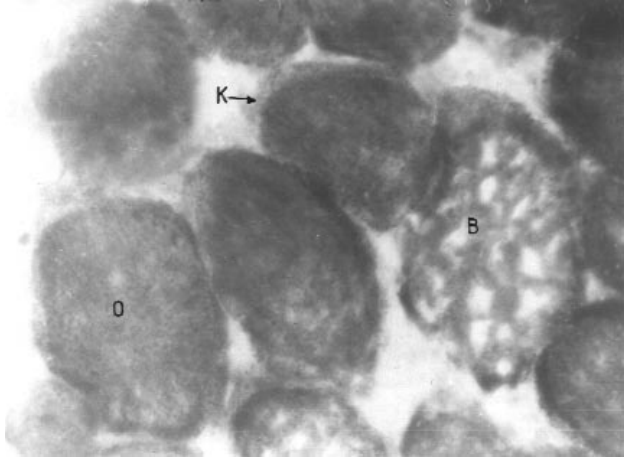
Kas örneklerinde lif çapı ölçüleri ve lif yüzdesi hesaplamaları Armstrong ve ark.(16) kullandığı yöntemle yapılmıştır. Ancak kas parçası küçük olduğundan dolayı dört bölge için (n=24) çalışılmıştır. Lif tipi terminolojisi için de Ogata'nın (4), memeli kuş, kurbağa ve balıkta çok fazla kullanıldığını kaydettiği "kırmızı, orta ve beyaz" terimleri kullanılmıştır.

Bulgular

Pektoral yüzgecin Hematoksilen ve eozin ile boyadığımız ekstensör kasında, kas lifi çekirdeklerinin sarkolemmanın altında yerleştiği görülmüştür (Şekil 1). Sudan siyahı B ve Suksinik dehidrogenaz ile boyanan bu parçada üç lif tipi ayırtedilmiştir (kırmızı, orta ve beyaz) (Şekil 2 ve Şekil 3). Histokimyasal yöntemlere göre lif çapları ve yüzdeleri sırasıyla şöyle hesaplanmıştır; kırmızı lif (66.6 µm - %46.1) orta (93.3 µm - %38.4) ve beyaz lif (133.3 µm - % 15.3). Sonuçlar çubuk grafiklerle sunulmuştur Şekil 4 ve Şekil 5.



Şekil 1. Alabalık Pektoral Yüzgecinin Ekstensör Kası. Hematoksilen ve eozin, (x200).

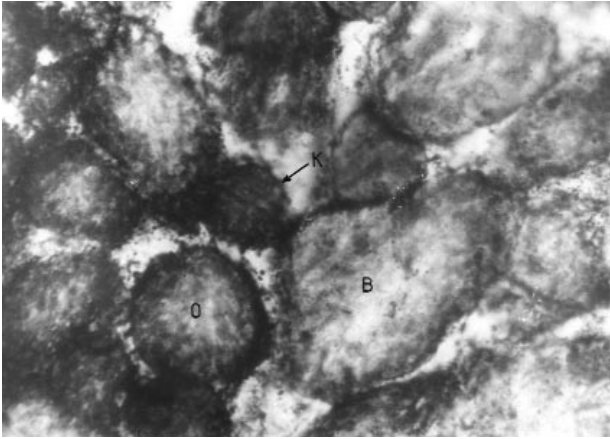


Şekil 2. Suksinik dehidrogenaz Yöntemine Göre Lif Tipleri. K: Kırmızı, O: Orta, B: Beyaz (x300)

Tartışma

Oncorhynchus mykiss ekstensör kasında üç lif tipi ayırtedilmiştir. Bu lif tiplerinde çekirdekler, internal yerleşimli (4) olmayıp *Salmo gairdneri*'de kaydedildiği gibi (7), sarkolemmanın hemen altında yerleşmiştir.

Salmo gairdneri kuyruk kasları ve diğer birçok balığın miyotomal kaslarında tanımlanmış olan histokimyasal boyanma reaksiyonları (1-7), bizim çalışmalarımızda da benzer şekilde gözlenmiştir. Yani kırmızı kas liflerinde



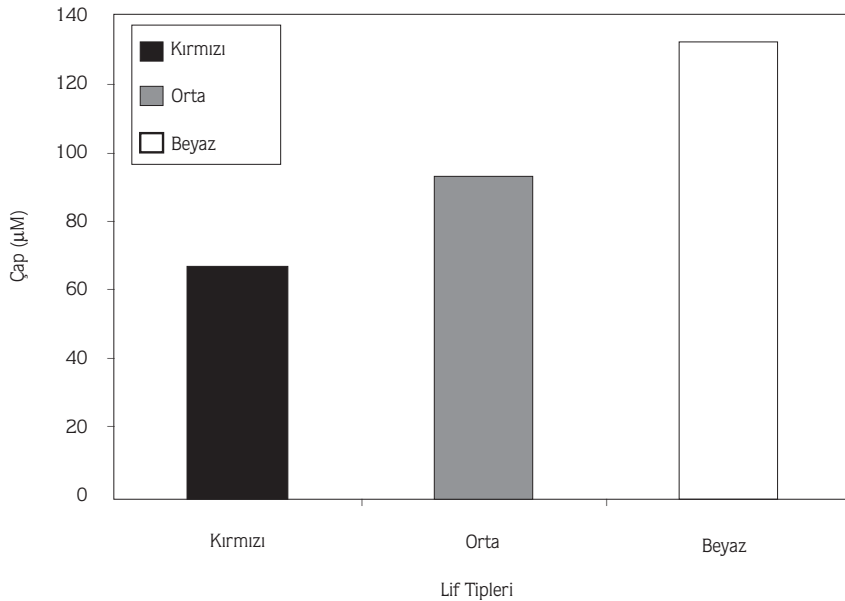
Şekil 3. Sudan siyahı B Yöntemine Göre Lif Tipleri. Kısaltmalar Şekil 2'deki gibidir (x256).

çok sayıda mitokondri ve lipid bulunduğu koyu boyanma (1,3, 6-10), beyaz kas liflerinde ise bunların azlığına bağlı olarak zayıf boyanma (1,2,5-11) görülmüştür. Bu lif tiplerine ilave olarak çalışmamızda orta lifler ayırtedilmiş ve bu lif tipi, ırmak alası gövde kasları ile diğer birçok balığın kaslarında da gösterilmiştir (3,5). İncelemelerimiz sonucu ekstensör kasında kırmızı ve ara liflerin bol olduğu görülmüş, sayıca fazla olan kırmızı liflerin *Salmo gairdneri*'de aktif kuyruk hareketlerini (7), yunus balıklarının longissimus kasları ve balıkların lateral kaslarında da yavaş ve uzun süreli yüzmeyi sağladığı rapor edilmiştir (17). Diğer taraftan

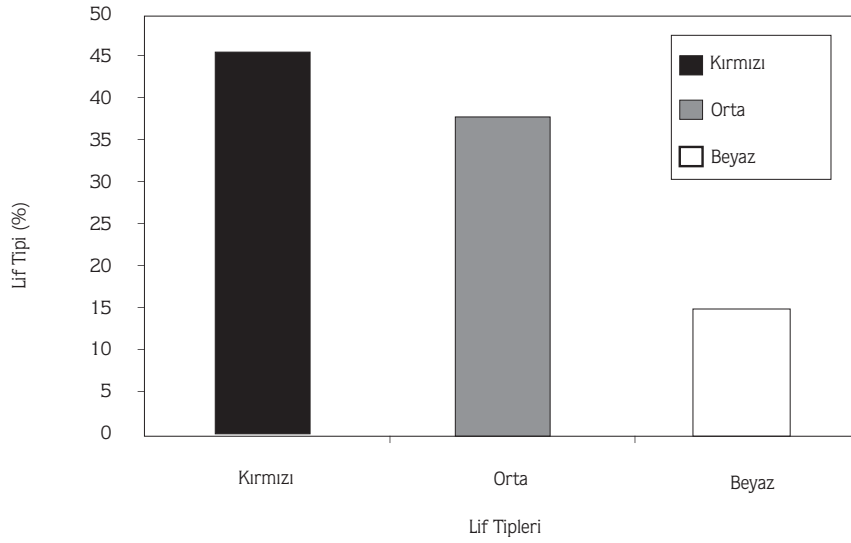
Comephorus baikalensis (Kemikli balık) miyotomunda artan yüzme hızı için beyaz liflerin (9), *Anguilla anguilla* gövde kaslarında ise aerobik faaliyetin az olmasından dolayı tonik liflerin yüksek konsantrasyonda olduğu kaydedilmiştir (5). *Gasterosteus aculeatus* miyotomunda da kantitatif olarak beyaz ve ara liflerin çokluğu dikkat çekmiştir (1). Pektoral yüzgecin, balıklarda dengede kalma ve aynı zamanda balığın su içinde yüzeye çıkma ve derinlere inme hareketine yardımcı olduğu bildirilmiştir.(18). Böylece kırmızı ve ara lif tipi bakımından zengin olan pektoral yüzgecin ekstensör kasında yorgunluğa dayanıklılık fonksiyonu gösterebileceği düşünülmüştür.

Lif çaplarının, çalışmış balıkların kaslarındakinden (1,8), biraz daha büyük olduğu gözlenmiştir. Ancak *Salmo gairdneri*'de kaydedilene benzer şekilde (7) beyaz lifler (133.3 μm), kırmızı liflerin (66.6 μm) iki katı büyüklükte ölçülmüştür. Bu durumun, balığa ve çalışılan kasının metabolik aktivitesine bağlı olabileceği düşünülmüştür. Ancak balıklarda memelilerdeki gibi metabolik aktivite ve vücut büyüklüğü arasında her zaman ilişki kurulamayacağı da Wincenty ve ark. (19) tarafından yapılan çalışmalarda kaydedilmiştir.

Sonuç olarak, Kilarski (9) tarafından da vurgulandığı gibi kaslar içindeki lif ve karakter bilgisinin araştırılması, balıklarda yüzme davranışının tam olarak anlaşılması için gerekli görülmüştür.



Şekil 4. Lif Tipi Çapları.



Şekil 5. Lif Tipi Oranları.

Kaynaklar

1. Kilariski, W. and Kozlowska, M., Ultrastructural Characteristic of the Teleostean Muscle Fibers and Their Nerve Endings. The Stickleblack (*Gasterosteus aculeatus* L.). Z. mikrosk.-anat. Forsch., 6, pp. 1022-1036, 1983.
2. Kilariski W. and Kozlowska, M., Comparison of Ultrastructural and Morphometrical Analysis of Tonic, White and Red Muscle Fibers in the Myotome of Teleost Fish (*Noemacheilus barbatulus* L.). Z. mikrosk.-anat. Forsch. 101 (4), pp.636-648, 1987.
3. Chayen, N.E., Rowleron, A.M. and Squine J.M., Fish Muscle Structure: Fibre Types in Flatfish and Mullet Fin Muscles Using Histochemistry and Antimyosin Antibody Labelling. J. Muscle Research and Cell Mot., 14, pp. 533-542, 1993.
4. Ogata, T., Structure of Motor Endplates in the Different Fiber Types of Vertebrate Skeletal Muscles. Arch. Histol. Cytol., 51 (5), pp. 385-424, 1988.
5. Egginton, S. and Johnston, I.A., Muscle Fibre Differentiation and Vascularisation in the Juvenile European Eel (*Anguilla anguilla* L.). Cell Tissue Res., 222, pp. 563-577, 1982.
6. Kilariski, W., Histochemical Characterization of Myotomal Muscle in the Roach, *Rutilus rutilus* (L.). J. Fish Biol., 36, pp. 353-362, 1990.
7. Nag, A.C., Ultrastructure and Adenosine triphosphatase Activity of Red and White Muscle Fibers of the Caudal Region of a Fish, *Salmo gairdneri*. J. Cell Biol., 55, pp. 42-57, 1972.
8. Kilariski, W. and Kozlowska, M., Histochemical and Electronmicroscopical Analysis of Muscle Fiber in Myotomes of Teleost Fish (*Noemacheilus barbatulus* L.). Gegenbaurs Morph., 131 (1), pp. 55-72, 1985.
9. Klarski, W.M., Kozlowska, M. and Martynova, M.G.B. The Ultrastructure of Myotomal Muscles of the Glomianka, *Comephorus baikalensis* Pallas. J.Fish Biol., 40, 40, pp. 489-495, 1993.
10. Johnston, I.A., Patterson, S., Ward, P. and Goldspink, G., The Histochemical Demonstration of Myofibrillar Adenosine triphosphatase Activity in Fish Muscle, Can. J. Zool., 52, pp. 871-877, 1973.
11. Chayen, N., Freundlich, A. and Squire, J.M., Comparative Histochemistry of a Flatfish Fin Muscle and of Other Vertebrate Muscles Used For Ultrastructural Studies. J. Muscle Research Cell Mot., 8, pp. 358-371, 1987.
12. Çelikkale, M.S., Balık Biyolojisi. Karadeniz Ü. Sürmene Deniz Bilimleri ve Teknolojisi Yayını, No.101, Trabzon, s.378, 1986.
13. Öktay, M., Omurgalı Hayvanların Karşılaştırmalı Anatomisi. İ.Ü. Fen Fak. Basımevi, İstanbul, s.384, 1988.
14. Ogata, T., A Histochemical Study of the Red and White Muscle Fibers. Part 1 Activity of the Succinicoxydase System in Muscle Fibers. Acta Med. Okayama, 12(3), pp.216-227, 1958.
15. Bancroft, J.D., Stevens, A., Theory and Practice of Histological Techniques. Churchill Livingstone, Edinburgh (2nd ed.), p. 662, 1982.
16. Armstrong, R.B., Saubert IV, C.W., Seeherman, H.J. and Taylor, C.R., Distribution of Fiber Types in Locomotory Muscles of Dog. Am. J. Anat., 163, pp. 87-98, 1982.
17. Maier, A., Occurrence and distribution of Muscle Spindles in Masticatory and Suprahyoid Muscles of the Rat. Am. J. Anat., 155, pp. 483-506, 1979.
18. Kuru, M., Omurgalı Hayvanlar. Gazi Üniversitesi Yayını, 2.Baskı, No. 186, Ankara, s.841, 1996.
19. Kilariski, W., Smilowska, E. and Freidhuber, A., Hystological Analysis of Fibers in Myotomes of Antarctic Fish. II. Morphometry of Muscle Fibers and Cappillaries, Z. Mikrosk.-anat. Forsch., 96 (5), pp.791-801, 1982.