

1-1-2000

Histological Changes Induced by Sialoadenectomy and Flutamide on the Epididymal Tissue and Epididymal Abnormalities

M.AYDIN KETANİ

AHMET ERSAY

YUSUF NERGİZ

MUSTAFA DENİZ

ŞENNUR KETANİ

Follow this and additional works at: <https://journals.tubitak.gov.tr/biology>



Part of the [Biology Commons](#)

Recommended Citation

KETANİ, M.AYDIN; ERSAY, AHMET; NERGİZ, YUSUF; DENİZ, MUSTAFA; and KETANİ, ŞENNUR (2000) "Histological Changes Induced by Sialoadenectomy and Flutamide on the Epididymal Tissue and Epididymal Abnormalities," *Turkish Journal of Biology*. Vol. 24: No. 5, Article 5. Available at: <https://journals.tubitak.gov.tr/biology/vol24/iss5/5>

This Article is brought to you for free and open access by TÜBİTAK Academic Journals. It has been accepted for inclusion in Turkish Journal of Biology by an authorized editor of TÜBİTAK Academic Journals. For more information, please contact academic.publications@tubitak.gov.tr.

Sialoadenektomi ve Flutamide'in Epididimis Dokusu Üzerinde Oluşturduğu Histolojik Değişiklikler ve Epididimal Anomaliler

M. Aydın KETANİ

Dicle Üniversitesi Veteriner Fakültesi, Histoloji ve Embriyoloji Anabilim Dalı, Diyarbakır - TÜRKİYE

Ahmet R. ERSAY

Dicle Üniversitesi Tıp Fakültesi Üroloji Anabilim Dalı, Diyarbakır - TÜRKİYE

Yusuf NERGİZ

Dicle Üniversitesi Tıp Fakültesi Histoloji ve Embriyoloji Anabilim Dalı, Diyarbakır - TÜRKİYE

Mustafa DENİZ

Dicle Üniversitesi Veteriner Fakültesi, Anatomi Anabilim Dalı, Diyarbakır - TÜRKİYE

Şennur KETANİ

Dicle Üniversitesi Eğitim Fakültesi Biyoloji Eğitimi Bölümü, Diyarbakır - TÜRKİYE

Geliş Tarihi: 26.04.2000

Özet: Çalışmanın amacı, sialoadenektomi ile oluşturulan maternal Epidermal Growth faktör eksikliğinin epididimisin gelişimi üzerine etkilerini araştırmak ve bulguları fetal antiandrojen uygulaması ile şekillendirilen deneysel kriptorşidi modeli kıyaslamaktır.

Bu amaç için 40 adet dişi Sprague-Dawley rat kullanıldı. Ratlar biri kontrol grubu olmak üzere dört eşit gruba bölündü.

Grup-I'deki dişi ratlar kontrol grubu olarak kullanıldı.

Grup-II'deki dişi ratlara sialoadenektomi yapılarak, 28. günde çiftleştirildiler.

Grup-III'deki dişi ratlar çiftleştirildikten sonra gebeliğin 11-21. günleri arasında Flutamide uygulaması yapıldı.

Grup-IV'teki ratlara hem sialoadenektomi hem de gebeliğin 11-21. günleri arasında Flutamide uygulandı. Deneye alınan tüm dişi ratlardan doğan erkek yavrular, doğumu izleyen 60. günde sakrifiye edilerek epididimal anomaliler yönünden değerlendirildi.

Epididimisin kavda bölgesinden doku örnekleri alınarak, Hematoksilen-Eozin ve Hematoksilen Van-Gieson ile boyanarak ışık mikroskopik değerlendirilmeleri yapıldı.

Bütün deney gruplarında epididimis anomalisi gözlenmesine karşın en fazla epididimis anomalileri Grup-III'te gözlemlendi.

Deney gruplarının epididimis kanal çaplarındaki düşüş en belirgin olarak Grup-IV'te izlendi. Yine bu grupta, epididimise ait kesitlerde, duktus epididimis'de atrofi, lumende spermatozoonların bulunmayışı ve peritubuler fibrozis en üst düzeydeydi.

Sonuç olarak maternal EGF eksikliği, fetal androjen eksikliği gibi epididimisin gelişiminde geri dönüşü olmayan morfolojik değişikliklere ve anomolilere yol açmaktadır.

Anahtar Sözcükler: *Sialoadenektomi, flutamide, epididimal anomaliler*

Histological Changes Induced by Sialoadenectomy and Flutamide on the Epididymal Tissue and Epididymal Abnormalities

Abstract: In this study the purpose was to determine the effect of sialoadenectomy (Maternal Epidermal Growth Factor deficiency) on epididymal development and to compare it with that of antiandrogen (Flutamide) application.

Forty 12-week-old, sexually mature and pregnant Sprague-Dawley rats were chosen as the animal model. They were divided into four groups; Group I : Control group, Group II : Sialoadenectomized (mated on 28th day), Group III: Flutamide applied (between gestational day 11 and 21), Group IV: Sialoadenectomy + Flutamide applied.

After birth, all male rats were observed morphologically on the 60th day and sacrificed on the 60th day postpartum under general anaesthesia. Necroscopy was performed. Localization and the presence of the epididymal abnormalities were carefully noted.

Histological sections of cauda epididymis were taken and stained with Hematoxylen-Eosin and Hematoxylen-Van Gieson. Except the control group, epididymal abnormalities were observed in all groups at various rates. The highest epididymal abnormalities were determined in group III. Reduced epididymal tubule diameters were clearly observed in group IV. In this group, histological sections of epididymis showed that there was tubular atrophy and an absence of spermatozoa in the lumen and peritubular fibrosis.

In conclusion, the maternal EGF deficiency affects Wolffian duct system stabilization and leads to irreversible morphological changes and epididymal abnormalities like fetal androgen synthesis deficiency.

Key Words: sialoadenectomy, flutamide, epididymal abnormalities

Giriş

Epidermal Growth Faktör (EGF) en yüksek konsantrasyonda mandibular tükürük bezleri sonra sırasıyla, vezikula seminalis, karaciğer, testis, böbrek gibi organlarda bulunur. Ratlardaki mandibular tükürük bezi, epidermal growth faktörün biricik kaynağıdır. EGF; molekül ağırlığı 6045 olan, 53 aminoasitli bir polipeptiddir ve hücre membranlarındaki transport sistemlerini ve hücre metabolizmasını etkileyerek mitogenezin stimülasyonu dahil birçok hücrel yanıt için belirleyici rol oynar (1). Androjenler ve progesterin gibi hormonlar ve adrenajik ajanlar EGF'nin mandibular tükürük bezindeki üretim ve dolaşımdaki düzeyini düşürürler. EGF'nin fizyolojik rolü tam olarak belli olmasa da EGF doku kültürlerinde farklı tür memeli hücrelerinin proliferasyonunu artırır ve bazı hücre kültürlerinde farklılaşmış hücre fonksiyonlarının pozitif ve negatif modilatörü gibi iş görürler. EGF'nin dişi ratlarda meme glandüler epitel proliferasyonu ve tümör oluşumunda rolü olduğu bildirilmiştir (2). Gebelik öncesi, gebelik dönemi, laktasyon ve laktasyondan sonraki dönemlerde idrar, plazma, mandibular bezde EGF düzeyi ve fizyolojik rolü üzerine çalışmalar yapılmıştır (3,4,5). Bu çalışmalara paralel olarak sialoadenektomi uygulanan gebe ve laktasyondaki farelerin biyolojik sıvıları ile mandibular bezlerin EGF düzeyleri arasındaki ilişki ortaya çıkarılmıştır (6). Erkek ratların mandibular tükürük bezinin dişilere oranla daha fazla EGF ürettiği anlaşılmıştır. Sialoadenektomiden sonra, plazma EGF düzeyinin

hızla düştüğü ve 3. haftanın sonunda tespit edilemez seviyede olduğu gözlenmiştir. Bu durum mandibular bezin, dolaşımdaki EGF' nin önemli bir kaynağı olduğunu göstermektedir (1). EGF'nin spermatogenezis üzerindeki mekanizması tam olarak bilinmemektedir. Ancak, spermatozoidlerdeki mayoz bölünmeyi doğrudan stimüle edebilir. Dolaylı olarak testislerdeki Sertoli hücrelerini, spermatogenezisi ve diğer endokrin organları stimüle ederek etki gösterir (2). Sialoadenektomi yapılan erkek farelerde plazma EGF eksikliğine bağlı olarak sperm sayısında % 45 oranında düşüş saptanmıştır (4). EGF'nin testislerin skrotuma inmesi ve epididimisin gelişimi üzerindeki etkisi tam olarak bilinmemektedir. Bu konuda üç sav ileri sürülebilir:

1. Maternal EGF plasentayı stimüle ederek gonadotropinlerin salgılanmasında artış meydana getirerek , fetal androjen üretiminde etkin olabilmektedir.
2. EGF'nin hedef organlar, örneğin Wolff kanalı kökenli organlar (epididimis) üzerindeki yapısal stabilizasyonu sağlayıcı etkisi olabilir.
3. Maternal EGF gonadotropinlerle sinerjik olarak hareket ederek fetal testislerin androjen üretimini artırabilir (7, 8).

Flutamid, hormonal aktivitelerden yoksun olan nonsteroid bir antiandrojendir. Muhtemelen vücutta 2-hidroksi flutamide çevrildikten sonra etki gösterir (9). Flutamid, androjen reseptörleri için bir androjen antagonistidir (10).

Günümüzde Flutamide prostat kanserlerinin tedavisinde ve kadınlarda hirsutizmin tedavisinde kullanılmaktadır. Flutamidin plasenta bariyerini geçtiği durumlarda cyproterone gibi testis-epididimis bağlantı sapmalarına ve anomalilerine yol açtığı bilinmektedir (11).

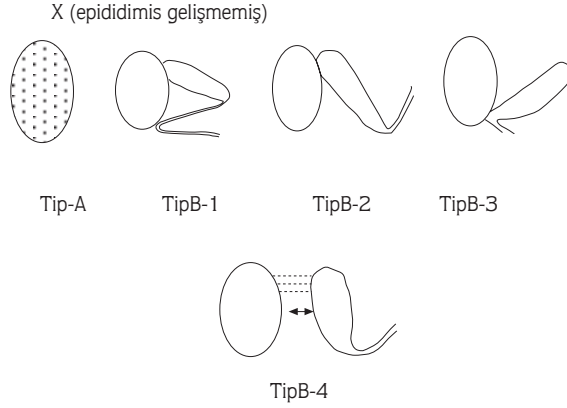
Kriptorşitli testislerin % 50'si epididimal anomalilerle seyredir. Epididimal anomalilere aynı zamanda flutamide ile oluşturulan kriptorşidli hayvan modellerinde aynı oranda rastlanılmıştır (12,13,14,15). Bu anomalilerin lokalizasyonu Şekil 1'de verilmiştir.

Çalışmada; maternal EGF eksikliğinin epididimal gelişim ve testis inişi üzerine etkisi, flutamide ile güdülenmiş deneysel kriptorşidi modeliyle kıyaslanarak değerlendirildi.

Materyal ve Metot

Araştırmada kullanılan laboratuvar hayvanları, Dicle Üniversitesi Sağlık Bilimleri Araştırma ve Uygulama Merkezi (DÜSAM)'nden sağlandı. Deneysel hayvanı olarak erişkin dişi Sprague-Dawley ratlar kullanıldı. Bu hayvanlar optimal oda sıcaklığı olan 23°C 'de, 14 saat ışık, 10 saat karanlıkta ve göreceli nem oranı % 45' lik bir laboratuvar ortamında barındırıldılar. Çalışma, biri kontrol olmak üzere dört grupta toplam 40 rat üzerinde yürütüldü.

Grup-I (Kontrol) : Kontrol grubu olarak kullanıldı. Bu gruptaki erişkin dişi ratlar (n:10) normal koşullarda bakım ve beslenmeye alındılar ve çiftleştirildiler.



Şekil 1. Kriptorşidi ile birlikte seyreden epididimal anomalilerin sınıflandırılması (Heath'e göre).

Tip A : Epididimis ve kanalının hiç gelişmemesi.

Tip B-1 : Gövdenin bağlanmasında kayıpla birlikte kaput ve kavda epididimisinin normal bağlanması.

Tip B-2 : Kaput epididimisinin normal bağlanması ile birlikte testisten uzaklaşan kanalın görünümü.

Tip B-3 : Kavda epididimisinin normal pozisyonu ile birlikte kaput epididimisinin testisten bağımsız yerleşimi.

Tip B-4 : Testis ve epididimis arasında tam ayrılma.

Grup-II (Sialoadenektomi: Sx) : Dişi Sprague-Dawley ratların (n:10) anestezi 100 g vücut ağırlığı başına 10 mg Ketamin HCl (Ketalar) ve 0,8 mg Xylazine (Rompun)'in intraperitoneal uygulaması ile gerçekleştirildi. Boyunda transversal bir kesi ile mandibular tükürük bezi total olarak çıkartıldı (16). Operasyondan dört hafta sonra ratlar çiftleştirildiler; vaginal simirlerine bakılarak gebeliğin başlangıcı tespit edildi. Doğumdan sonraki 60. günde yavru ratların epididimisleri incelendi. Heath'in klasifikasyonu esas alınarak değerlendirildi (15).

Grup-III (Flutamid:F) : Dişi Sprague-Dawley ratlar (n:10), çiftleştirmeye alınarak gebeliğin 1. günü vaginal simirin mikroskopik muayenesiyle tespit edildi. Gebe ratlara gebeliğin 11-21. günleri arasında Flutamide (Eulexin 250 mg tablet) 10mg/100 g vücut ağırlığı dozunda orogastrik sonda ile günlük uygulandı. Doğumdan sonra 60. günde yavru ratların epididimis anomalileri kaydedildi.

Grup-IV (Sialoadenektomi+Flutamid:Sx+F) : Grup-II'de olduğu gibi dişi ratlar (n:10), Sx operasyonu yapılarak glandula mandibularisleri alındı. Bu gruptaki ratlar Sx'i izleyen dördüncü haftada çiftleştirilerek, vaginal simirin mikroskopik muayenesiyle gebeliğin 1. günü tespit edildi. Gebe ratlara gebeliğin 11-21. günleri arasında orogastrik sonda ile bir antiandrojen olan Flutamide 10mg /100 g vücut ağırlığı dozunda günlük uygulaması yapıldı.

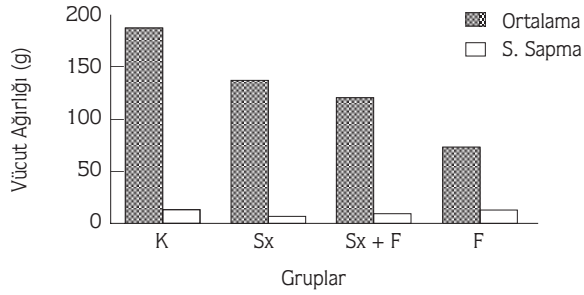
Doğumdan sonra 60.günde yavrular kriptorşidi ve epididimal anomaliler yönünden değerlendirildi. Bu amaçla doğumdan sonra 60.günde kontrol ve deney gruplarına ait bütün ratlar Ketalar +Rompun ile genel anestezi altında sakrifiye edildi. Daha sonra bütün ratların

vücut ağırlıkları ve epididimal ağırlıkları 10^{-4} duyarlıklı terazi ile tartıldı. Elde edilen veriler istatistiksel olarak varyans analizi ile değerlendirildi. Histolojik inceleme amacı ile kavda epididimiden alınan doku örnekleri % 10'luk nötral formalinde fikse edildi; dört-beş mikrometre kalınlığındaki parafin kesitler Hematoksilen-Eozin ve Hematoksilen Van-Gieson ile boyanarak (17) ışık mikroskobu ile değerlendirildi ve mikrofotografı çekildi. Oküler mikrometre kullanılarak her epididimis preparatından 20'şer adet olmak üzere enine kesilmiş duktus epididimislerin çapları ölçüldü ve elde edilen verilerin Student's-t testi ile istatistiksel değerlendirilmesi yapıldı.

Bulgular

Vücut ve Epididimal Ağırlıklarının İstatistiksel Değerlendirilmesi:

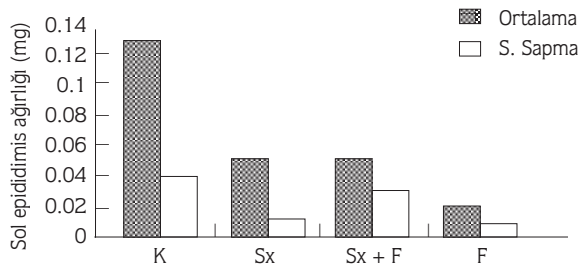
Kontrol grubuna oranla deney gruplarının vücut ağırlığındaki azalma sırasıyla Grup-II (Sx), Grup-IV (Sx+ F), ve en fazla Grup-III (F)'te gözlemlendi (Şekil 2). Bu azalma, kontrol grubuna oranla istatistiksel olarak anlamlıydı ($P < 0.001$).



Şekil 2. Kontrol ve deney gruplarına ait vücut ağırlıkları.

Kontrol grubuna oranla Grup-II, Grup-III, Grup-IV'e ait epididimislerin ağırlıklarında önemli düşüş tesbit edilmiştir ($P < 0,001$).

Ancak bu düşüş Grup-III (F)'de belirginlik kazanmıştır (Şekil 3).



Şekil 3. Kontrol ve deney gruplarına ait epididimis ağırlıkları.

Testis ve Epididimis'in Makroskopik Görünümlerinin Değerlendirilmesi :

Kontrol ve deney gruplarındaki annelerden doğan yavrular, doğumdan sonra 22. günde kriptorşidi yönünden, doğumdan sonraki 60. günde epididimal anomaliler yönünden değerlendirilmiştir. Epididimal anomalilerin değerlendirilmesi sonucunda Heath'e göre Tip-B1 ve Tip-B2 ağırlıklı anomaliler saptanmıştır (Tablo 1).

Tablo 1. Sialoadenektomi ve flutamid uygulamasıyla, inmemiş testis ve epididimal anomalilerin % dağılımı.

Uygulama	İnmemiş testis % oranı	Epididymal anomali % oranı
Kontrol grubu (K)	0	0
Sialoadenektomi (Sx)	26	39
Flutamid (F)	38	48
Sialoadenektomi+Flutamid (Sx+F)	36	42

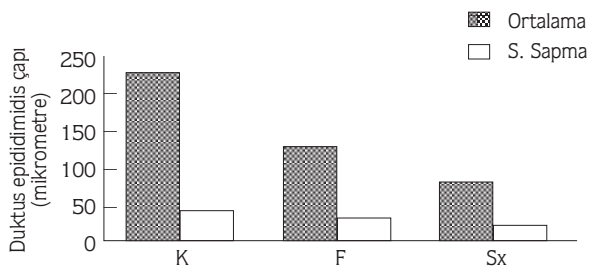
Epididimal Kanal Çaplarının Morfometrik Ölçümleri :

Duktus epididimidislerin transversal kesitlerinde kanal çaplarının oküler mikrometre ile ölçümleri yapıldı. Kontrol grubuna oranla tüm deney gruplarında epididimal çaplarda belirgin düşüş gözlemlendi ($P<0,001$). Grup-IV'te saptanan en üst düzeyde atrofi ve seyrek rastlanan kanallar, bulguların sayısal değerlendirilmesini olanaksız kılacak düzeydeydi. Bu yüzden Şekil 4'te yansıtılmamıştır.

Histolojik Bulgular :

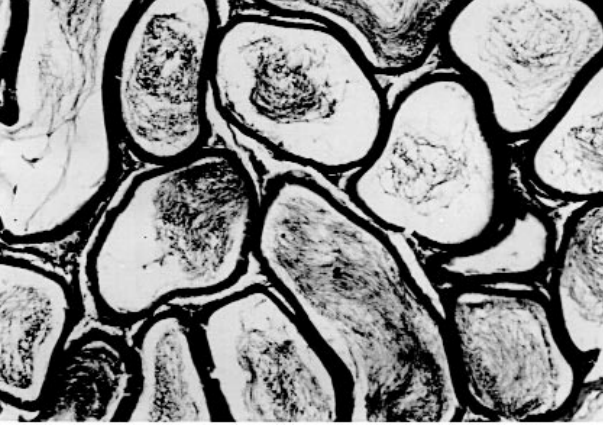
Grup-I (K) :

Bu gruba ait epididimis kesitlerinde herhangi bir patolojik bulguya rastlanmadı. Lumenleri spermatozonlarla dolu, yalancı çok katlı prizmatik epitelle döşeli epididimal kanal kesitleri izlendi (Şekil 5).



Şekil 4. Kontrol ve deney gruplarının duktus epididimidis çapları.

* Sx+F grubunun kanal lumenleri ileri derecede atrofik olduğundan lumen çaplarının sayısal değerlendirilmesi olanaksız olmuş ve bu grup grafiğe yansıtılmamıştır.



Şekil 5. Kontrol grubuna ait kavda epididimidis kesiti. Duktus epididimidis kanallarının enine kesitleri ve lumenlerinde akümüle olmuş spermatozoonlar (s) izlenmektedir (Hematoksilen-Eozin,X420).

Grup-II (Sx) :

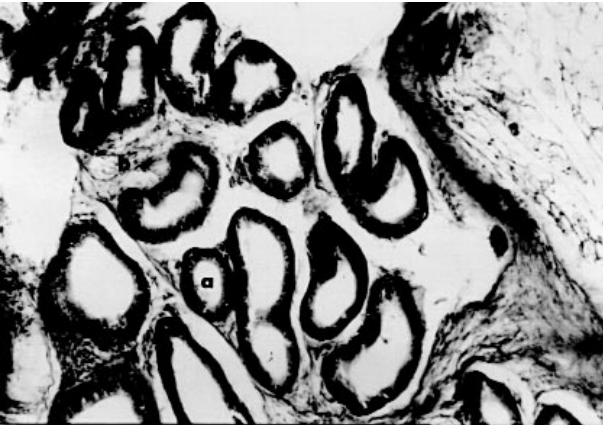
Epididimis kesitlerinde duktus epididimisinde atrofi, ve hafif peritubuler fibrozis gözlemlendi. Epididimis kanalları tamamen spermatozoonlardan yoksundu (Şekil 6).

Grup-III (F) :

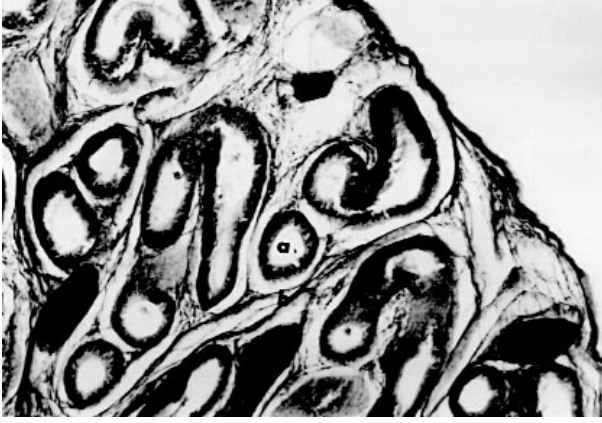
Lumenlerinde spermatozoon gözlenmeyen, çapları azalmış tubuller ve interstisiyel bağ dokusu oranının arttığı gözlemlendi (Şekil 7).

Grup-IV (Sx+F) :

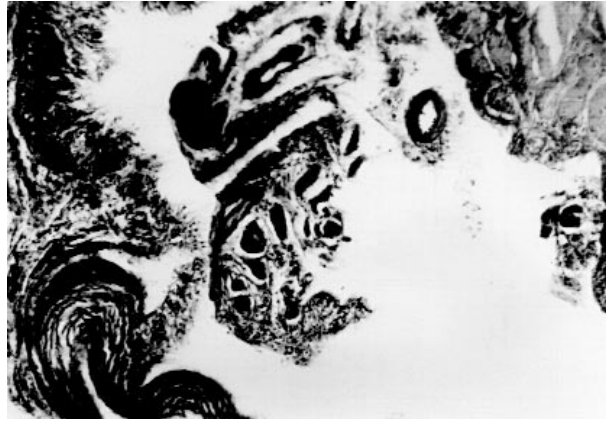
Epididimisin parankimal yapısında, epididimal kanalların, lumenleri gelişmemiş tubuler taslaklar halinde olduğu gözlemlendi. Tubuler yapılar, artan bağ dokusu ile yer değiştirmişti (Şekil 8).



Şekil 6. Sialoadenektomi grubuna ait kavda epididimidis kesiti. Duktus epididimidis kanallarında atrofi (a), interstisiyel bağ dokusu artışı (b) izlenmektedir (Hematoksilen-Van Gieson X336).



Şekil 7. Flutamide grubuna ait kavda epididimidis kesiti. Kanallarda atrofi (a) ve peritubuler fibrozis (b) izlenmektedir (Hematoksilen-Van Gieson X396).



Şekil 8. Sialoadenektomi + Flutamide grubuna ait epididimidis kesiti. interstisyel fibrozis (f) ve epididimal kanalların ileri derecede atrofik görünümü (a) izlenmektedir (Hematoksilen-Van Gieson, X192).

Tartışma ve Sonuçlar

Farelerde deneysel oluşturulan EGF eksikliği ve antiandrojen uygulaması sonucu vücut ve epididimis ağırlıklarında düşüş olduğu, ancak böbrek ağırlıklarının bu iki durumdan da etkilenmediği Liu ve arkadaşları yaptıkları çalışmada gösterilmiştir (1).

Bu araştırmada, deney sonunda vücut ve epididimis ağırlıkları kontrol grubuna oranla Flutamide, Sx, Sx+F gruplarında belirgin bir düşüş göstermiştir.

Maternal EGF, gebelik ve laktasyon döneminde artmaktadır (6). Gebeliğin 11. gününde farelerde EGF düzeyi en üst düzeye varır, bu da fetal gonadın androjen sekresyonu yaptığı döneme denk düşer. Yapılan çalışmalarda (18,19,20,21,22) plasentanın EGF reseptörleri yönünden çok zengin olduğu ve EGF reseptörlerinin in vitro sitümilasyonu ile plasental

gonadotropinlerin salınımının arttığı gözlenmiştir. Yükselen maternal EGF'ye koşut olarak artan plesental gonadotropinler, fõtal androjen sekresyonunu artırır. Artan fõtal androjen epididimis, paratestiküler yapıların stabilizasyonu ve muhtemelen de testislerin skrotal keseye inişini başlatır (23). Farelerde gebeliğin 11. gününde fõtal gonadlar androjen salgılamaya başlar. Androjenler paratestiküler yapıların ve epididimisin stabilizasyonunu sağladığı gibi testiküler desensüsü de başlatır. Flutamide ile androjen reseptör blokajı yapılarak oluşturulan deneysel kriptorşidizm modellerinde 1/3 oranında inmemiş testis ve epididimal anomaliler saptanmıştır (8,24,25).

Çalışmadaki histolojik değerlendirmelerde tüm deney gruplarında epididimal kanal çaplarında düşüş ve değişik oranlarda peritubuler fibrozis gözlendi. Sx+F grubunda bu düşüş en üst düzeyde idi. Bu gözlem, maternal EGF eksikliğinin ve androjen etki blokajının sinerjik olarak Wolff kanalı yapılarının gelişim, stabilizasyon ve olgunlaşmasını engellediğini düşündürmektedir. Tüm deney gruplarında gözlenen epididimal anomaliler ve inmemiş testis oranı kontrol grubundan anlamlı olarak yüksekti ($P<0,01$). Sx grubundaki patolojik bulgular Sx+F ve F grubundan düşük olsa da bu fark anlamlı bulunmamıştır ($P>0,01$). Sx+F ve F grubunun birbirlerine benzerliği, Flutamide'in baskın etkisine bağlı olduğu şeklinde yorumlandı.

Deney gruplarında duktus epididimidi lumenlerinde spermatozoonların bulunmayışının üç açıklaması olabilir: 1- Sx uygulamasına bağlı eş zamanlı gelişen testiküler etkilenme. 2-Testis, epididimal bağlantı bozukluğu sonucu oluşan obstruksiyon. 3- inmemiş testisin doğal sonucu olarak testislerde disgenenezis ya da artmış testiküler sıcaklığa bağlı spermatogeneziste azalma ya da duraksamadır.

Sonuç olarak, maternal EGF eksikliği fõtal androjen eksikliği gibi epididimisin gelişiminde geri dönüşü olmayan morfolojik değişikliklere ve anomolilere yol açmaktadır.

Kaynaklar

1. Liu, A., Flores, C., Kinhead, T., Carboni, A. A., Menon, M., Seethalakshmi, L., Effects of Sialoadenectomy and Epidermal Growth Factor on Testicular Function of Sexually Mature Male Mice. *The Journal of Urology*, 152: 554-561, 1994.
2. Tsutsumi, O., Kurachi, H., Oka, T., A Physiological Role of Epidermal Growth Factor in Male Reproductive Function. *Science*, 233: 975-977, 1986.
3. Bullock, L., Barthe, P.L., Mowszowicz, I., Orth, D. E. The Effect of Progestins on Submaxillary Gland Epidermal Growth Factor: Demonstration of Androgenic, Synandrogenic and Antiandrogenic Actions. *Endocrinology*, 97: 189-195, 1975.
4. Ances, I.G., Serum Concentrations of Epidermal Growth Factor in Human Pregnancy. *American Journal of Obstetrics and Gynecology*, 115: 357-362, 1973.
5. Hirata, Y., Ort, D.N., Concentrations of Epidermal Growth Factor, Nerve Growth Factor and Submandibular Gland Renin in Male and Female Mouse tissue and Fluids. *Endocrinology*, 105: 1382-1387, 1979.

6. Kurachi, H., Oka, T., Changes in Epidermal Growth Factor Concentrations of Submandibular Gland, Plasma and Urine of Normal and Sialoadenectomized Female Mice During Various Reproductive Stages. *Journal Of Endocrinology*, 106: 197-202, 1985.
7. Russel, L.D., Weis,T., Goh, J.C., Curl, J.L. and Liu, A.L., The Effect of Submandibular Gland Removal on Testicular and Epididymal Parameters. *Tissue Cell*, 22: 263, 1990.
8. Cain, M.P., Kramer, S.A., Tindall, D.J., Husmann, D.A., Alterations in Maternal Epidermal Growth Factor (EGF) Affect Testicular Descent and Epididymal Development. *Pediatric Urology*, 43 : 375-378, 1993.
9. Jacob, R.: Congenital Anomalies of The Testis. In Campbell's Urology (Patric C. Walsh Edt.), 1992, Philadelphia, 6th edition W.B. Saunders, 3 : 1543-1552.
10. Gilman, A.G., Rall, T.W., Nies, S.A., Taylor,P.: *The Pharmacological Basis of Therapeutics* , Eighth Edition, Pergamon Press, 1990, Dallas, Texas. 1427-1429.
11. Davis, E.L., Shpall, R.A., Goldstein, A.M.B. and Morrow, J.W., Congenitally Uncoiled Epididymis in A Cryptorchid Testicle. *The Journal of Urology*, 111: 618-620, 1974.
12. Douglas, A., Husmann and Michael J. McPhaul, Reversal of Flutamide-Induced Cryptorchism by Prenatal Time-Specific Androgens. *Endocrinology*, 131: 1711-1715, 1992.
13. Julia, R.S., Torrado,T., Ramon, S., Effects of Flutamide and Finasteride on Rat Testicular Descent. *Endocrinology*, 129 (2) : 741-748, 1991.
14. Fray, F.M., Dennis W.S., Epididymal Abnormalities Associated with Undescended Testis. *The Journal of Urology*, 121: 341-343, 1979.
15. Heath, A.L., Man, K.W., Eckstein, H.B., Epididymal Abnormalities Associated with Maldescent of The Testis. *Journal of Pediatric Surgery*, 19 (1) :47-49, 1984.
16. Tuffer, A.A.: *Laboratory Animals: An Introduction for New Experimenters*, 1987, Great Britain, 247, 287-290.
17. Reynolds, G.: *Handbook of Histological Techniques*, 2nd edition, Department of Histopathology, 1990, London, 5-36.
18. Ali, P., Smart J.L. and D'Souza S.W., Epidermal Growth Factor Receptors in Rat Placenta, Amnion and Yolk Sac: Characteristics of Specific Binding are Dependent on Gestational age. *Placenta*, 10: 589-595, 1989.
19. Oberbauer, A.M., Linkhart T.A., Mohan, S. and Longo, L.D., Fibroblast Growth Factor Enhances Human Chorionic Gonadotropin Synthesis Independent of Mitogenic Stimulation in Jar Choriocarcinoma Cells. *Endocrinology*, 123: 2696-2700, 1988.
20. Morrish, D.W., Bhardwaj, D., Dabbagh, L.K., Marusyk ,H. and Siy, O., Epidermal Growth Factor Induces Differentiation and Secretion of Human Chorionic Gonadotropin and Placental Lactogen in Normal Human Placenta. *J.Clin Endocrinol Metab*, 65: 1282-1290, 1987.
21. Maruo, T., Matsuo, H., Murata, K. and Mochizuki, M., Gestational age dependent Dual Action of Epidermal Growth Factor on Human Placenta Early in Gestation. *J. Clin Endocrinol Metab*, 75: 1362-1367, 1992.
22. Morrish, D.W., Bharwaj, D. and Paras, M.T., Transforming Growth Factor (1 Inhibits Placental Differentiation and Human Chorionic Gonadotropin and Human Placental Lactogen Secretion. *Endocrinology*, 129: 22-26, 1991.
23. Cain, M.P., Kramer, S.A., Epidermal Growth Factor Reverses Antiandrogen Induced Cryptorchidism and Epididymal Development. *J.Urol.*, 152 (2): 770-775, 1994.
24. Elger, W., Richter, J., Korbe, R., Failure to Detect Androgen dependence of Decensus Testicularum in Fetal Rabbits, Mice and Monkeys Urban and Schwarzenberg, Baltimore. 187-190, 1977.
25. Neumann, F., Von, Berswandt-Waltrabe, R., Elger, W., Steinbeck, H., Aspects of Androgen Dependent Events As Studies by Antiandrogens. *Recent Prog Horm Res.*, 26: 337-410, 1970.